

# RECOMMANDATIONS DE BONNE PRATIQUE

## MALADIES TROPHOBLASTIQUES GESTATIONNELLES (Môles hydatiformes et tumeurs trophoblastiques gestationnelles)

### DIAGNOSTIC ET PRISE EN CHARGE

## ARGUMENTAIRE

Avril 2010

Ces recommandations professionnelles ont reçu le label conjoint INCa-HAS. Ce label signifie que les recommandations ont été élaborées selon les procédures et les règles méthodologiques préconisées par l'INCa et la HAS. Toute contestation sur le fond doit être portée directement auprès des Sociétés promotrices

## **PROMOTEURS COMITE D'ORGANISATION**

### **Promoteurs**

- Collège National des Gynécologues et Obstétriciens français,
- Académie Nationale de Médecine
- Société française de Médecine Périnatale

### **Comité d'Organisation**

Pr Daniel Raudrant, Gynécologie-Obstétrique, Hôpital de l'Hôtel Dieu, CH Lyon Sud, CHU Lyon (Collège National des Gynécologues et Obstétriciens Français)

Pr François Golfier, Gynécologie-Obstétrique, Hôpital de l'Hôtel Dieu, CH Lyon Sud, CHU Lyon

Dr Jean Paul Guastalla, Oncologie Médicale, Centre Léon Bérard, Lyon

Dr Anne Marie Schott, Epidémiologie, Pôle IMER, CHU Lyon

Pr Véronique Trillet Lenoir, Oncologie Médicale, CH Lyon Sud, CHU Lyon (Institut National du Cancer)

### **Chargée de projet**

Dr Jocelyne Attia, Gynécologie médicale, Gynécologie-Obstétrique, Hôpital Hôtel Dieu, CH Lyon Sud, CHU Lyon

## **GROUPE DE TRAVAIL**

### **Anatomopathologie**

Dr Michèle Rabreau - Bordeaux

Dr Lucien Frappart - Lyon

### **Epidémiologie**

Dr Anne Marie Schott - Lyon

Touria Hajri - Lyon

### **Gynécologie-Obstétrique**

Pr Daniel Raudrant - Lyon

Pr François Golfier - Lyon

Dr Jocelyne Attia - Lyon

Pr Patrice Mathevet - Lyon

Pr Michel Levardon - Paris

Pr François Laffargue - Montpellier

Dr Paul Benos - Montpellier

Pr Jean Jacques Baldauf - Strasbourg

Pr Denis Vinatier - Lille

Dr Raoul Desbrière - Marseille

Dr Denis Jacobs - Paris

Dr Frédéric Kridelka - Belgique

Pr Henri Marret - Tours

Dr Aubert Agostini - Marseille

### **Imagerie**

Pr Patrice Taourel - Montpellier

Dr Jérôme Massardier - Lyon

### **Oncologie**

Pr Véronique Trillet Lenoir - Lyon

Dr Jean Paul Guastalla - Lyon

Pr Hervé Curé - Reims

Pr Jean Pierre Lotz - Paris

Dr Frédéric Selle - Paris

Pr Xavier Pivot - Besançon

Dr Patricia Pautier - Villejuif

### **Biologie**

Dr Bruno Mathian - Lyon

Dr Isabelle Lacroix - Paris

Pr Dominique Bellet - Saint-Cloud

### **Génétique**

Dr Hélène Jammes - Villejuif.

Dr Philippe Coullin - Villejuif.

### **Bibliographie**

Touria Hajri - Lyon

Julie Colombier, Documentaliste - Lyon

## **GROUPE DE LECTURE**

### **Gynécologie-Obstétrique**

Dr Sandrine Avigdor - Orléans  
Pr Emmanuel Barranger - Paris  
Dr Alain Fignon - Tours  
Dr Olivier Jourdain - Bordeaux  
Dr Eric Van Walleggem - Quimper  
Pr Pierre Seffert - Saint Etienne  
Dr Jean Luc Brun - Bordeaux

### **Oncologie**

Dr Béatrice Weber - Nancy  
Dr Catherine Lhommé - Villejuif  
Dr David Coeffic - Grenoble  
Dr Hubert Orfeuvre - Bourg en Bresse  
Pr Jean Levêque - Rennes  
Dr Eric Pujade-Laurraine - Paris  
Pr Nicole Tubiana -Mathieu - Limoges  
Dr Cécile Agostini - Chambéry

### **Imagerie**

Dr Frédérique Rety -Jacob - Lyon  
Dr François Cotton - Lyon  
Dr Valérie Juhan Duguet - Marseille

### **Biologie**

Dr Corinne Sault - Lyon  
Dr Anne-Sophie Gauchez - Grenoble

### **Anatomopathologie**

Dr Pierre Duvillard - Villejuif

### **Génétique**

Dr Isabelle Toutilou - Montpellier

## SOMMAIRE

METHODE DE TRAVAIL .....	6
ABREVIATIONS .....	13
I. DESCRIPTION DES MALADIES TROPHOBLASTIQUES .....	15
I.1. Pourquoi faut-il élaborer des recommandations ? .....	15
I.2. Objectif de ce travail .....	19
I.3. Terminologie et définitions .....	21
I.4. Classification des TTG .....	23
I.5. Epidémiologie .....	24
I.6. Anatomopathologie .....	30
I.7. Cytogénétique .....	31
II. DIAGNOSTIC ET PRISE EN CHARGE DES MOLES HYDATIFORMES .....	32
II.1. Circonstances de diagnostic d'une môle hydatiforme .....	32
II.2. Diagnostic clinique et échographique .....	34
II.3. Traitement des môles hydatiformes .....	39
II.4. Le suivi d'une môle partielle ou complète après évacuation .....	49
III. TUMEURS TROPHOBLASTIQUES GESTATIONNELLES (TTG) .....	55
III.1. Circonstances de découverte .....	55
III.2. Critères diagnostiques .....	56
III.3. Signes cliniques .....	58
III.4. Bilan local et bilan d'extension .....	59
III.5. Classification .....	72
III.6. Traitement .....	73
III.7. Suivi après traitement des tumeurs trophoblastiques gestationnelles .....	96
IV. CONTRACEPTION, FERTILITE .....	97
IV.1. Contraception .....	97
IV.2. Fertilité et grossesse après maladie trophoblastique gestationnelle .....	101

<b>V. CAS PARTICULIERS .....</b>	<b>107</b>
<b>V.1. Les grossesses multiples .....</b>	<b>107</b>
<b>V.2. Les tumeurs trophoblastiques du site d'implantation (TTSI) .....</b>	<b>112</b>
<b>VI. INFORMATIONS DE LA PATIENTE .....</b>	<b>121</b>
<b>ANNEXE 1. FICHE ANATOMO-PATHOLOGIQUE.....</b>	<b>123</b>
<b>ANNEXE 2. CLASSIFICATION PRONOSTIQUE DE LA FIGO .....</b>	<b>124</b>
<b>ANNEXE 3. LA GONADOTROPHINE CHORIONIQUE HUMAINE (HCG) .....</b>	<b>125</b>
<b>ANNEXE 4. CHIMIOThERAPIE DES TUMEURS A BAS RISQUE.....</b>	<b>130</b>
<b>ANNEXE 5. CHIMIOThERAPIE DES TUMEURS A HAUT RISQUE.....</b>	<b>141</b>
<b>PLAQUETTE D'INFORMATION .....</b>	<b>150</b>
<b>REFERENCES .....</b>	<b>152</b>

---

## METHODE DE TRAVAIL

---

Ces recommandations professionnelles ont été élaborées selon la méthode des recommandations pour la pratique clinique, publiée par la Haute autorité de santé (HAS).

L'Académie Nationale de Médecine, la Société Française de Médecine Périnatale, le Collège National des Gynécologues et Obstétriciens Français ont été consultés pour délimiter le thème de travail, connaître les travaux réalisés antérieurement sur le sujet et proposer des professionnels susceptibles de participer aux groupes de travail et de lecture.

Le centre des maladies trophoblastiques de Lyon et les centres associés (Marseille, Paris, Tours) ont constitué un groupe de travail en réunissant une équipe multidisciplinaire de professionnels, ayant un mode d'exercice public ou privé, et d'origine géographique variée. Les membres du groupe de travail ont tous déclaré ne pas avoir de conflits d'intérêts. Sept sous-groupes ont été constitués.

La recherche documentaire a été réalisée par un épidémiologiste et une documentaliste et transmise à chaque responsable de sous-groupe.

La stratégie documentaire a consisté à rechercher systématiquement les recommandations pour la pratique clinique, conférences de consensus, articles de décision médicale, revues systématiques, méta-analyses et autres travaux d'évaluation déjà publiés au plan national et international. Chaque sous-groupe de travail a recherché des articles pertinents qui se rapportaient aux questions couvertes par le sous-groupe. La recherche a comporté initialement l'interrogation des bases de données Medline et Pascal (pour chercher les articles en français). Pour chaque question traitée, les mots-clés utilisés ont été définis ainsi que le type et le nombre d'articles sélectionnés (études originales, revues de synthèse). La recherche a été limitée aux articles publiés en français et/ou en anglais.

Le centre des maladies trophoblastiques de Lyon a fourni les documents demandés.

Une deuxième recherche documentaire approfondie a été effectuée, par interrogation systématique des bases de données bibliographiques médicales, scientifiques et spécifiques à chaque thème traité. Tous les sites Internet utiles (agences gouvernementales, sociétés savantes, etc.) ont été interrogés. Les documents non accessibles par les circuits conventionnels de diffusion de l'information (littérature grise) ont été recherchés par tous les moyens

disponibles. L'examen des références citées dans les articles analysés, a permis de sélectionner des articles non identifiés lors de l'interrogation des différentes sources d'information.

Le détail de la stratégie de recherche est présenté en pages 8 à 12.

Chaque article sélectionné a été analysé selon les principes de lecture critique de la littérature à l'aide de grilles de lecture, ce qui a permis d'attribuer un niveau de preuve scientifique à chaque article. Sur la base de cette analyse de la littérature, le groupe de travail et le comité d'organisation ont proposé des recommandations. Selon le niveau de preuve des études sur lesquelles elles sont fondées, les recommandations ont un grade variable, coté de A à C selon l'échelle proposée par le HAS (cf. tableau 1).

Le chargé de projet nommé par le comité d'organisation a assuré un support méthodologique, a analysé, complété, synthétisé les données disponibles et a coordonné l'ensemble du travail en collaboration avec les sous-groupes.

Un groupe de lecture, composé selon les mêmes critères que le groupe de travail, a été consulté par courrier et a donné un avis sur le fond et la forme des recommandations, en particulier sur leur lisibilité et leur applicabilité. Les commentaires du groupe de lecture ont été analysés et pris en compte par le groupe de travail chaque fois que possible dans la rédaction des recommandations.

Chaque sous-groupe a réalisé un travail le plus exhaustif possible concernant sa spécialité et a la partie de l'argumentaire qui lui était assignée. Les recommandations ont été rédigées par l'ensemble du groupe de travail, au terme d'une analyse de la littérature disponible et d'une synthèse de l'avis des professionnels consultés.



Tableau 1. Grade des recommandations

Niveau de preuve scientifique fourni par la littérature (études thérapeutiques)	Grade des recommandations
<p><b>Niveau 1</b>                      Essais comparatifs randomisés de forte puissance                      Méta-analyse d'essais comparatifs randomisés                      Analyse de décision basée sur des études bien menées</p>	<p>A</p> <p>Preuve scientifique établie</p>
<p><b>Niveau 2</b>                      Essais comparatifs randomisés de faible puissance                      Études comparatives non randomisées bien menées                      Études de cohorte</p>	<p>B</p> <p>Présomption scientifique</p>
<p><b>Niveau 3</b>                      Études cas-témoins</p>	<p>C</p>
<p><b>Niveau 4</b>                      Études comparatives comportant des biais importants                      Études rétrospectives                      Séries de cas</p>	<p>Faible niveau de preuve</p>

En l'absence d'études, les recommandations sont fondées sur un accord professionnel.

## **Sources d'informations**

### ***Bases de données bibliographiques générales :***

- Medline (National library of medicine, USA);
- Embase (Elsevier, Pays bas) ;
- Pascal (CNRS-INIST, France).

### ***Moteurs de recherche spécialisés :***

- Scirus (Elsevier Science, sciences)
- BIOSIS Previews (base de données bibliographiques en Science de la Vie)

### ***Comparer rapidement des bases de données en une seule interrogation :***

- Cross Search (compare Thomson/ISI et des bases de données externes comme Pubmed)

### ***Autres sources :***

- Cochrane library (Grande-Bretagne) ;
- National guideline clearinghouse (USA);
- Sociétés savantes compétentes dans le domaine étudié ;
- BDSP (Banque de données en santé publique, Rennes) ;
- Internet : moteurs de recherche et Google Scholar.

## **Stratégie de recherche**

La stratégie d'interrogation des bases de données Medline, Embase et Pascal précise les termes de recherche utilisés pour chaque sujet ou types d'étude et la période de recherche.

Les termes de recherche sont soit des termes issus d'un thesaurus (descripteurs du MeSH réalisé par la National Library of Medicine pour Medline et CISMef), soit des termes du titre ou du résumé (mots libres).

Ils sont combinés en autant d'étapes que nécessaire à l'aide des opérateurs booléens « ET » « OU » « SAUF », les mêmes étant repris en anglais « AND », « OR », « ANDNOT ».

Une recherche approfondie a été réalisée sur les congrès, les sociétés savantes (ISSTD, FIGO, RCOG, ACOG) et sur les auteurs les plus cités par le groupe de travail comme Matsui, Lurain, McNeish et Cole.

Une première recherche bibliographique a été réalisée fin 2006, puis actualisée successivement en décembre 2007 et en décembre 2009.

Les mots-clés généraux suivant ont été utilisés :

- GTT
- GTD
- GTN
- Invasive mole
- Choriocarcinoma
- Gestational trophoblastic tumour
- Gestational trophoblastic disease
- Gestational trophoblastic neoplas\*
- Hydatiform mole
- Persistent trophoblastic disease

Ces mots clés ont été combinés avec :

- Les tumeurs rares
  - Epithelioid tumour
  - Twin pregnancy
  - Placental site trophoblastic tumour (PSTT)
- Epidémiologie génétique
  - IGF2
  - H12
  - Risk factor
- Diagnostic
  - Ultrasound
  - Sonography
  - Doppler
  - MRI
  - Curettage
  - Manual vacuum aspiration
  - Curette
  - hCG
  - Scoring / FIGO / WHO
- Traitement
  - Surgery
  - Hysterectomy
  - Radiation therapy
  - Surveillance after treatment / regime
- Contraception
  - IUD
  - Oral contraceptive
- Chimiothérapie (bas et haut risque)
  - Single-agent chemotherapy
  - Methotrexate (MTX)
  - Actinomycin
  - Etoposide
  - Combination chemotherapy
  - EMA-CO
  - MAC
  - EMA-EP
  - VPB
  - BEP

La sélection a été effectuée par chaque sous-groupe de travail. Etant donnée la rareté de la maladie, aucun critère « fort » de sélection n'a été appliqué. Les séries de cas ont donc été sélectionnées. En revanche, les revues narratives, les éditoriaux, les « news », les études *in vitro* et chez l'animal ont été exclues.

Au total, 490 articles ont été analysés et référencés dans le présent document (cf. tableau 2).

Tableau 2. Nombre d'articles retrouvés et sélectionnés

	1 <sup>ère</sup> recherche 1972 jusqu'en décembre 2006	veille bibliographique jusqu'en décembre 2007	veille bibliographique jusqu'en décembre 2009
Articles identifiés	808	918 (+110)	
Articles retenus	526	612 (+86)	
Articles référencés	367*	478* (+62)	490 (+12)

\* Exclusion de 144 références correspondant aux chapitres sur l'anatomopathologie et sur la génétique qui avaient été initialement inclus dans ces recommandations.

Le tableau 3 présente les étapes successives de la recherche bibliographique réalisée en décembre 2006 (808 articles identifiés, 526 articles retenus, 367 référencés)

La veille bibliographique est actuellement poursuivie par le centre des maladies trophoblastiques de Lyon. Le résultat de cette veille servira de base à l'actualisation des recommandations prévue d'ici 3 ans.

Tableau 3. Présentation du processus de recherche bibliographique réalisé en décembre 2006 (publications entre 1972 et 2006)

	Biologie	Anatomopathologie	Diagnostic	Tumeur du site	Chimiothérapie	Epidemiologie Génétique	Grossesse multiple	Contraception Fertilité
BDD	Medline Pascal Cross Search	Medline	Medline	Medline Embase Pascal	Medline	Medline	Medline	Medline
Langue d'interrogation	Anglais Français	Anglais Français	Anglais Français	Anglais Français	Anglais	Anglais	Anglais	Anglais
Mots-clés	hCG, sous unité beta libre, gestational trophoblastic tumors	Clinicopathologic features, hydatiform mole, trophoblastic tumor Site trophoblastic, Placental trophoblastic tumor, epithelioid tumor, placenta site nodule, trophoblastic pseudotumor	ultrasound, sonography, gestational trophoblastic disease, doppler, choriocarcinoma, hydatiform mole	Placental site tumor, trophoblastic tumor, gestationnal trophoblastic disease, tumeur du site, tumeur trophoblastique	Chemotherapy, high risk and low risk, gestational trophoblastic disease, EMA-CO, dactinomycin, etoposide, MTX	Risk Factor , History Reproductive Factor, Parental Blood, Oral Contraceptives	Twin pregnancy, complete or partial hydatiform mole, molar pregnancy	Oral contraceptive, Intrauterine device, gestational trophoblastic, post molar Trophoblastic disease
Type d'articles	études originales revues de synthèse	études originales revues de synthèse	Tous	Tous	Tous	Tous	Tous	Tous
Nombre articles identifiés	150	164	150	134	100	50	30	30
Nombre d'articles retenus	50	157	78	97 retenus 82 cités en référence	72	40	16	16

---

ABRÉVIATIONS

---

<b>ACOG :</b>	American College of Obstetricians and gynecologists
<b>Afssaps :</b>	Agence française de Sécurité Sanitaire des Produits de Santé
<b>AnMHC :</b>	Môle Hydatiforme Complète Androgénique
<b>AF :</b>	Acide Folinique
<b>BDD :</b>	Base de données
<b>BEP :</b>	Bléomycine Etoposide Platine
<b>BiMHC :</b>	Môle Hydatiforme complète Biparentale
<b>CNRS :</b>	Centre National de la Recherche Scientifique
<b>COC :</b>	Contraceptifs Oraux Combinés
<b>DIU :</b>	Dispositif Intra-Utérin
<b>EGF-R :</b>	Epidermal Growth Factor Receptor
<b>EA-EMA :</b>	Etoposide - actinomycine D, Etoposide - Méthotrexate - actinomycine D
<b>EP-EMA :</b>	Etoposide - Platine, Etoposide - Méthotrexate - actinomycine D
<b>EMA :</b>	Epithelioïd Membrane Antigen
<b>EMA-CO :</b>	Etoposide - Méthotrexate - actinomycine D - Cyclophosphamide - Vincristine
<b>EP :</b>	Etoposide - Platine
<b>FIGO :</b>	Fédération Internationale de Gynécologie Obstétrique
<b>FSH :</b>	Follicle Stimulating Hormone
<b>GEU :</b>	Grossesse Extra-Utérine
<b>GOG :</b>	Gynecologic Oncology Group
<b>GTN :</b>	Gestational Trophoblastic Neoplasia
<b>HAS :</b>	Haute Autorité de Santé
<b>hCG :</b>	Gonadotrophine Chorionique Humaine
<b>HLA :</b>	Human Leucocytes Antigens
<b>hLP :</b>	Hormone Lactogène Placentaire
<b>ICE :</b>	Ifosfamide - Carboplatine - Etoposide
<b>Ig :</b>	Immunoglobulines
<b>IGCS :</b>	International Gynecologic Cancer Society
<b>IM :</b>	Intra-Musculaire
<b>IMG :</b>	Interruption Médicale de Grossesse
<b>INIST :</b>	Institut de l'information Scientifique et Technique
<b>IP :</b>	Index de pulsatilité

<b>IR :</b>	Index de résistance
<b>IRM :</b>	Imagerie par Résonance Magnétique
<b>IV :</b>	Intraveineux
<b>LCR :</b>	Liquide Céphalo-Rachidien
<b>MAC :</b>	Méthotrexate - Actinimycine D - Cyclophosphamide
<b>MeI-CAM :</b>	Melanoma Cell Adhesion Molecule
<b>MHC/MH:</b>	Môle Hydatiforme Complète
<b>MHP/MP :</b>	Môle Hydatiforme Partielle
<b>MPA :</b>	Acétate de Medroxy - Progestérone
<b>MT :</b>	Maladie Trophoblastique
<b>MTR :</b>	Maladie Trophoblastique Résiduelle
<b>MTG :</b>	Maladie Trophoblastique Gestationnelle
<b>MTX :</b>	Méthotrexate
<b>NCI :</b>	National Cancer Institute's
<b>NIH :</b>	National Institute of Health
<b>OMS / WHO</b>	Organisation Mondiale de la Santé
<b>PLAP :</b>	Phosphatase Alcaline Placentaire
<b>PMA :</b>	Procréation Médicale Assistée
<b>RCIU :</b>	Retard de Croissance Intra-Utérin
<b>RCOG :</b>	Royal College of Obstetricians and Gynaecologists
<b>RR :</b>	Risque Relatif
<b>SA :</b>	Semaine d'Aménorrhée
<b>SOGC :</b>	Société des Obstétriciens et Gynécologues du Canada
<b>SPE :</b>	Site Hyperplasique
<b>TDM :</b>	Tomodensitométrie
<b>TTE :</b>	Tumeur Trophoblastique Epithélioïde
<b>TTG :</b>	Tumeurs Trophoblastiques Gestationnelles
<b>TTSI / TTSP:</b>	Tumeur Trophoblastique du Site d'Implantation / Tumeur Trophoblastique du Site Placentaire
<b>VIP :</b>	Etoposide - Ifosfamide - Cisplatine
<b>VPN :</b>	Valeur Prédictive Négative

---

ARGUMENTAIRE

---

## I. DESCRIPTION DES MALADIES TROPHOBLASTIQUES

### I.1. Pourquoi faut-il élaborer des recommandations ?

Les maladies gestationnelles trophoblastiques (MGT) constituent un développement pathologique rare, complexe et mal connu de la grossesse. En France, on estime leur fréquence à environ 1 pour 1000 grossesses. En effet, un médecin gynécologue-obstétricien exerçant en dehors d'un centre spécialisé peut ne voir qu'un ou deux cas, voire aucun, dans toute sa carrière professionnelle, ce qui explique la nécessité d'un approfondissement des connaissances afin de standardiser et d'améliorer les pratiques.

Le diagnostic des différentes formes de la maladie repose sur un faisceau d'arguments comprenant l'histoire clinique, l'échographie, l'anatomopathologie et la biologie.

En 1998, Fisher faisait le constat suivant (Fisher et al., 1998). :

- le diagnostic du type de môle est trop souvent erroné,
- la surveillance est souvent inexistante, surtout dans le cas des môles partielles ou très incomplètes
- et les traitements ne sont très souvent pas adaptés

Pour optimiser le diagnostic anatomopathologique, il est essentiel que les lames soient relues par un anatomopathologiste référent d'autant que la prise en charge des femmes varie en fonction du type histologique (Paradinas et al., 1996). Deux études confirment ces faits : Paradinas met en évidence que lorsqu'une môle partielle est affirmée, le diagnostic n'est confirmé que dans 50% des cas après relecture. Une politique de relecture systématique de tous les diagnostics de môle partielle a permis de faire baisser de 16 à 10% le nombre de fausses couches pris à tort pour des môles entre 1986 et 1994 (Paradinas et al., 1996). Le même auteur constate que sur les préparations histologiques de 436 prélèvements, considérés initialement comme des môles partielles, 23,2% d'entre elles, ne correspondaient pas à une môle et ne nécessitaient donc ni traitement, ni suivi ultérieur (Paradinas, 1998). En 1999, Lindholm et Flam ont observé que les produits de curetage, après début de grossesses pathologiques, n'étaient pas envoyés en routine en anatomopathologie. Le diagnostic de môle n'était pas fait dans 16% des cas de môles complètes et 70% de môles partielles (Lindholm H; Flam F, 1999).

Le recours à un pathologiste expert permet d'éviter des diagnostics erronés qui sont responsables d'un suivi inutile et d'un stress non négligeable pour les femmes en cas de faux



positifs ou à l'inverse, qui retardent une prise en charge adaptée en cas de faux négatif. Les chapitres traitant des aspects techniques et fondamentaux de l'anatomopathologie ainsi que de la cytogénétique avaient initialement été intégrés dans ce guide de recommandations. Le groupe de travail a finalement fait le choix de les retirer du présent document. Le chapitre concernant l'anatomopathologie est disponible sur le site du centre des maladies trophoblastiques de Lyon (<http://www.mole-chorio.com>).

Pour optimiser le diagnostic biologique, la surveillance est basée sur un dosage sérique hautement spécifique : le dosage de l'hCG totale sérique. Cette surveillance dépend du type initial de la maladie tel qu'il a été défini par l'anatomopathologiste référent (Gillespie et al., 2004). Environ 10% des cas évoluent secondairement vers une tumeur trophoblastique gestationnelle (TTG) qui se comporte comme une tumeur maligne pouvant se disséminer sous forme de métastases viscérales. Ce risque d'évolution maligne justifie donc une surveillance systématique et régulière de tous les cas de môles.

L'évolution anormale des hCG demande à être dépistée au plus tôt car la latence au diagnostic de tumeur trophoblastique grève le pronostic vital (Lurain, 1987;Golfier et al., 2000). Elle justifie la réalisation d'un bilan d'extension (Chechia et al., 2001), lequel nécessite d'être standardisé.

Pour optimiser la prise en charge des maladies trophoblastiques, le choix thérapeutique nécessite un avis concerté d'experts de plusieurs disciplines : gynécologues, oncologues médicaux, anatomopathologistes, biologistes et si nécessaire radiothérapeutes, chirurgiens viscéraux et neurochirurgiens. L'ensemble de cette démarche aboutit à une prise en charge adaptée au type de maladie trophoblastique gestationnelle et à son évolutivité (Newlands et al., 1999).

En fonction des résultats du bilan témoignant de la gravité ou non de la maladie, la chimiothérapie peut varier d'une monochimiothérapie simple à une polychimiothérapie lourde (Kim et al., 1998 ; Homesley et al., 1998 ; SGOC 1998 ; Foulmann et al., 2006).

En 1987, Lurain (Lurain, 1987) notait que 67% des patientes décédées n'ont pas reçu le traitement optimal avant leur transfert au centre, soit dans le choix des agents chimiothérapeutiques, soit dans les doses et les schémas d'administration. Or, le sous-traitement initial majore le risque de chimiorésistance et donc de décès puisque la survie est meilleure (63% versus 30%) si les patientes à haut risque sont traitées d'emblée par une polychimiothérapie, plutôt que par une monochimiothérapie suivie d'une polychimiothérapie (Lurain and Brewer, 1985).

Pour les patientes traitées, le suivi se doit d'être très régulier. La détection précoce d'une résistance à la chimiothérapie permet d'adapter immédiatement le traitement et ainsi d'améliorer le pronostic (Goldstein and Berkowitz, 1994).

En pratique, lorsque la prise en charge des MGT est faite en dehors d'un centre spécialisé, on observe des chimiothérapies inadaptées ou qui tardent à débiter par méconnaissance de la conduite à tenir par rapport à l'affection (Golfier et al. , 2007a).

Afin de standardiser et d'améliorer les pratiques, des centres de références regroupant des experts pluridisciplinaires de cette affection ont été créés. Le premier centre européen a été celui de Sheffield (Grande-Bretagne) (RCOG, 2004 2006). D'autres centres existent en Europe (Stockholm), aux Etats-Unis (Chicago, Boston, Durham, New Haven, Atlanta), en Chine, au Japon, au Brésil et en Australie. L'ensemble des données publiées montre que la mise en place d'un centre de référence des MGT permet d'optimiser la prise en charge de ces maladies rares (Martin et al., 1998 ; Hancock et al., 1997 ; Golfier et al., 2000 ; Golfier et al., 2007b)

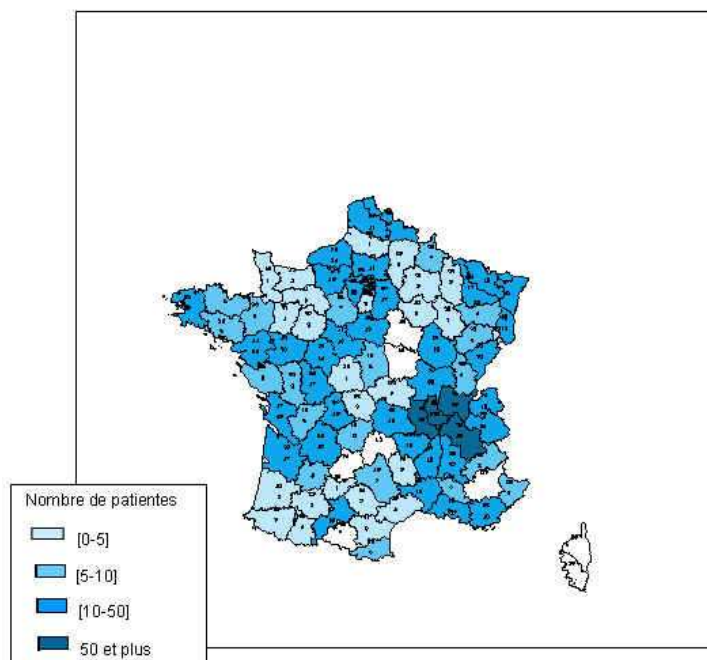
En plus de l'impact positif évident de ces centres sur l'amélioration des pratiques professionnelles, l'un des bénéfiques très important est l'amélioration de la qualité de l'information transmise aux patientes. Une étude a montré que le raccourcissement du délai de prise en charge passait non seulement par une éducation du public concerné mais aussi par l'information de la profession médicale ou la meilleure capacité technique à diagnostiquer la maladie. Cette même étude mettait en évidence qu'en plus d'une information orale, un fascicule d'informations simplifiées permettait d'atteindre cet objectif et de minimiser le nombre de patientes se présentant avec une maladie évoluée (Martin et al., 1998). Un tel centre apporte également aux patientes la garantie d'obtenir une information objective sur leur maladie et la possibilité d'accéder à des conseils personnalisés à tout moment.

C'est dans cette optique de standardisation et d'amélioration des pratiques, que Le centre des maladies trophoblastiques de Lyon en collaboration avec les centres associés de Marseille, Paris, et Tours ont initié l'élaboration de recommandations de pratiques cliniques dans le domaine des maladies trophoblastiques. Un financement spécifique a été obtenu en répondant au PHRC national 2002.

La mise en place de ces centres devrait permettre un enregistrement plus exhaustif des grossesses mûlaires, seul moyen d'évaluation de l'amélioration des pratiques professionnelles.

La présentation du bassin de recrutement des patientes laisse imaginer un enregistrement possible de ces données.

Figure 1. Bassin de recrutement en France (octobre 2008)



## I.2. Objectif de ce travail

Ces recommandations de bonne pratique portent sur le diagnostic et le traitement de la maladie trophoblastique gestationnelle (MTG), qui comprend les môles hydatiformes (MH) et les tumeurs trophoblastiques gestationnelles (TTG).

Il existe une hétérogénéité des pratiques dans la prise en charge de ces maladies.

Les objectifs de ce travail sont :

- d'harmoniser les critères du diagnostic et les modalités du traitement, tant pour les môles hydatiformes que pour les tumeurs trophoblastiques gestationnelles,
- de préciser les facteurs pronostiques utiles des tumeurs trophoblastiques gestationnelles afin d'adapter les traitements en conséquence (risque faible ou risque élevé)

Les résultats attendus sont la diminution de la morbidité ainsi que la diminution des risques de « sur-traitement et sous-traitement » de ces tumeurs.

Ces recommandations sont destinées aux gynécologues, obstétriciens, oncologues, anatomopathologistes, biologistes, et radiologues. Elles sont également destinées aux médecins généralistes et aux sages-femmes qui sont impliqués ou sollicités lors de la déclaration de grossesse, du postpartum ou postabortum, ou lors de la surveillance d'une grossesse ultérieure.

Ce travail vise à répondre aux questions suivantes :

### I. Les môles hydatiformes complètes ou partielles (MHC ou MHP)

- Quelles sont les circonstances diagnostiques d'une môle hydatiforme ?
- Comment évacuer une grossesse molaire ?
- Quel suivi après évacuation d'une môle complète ou partielle ? Durée du suivi ?

## II. Les tumeurs trophoblastiques gestationnelles (TTG)

- Quelles sont les critères diagnostiques d'une TTG dans les suites d'une môle ?
- Quel bilan d'extension réaliser après TTG ?
- Quel score pronostique préthérapeutique utiliser ?
- Quel est le traitement chimiothérapique de première intention pour les patientes à faible risque et pour celles à haut risque ?
- Quel suivi proposer après traitement d'une TTG ?
- Quels sont les critères d'échec ?
- Quelle prise en charge en cas d'échec ?

## III. Contraception et fertilité

- Quelle contraception après une MTG ?
- Quel délai pour une nouvelle grossesse après une MTG ?

## IV. Cas particulier de la grossesse gémellaire molaire

- Quelle prise en charge ?

## V. Cas particulier des tumeurs du site

- Quelle prise en charge ?

## V. Information de la patiente

- Quelle information donner à la patiente ?

Afin de répondre à ces questions, nous avons tout d'abord défini la terminologie employée pour la maladie trophoblastique gestationnelle avant d'envisager le diagnostic et traitement des môles hydatiformes puis des tumeurs trophoblastiques gestationnelles.

### I.3. Terminologie et définitions

La maladie trophoblastique gestationnelle regroupe des affections ayant une expression clinique, biologique et un potentiel métastatique très variables.

La MTG regroupe

- des entités bénignes, **mômes complètes (MHC) et partielles (MHP)**,
- et des entités cliniquement malignes appelées **tumeurs trophoblastiques gestationnelles (TTG)** qui comportent :
  - certaines môles invasives,
  - les **choriocarcinomes**,
  - les tumeurs trophoblastiques du site d'implantation (**TTSI**) et les tumeurs trophoblastiques épithélioïdes (**TTE**).

Les TTG ont un fort potentiel métastatique et sont mortelles en l'absence de traitement (Kohorn, 2001, 2002c; Ngan, 2002; SGOC et al., 2002).

La TTSI est abordée dans un chapitre spécifique (V. Cas particuliers).

La TTE est une TTG très rare. Jusqu'à présent, environ 40 cas ont été décrits dans la littérature internationale (Lo et al., 2006). Dans ce document, la TTE n'est pas abordée dans ces recommandations.

#### I.3.1. Les môles hydatiformes

L'expression « môle hydatiforme » vient du latin « môle » qui signifie « masse » et du grec « hydatide » qui signifie « sac hydrique ».

La môle hydatiforme est une hyperplasie du trophoblaste, associée à une grossesse normale ou une grossesse molaire. Elle est caractérisée par une dégénérescence kystique des villosités chorales et une élévation des hormones gonadotrophiques. La môle hydatiforme peut être catégorisée en môle partielle et môle complète, sur des critères histopathologiques et cytogénétiques.

##### — Môle hydatiforme partielle

La môle partielle dérive de la fécondation d'un ovule apparemment normal par deux spermatozoïdes ou un spermatozoïde anormal. Elle est caractérisée par une hyperplasie focalisée et discrète du trophoblaste, une dégénérescence localisée des villosités chorales, une

structure fœtale ou un tissu embryonnaire identifiable, et dans 99% des cas avec un caryotype triploïde.

— Môle hydatiforme complète

La môle complète dérive de la fécondation d'un ovule anucléé par un ou parfois deux spermatozoïdes haploïdes. Elle se caractérise par une dégénérescence généralisée des villosités chorales ainsi que par une hyperplasie trophoblastique. Elle présente une absence de cavité amniotique et de tissu embryonnaire. Le caryotype est un caryotype 46 XX dans plus de 75% des cas et un caryotype 46 XY dans moins de 25% des cas.

### 1.3.2. Les tumeurs trophoblastiques gestationnelles

La TTG est la persistance d'un tissu trophoblastique actif après une môle hydatiforme ou plus rarement après une grossesse normale. Elle est subdivisée en trois catégories principales : la môle invasive, le choriocarcinome et la tumeur trophoblastique du site d'implantation.

— Mômes invasives

La môle invasive encore appelée môle disséquante ou « chorioadénome destruens », est une tumeur utérine dérivant de la persistance d'une môle hydatiforme complète ou partielle.

— Choriocarcinome

Le choriocarcinome encore appelé chorioépithéliome ou déciduome malin, est une tumeur maligne du trophoblaste. Contrairement à la môle invasive, le choriocarcinome ne contient pas de villosités chorales, mais des structures trophoblastiques indifférenciées. Il peut être secondaire à un diagnostic de môle hydatiforme dans 75% des cas, mais également après un avortement spontané ou provoqué (22,5% des cas), ou exceptionnellement une grossesse extra-utérine (GEU) ou normale (Golfier et al., 2000). Les patientes ne présentent des signes gynécologiques que dans 50 à 60% des cas. La plupart des patientes ont des symptômes en rapport avec une métastase : une dyspnée (métastases pulmonaires), et/ou des signes neurologiques (métastases cérébrales), et/ou des douleurs abdominales (métastases hépatiques) (Jauniaux, 1998).

— La tumeur trophoblastique du site d'implantation

La rareté des lésions ne permet pas de définir de profil particulier des patientes exposées à la tumeur du site. Tout au plus, peut-on dire qu'elles surviennent presque toujours dans les suites

d'une grossesse. Un seul cas a été décrit chez une patiente nulligeste (Soma et al., 2004). Par ailleurs, des lésions similaires ont été décrites chez l'homme (Altieri et al., 2003).

La prise en charge de ce type de tumeur est abordée dans chapitre V.2 (cas particuliers).

#### I.4. Classification des TTG

##### — Historique (SGOC et al., 2002)

Les facteurs pronostiques utiles pour les décisions de traitement ont été définis dès le début de l'utilisation de la chimiothérapie dans les TTG. Ces critères ont été précisés par Hammond en 1973 (Hammond et al., 1973) : le groupe à risque élevé nécessite un traitement initial par polychimiothérapie.

Par la suite, Bagshawe a mis au point un système complexe de cotation des facteurs pronostiques (W.H.O., 1983). Adopté par l'Organisation Mondiale de la Santé (OMS) en 1983 (W.H.O., 1983), le système de cotation est un système dynamique. La pondération des scores attribués à certains items, de même que la définition des sous-groupes, ont été modifiées par le *Charing Cross Group* en 1999 (Newlands et al., 1999).

Un système de classification anatomique par stade a été adopté par la FIGO (International Federation of Gynecology and Obstetrics) en 1982. Deux facteurs de risque s'y sont ajoutés en 1992 (Newlands et al., 1999).

Une analyse multidimensionnelle de 1991 met en exergue que le système de classification de l'OMS est le meilleur facteur de prédiction de la survie, alors que la classification du NIH (National Institute of Health) et la classification par stade de la FIGO paraissent moins prévisibles (Lurain et al., 1991).

Une étude de 1998 a conclu que **le système révisé de la FIGO** est capable d'identifier les patientes qui ne répondront pas bien à une monochimiothérapie (Goldstein et al., 1998).

La dernière proposition faite par la FIGO en 2000 combine le système de classification par stade de la FIGO avec le système de classification de l'OMS (Kohorn et al., 2000). Il en résulte une classification clinique des TTG qui comporte d'une part **le stade anatomique** en chiffre romain (I à IV) et d'autre part **le score pronostique** en chiffre arabe (0, 1, 2, 4). Le score pronostique total est obtenu en additionnant les scores individuels de chaque variable pronostique (exemple : stade II : 4) (FIGO, 2002; FIGO and IGCS, 2006).

Les tumeurs trophoblastiques du site d'implantation (TTSI) sont exclues de ce score.

Le détail du calcul du score pronostique est présenté dans le chapitre III.5.

La classification FIGO 2000 est actuellement largement utilisée par de nombreuses équipes, notamment par les centres de référence européens et américains.



— Classification pronostique de la FIGO 2000

Elle définit les TTG à faible risque et celles à haut risque et ne s'applique pas aux TTSI qui sont des tumeurs très rares (FIGO, 2002; Kohorn et al. , 2000; Ngan, 2002; W.H.O., 1983).

Le tableau 15 de l'annexe 21 présente le système de notation de l'OMS modifié et adapté par la FIGO en 2000 (FIGO, 2002; FIGO and IGCS, 2006).

La FIGO et l'IGCS (International Gynecologic Cancer Society) (FIGO and IGCS, 2006) confirment, lors du Congrès de novembre 2006, la classification en niveau de risque :

- le groupe à bas risque : un score de 0 à 6,
- le groupe haut risque : un score de 7 ou plus,
- le groupe classé comme intermédiaire (score 5 à 7) de la classification de l'OMS est distribué dans les 2 groupes et par conséquent, n'existe plus.

Les spécificités de ces affections conduisent à proposer des indications thérapeutiques en fonction du score uniquement. Le score prend en compte les localisations métastatiques et définit les 2 groupes de niveau de risque. Les indications thérapeutiques ne tiennent pas compte du stade anatomique.

## 1.5. Epidémiologie

L'incidence des MTG présente d'importantes variations selon les études. Dans ces variations, il faut tenir compte des différences entre les méthodes utilisées pour estimer l'incidence et pour diagnostiquer la maladie :

- le nombre de MTG peut être rapporté au nombre de grossesses, d'accouchements ou de naissances vivantes. L'utilisation du nombre d'accouchements ou de naissances vivantes comme dénominateur pose le problème de la prise en compte du nombre d'avortements qui varie sensiblement entre les différentes populations et dans le temps. Par ailleurs, l'utilisation du nombre total de grossesses, n'inclut pas tous les avortements spontanés car ces derniers ne sont pas toujours cliniquement identifiés et anatomopathologiquement analysés ;
- certaines études ont rapporté le nombre de MTG au nombre de naissances dans un hôpital donné, sans tenir compte nombre d'accouchements à domicile notamment dans les pays en voie de développement ;
- certaines études épidémiologiques sont basées sur un diagnostic de MTG non confirmé histologiquement, engendrant ainsi un manque de précision et de reproductibilité dans la définition du « cas ».

Dans la suite de ce travail, le taux d'incidence est donné en prenant comme dénominateur le nombre total de grossesses, formule qui semble être la moins biaisée.

### 1.5.1. La môle hydatiforme

#### — Incidence

Le tableau 4 publié par Altieri en 2003 montre les taux d'incidence par rapport au nombre de grossesses, et de naissances vivantes. L'Europe, l'Amérique du Nord et l'Océanie présentent des taux allant de 66 pour 100 000 en Italie à 121 pour 100 000 aux USA. En Amérique Latine, les taux présentent une très grande variabilité allant de 23 pour 100 000 au Paraguay à 465 pour 100 000 au Brésil. En Europe de l'Est, les taux d'incidence varient entre 320 et 580 pour 100 000 grossesses. En Asie, comme en Amérique latine, les taux présentent une très grande hétérogénéité, entre 81 pour 100 000 en Chine et 1299 pour 100 000 en Indonésie.

Il n'existe pas de données disponibles en France. Les môles représenteraient 0,6 à 1,1‰ grossesses et 1/41 fausses couches selon les estimations de la littérature pour nos pays européens (ACOG, 2004; Jauniaux, 1998; Jeffers et al., 1993; Ngan, 2003; Sasaki, 2003; Sebire et al., 2001b; SGOC, 1998; SGOC et al., 2002; Soto-Wright et al., 1995).

Un registre du Royaume-Uni a colligé le nombre de diagnostic de grossesse molaire après une grossesse ectopique entre 1986 et 2000 : 31 cas ont été observés sur un total de 5581 patientes ayant une maladie trophoblastique sans GEU, soit 0.55%. Soixante-dix-neuf pour cent d'entre elles présentaient des facteurs de risques connus de grossesse ectopique. L'incidence de la grossesse molaire ectopique au Royaume-Uni a été évaluée à 1.5/1000000 naissances (Gillespie et al., 2004).

Tableau 4. Taux d'incidence de la môle hydadiforme dans le monde d'après Altieri et al., 2003

Région	Nombre de cas	Ratio par 100 000		
		Grossesses	Naissances	Naissances Vivantes
<b>Europe</b>				
Danemark	1520	110		
Grande Bretagne	5124			154
Italie	347	66		
Suède		91	146	
<b>Amérique du Nord</b>				
Canada	171	83		
Etats-Unis*			389	
	128			460
	185	108		
	180	121		
	939	121		145
<b>Océanie</b>				
Australie	455			74
Nouvelle-Zélande	350	67		
<b>Amérique Latine</b>				
Brésil	65	465		
Mexique	83			240
Paraguay*	227	23		
		25		
<b>Europe de l'Est</b>				
Iran	113	320		370
Arabie Saoudite*	71		223	148
Turquie	2227	580	260	
<b>Asie</b>				
Chine	8832	81		
Indonésie	406	1299	1754	
Japon	91			165
Corée	3831		230	
Pakistan	413	389	212	
Singapour	198		115	
<b>Afrique</b>				
Nigeria			543	

\* Plusieurs études sélectionnées

— Facteurs de risque

L'âge maternel

L'âge maternel représente le facteur de risque associé à la môle hydatiforme le mieux documenté. La majorité des études épidémiologiques tendent à démontrer que le risque relatif évolue sous la forme d'une courbe en « J », et ce quelle que soit l'ethnicité et le pays. En effet le risque est plus élevé pour les femmes avant l'âge de 20 ans (risque relatif = 1,5-2) et pour les femmes après l'âge de 40 ans (risque relatif = 5-10) comparativement aux femmes entre 20 et 35 ans (Goldstein and Berkowitz, 1994). Le risque augmente excessivement au delà de 45 ans atteignant même des risques relatifs de 841 (Altieri et al., 2003) (niveau de preuve 3).

Les études sur l'âge paternel comme facteur de risque donnent des résultats contradictoires (Bagshawe et al., 1986; Brinton et al., 1989; Buckley, 1996; Graham et al., 1990; La Vecchia et al., 1984; Matsuura et al., 1984; Messerli et al., 1985; Parazzini et al., 1986; Sebire et al., 2002a; Talati, 1998; Yen and MacMahon, 1968) (niveau de preuve 4).

Antécédent de môle hydatiforme

Un antécédent de môle hydatiforme semble être le second facteur de risque bien identifié. On peut situer le risque de récurrence autour de 1% après une môle hydatiforme et autour de 25% après un antécédent de plus d'une môle (Altieri et al., 2003; Berkowitz et al., 1998; Buckley, 1996; Buckley et al., 1988; Cheung et al., 1994; Fisher et al., 1989; Goto et al., 1993; Kodama et al., 1991) (Matsui et al., 2001; Sebire et al., 2003a; Seckl et al., 2000; Tuncer et al., 1999) (niveau de preuve 3).

Facteurs reproductifs

L'incidence semble légèrement augmentée chez des patientes présentant un antécédent d'avortement et ceci dans au moins 7 études (risque relatif = 1,1-3,3) (Brinton et al., 1989; Ha et al., 1996; La Vecchia et al., 1985; Messerli et al., 1985; Parazzini et al., 1985b; Parazzini et al., 1991; Talati, 1998) (niveau de preuve 3). L'impact du nombre de grossesses antérieures sur le risque de môles hydatiformes reste mal défini. Trois études cas/témoins ont mis en évidence une augmentation du risque de môle hydatiforme chez les femmes ayant eu au moins une grossesse par rapport aux nullipares. Cependant, 2 autres études n'ont pas pu confirmer ce résultat car ce facteur semble lié au facteur âge maternel (Brinton et al., 1989; Buckley et al., 1988; Ha et al., 1996; La Vecchia et al., 1985; Matsuura et al., 1984; Messerli et al., 1985; Parazzini et al., 2002; Parazzini et al., 1985b; Parazzini et al., 1991; Steigrad, 2003; Talati, 1998.)

Une étude cas/témoins publiée en 2004 ne met pas en évidence d'augmentation du risque ultérieur de développer une MTG après un traitement de l'infertilité (Bates et al., 2004).

### Groupe sanguin parental

Certains groupes sanguins maternels semblent prédisposer à une augmentation du risque de môle hydatiforme. Selon les études, les groupes sanguins A et AB sont associés à un risque relatif allant de 0,9 à 4,8, comparativement aux femmes du groupe B ou O. Les couples dont la femme est du groupe A et l'homme du groupe O ou A ont un risque plus élevé de môles comparativement aux autres combinaisons possibles (risque relatif =1,1-2,8) (Altieri et al., 2003; La Vecchia et al., 1985; Parazzini et al., 1985a; Parazzini et al., 1991) (niveau de preuve 3).

### Les contraceptifs oraux

L'utilisation des contraceptifs oraux a généralement été retrouvée associée à une augmentation du risque de môle hydatiforme, avec un risque relatif variant de 1,1 à 2,1. Ce risque augmente avec la durée d'utilisation (Altieri et al., 2003) (niveau de preuve 3). Il est cependant intéressant de noter que le taux d'incidence des môles hydatiformes n'est pas particulièrement plus élevé dans les pays où l'usage des contraceptifs oraux est plus courant (Berkowitz et al., 1995; Brinton et al., 1989; Buckley, 1996; Curry et al., 1989a; La Vecchia et al., 1985; Palmer et al., 1999; Parazzini et al., 2002; Parazzini et al., 1985a; Stone et al., 1976).

### Les facteurs environnementaux

Les facteurs environnementaux sont très peu documentés. Il a été longtemps admis qu'un régime pauvre en protéines augmentait le risque de développer une MTG et qu'une consommation accrue de bêta carotènes diminuait le risque (Acosta-Sison, 1959; Berkowitz et al., 1985a) (niveau de preuve 4). Des études plus récentes n'ont pas confirmé ces hypothèses (Berkowitz et al., 1995). Il en est de même pour le tabagisme, l'alcoolisme, les herbicides et les facteurs socio-économiques.

#### — Môle partielle ou môle complète

Lorsque l'on étudie séparément la môle partielle et la môle complète, le constat suivant peut être fait :

- l'association [âge maternel et môle complète], est plus forte que l'association [âge maternel et môle partielle] ; ce qui est compatible avec l'hypothèse selon laquelle le risque de fécondation d'un ovocyte anormal est plus élevé au commencement et à la fin de la vie reproductive d'une femme,

- l'association [groupe sanguin maternel A ou AB et môle complète] semble plus forte que l'association [groupe sanguin maternel A ou AB et môle partielle] (Altieri et al., 2003) (niveau de preuve 3).

### I.5.2. La maladie trophoblastique gestationnelle

#### — Incidence

Après une évacuation molaire, environ 30% des patientes développent une forme non métastatique de TTG persistante, et 10% une forme métastatique. La TTG concerne 10 à 30% des môles complètes (Soto-Wright et al., 1995) et 0,5 à 10% des môles partielles (Berkowitz et al., 1985b; Ghabreau and Frappart, 2002).

Altieri a compilé les données des registres de nombreux pays sur les cas de choriocarcinomes. Les taux d'incidence pour 100 000 femmes année, standardisés sur l'âge varient significativement entre les pays. En Asie, les taux les plus élevés ont été observés au Vietnam (1,68) et les plus bas au Japon (0,09). Des taux très élevés (entre 0,48 et 0,74) ont été observés en Thaïlande, en Corée et aux Philippines. Des taux plus bas ont été observés en Inde (0,22), à Singapour (0,15) et en Chine (0,17). Les registres africains (nigériens), d'Amérique du sud et du Moyen-Orient observent des taux intermédiaires entre 0,35 et 0,39. Des taux inférieurs à 0,20 ont été observés dans les registres des USA, du Canada, d'Europe et d'Océanie (Altieri et al., 2003).

#### — Facteurs de risque

Une analyse basée sur 18 études réalisées dans différents pays (USA, Europe, Asie, Chine) a étudié le rôle de l'âge sur le risque de choriocarcinome. Chez les femmes de plus de 39 ans, le risque relatif de choriocarcinome atteint 10,8 par rapport aux femmes de 20-24 ans. Ce risque est aussi plus élevé chez les femmes avant l'âge de 20 ans (risque relatif de 1,5) comparativement à celle de 20-24 ans. L'antécédent de môle hydatiforme augmente de 1000 à 2000 fois le risque de choriocarcinome (Altieri et al., 2003) (niveau de preuve 3).

### I.5.3. Tumeur trophoblastique du site d'implantation

La TTSI fait suite à une grossesse normale dans environ 53 à 78% des cas. Elle peut aussi être secondaire à une môle hydatiforme ou à un avortement spontané (Chung et al., 1994; Feltmate et al., 2001; Papadopoulos et al., 2002).

Les facteurs de risque des TTSI ne sont pas bien compris. La maladie est observée surtout chez les femmes en âge de procréer, bien que certains cas aient été observés chez des femmes ménopausées (Kim, 2003).

## **I.6. Anatomopathologie**

Le diagnostic anatomopathologique est difficile car les maladies trophoblastiques gestationnelles sont des maladies rares. Le détail de l'analyse de la littérature sur les examens anatomopathologiques a été retiré du présent document pour ne pas surcharger l'argumentaire. Ce document de référence est disponible sur demande ou sur le site du centre des maladies trophoblastiques de Lyon (<http://www.mole-chorio.com>).

Paradinas confirme dans deux études la difficulté de ce diagnostic. L'auteur met en évidence que lorsqu'une môle partielle est affirmée, le diagnostic n'est confirmé que dans 50% des cas après relecture. Une politique de relecture systématique de tous les diagnostics de môle partielle a permis de faire baisser de 16 à 10% le nombre d'avortements pris à tort pour des môles entre 1986 et 1994 (Paradinas et al., 1996). Ce même auteur constate que sur les préparations histologiques de 436 prélèvements considérés initialement comme des môles partielles, 23,2% d'entre elles, ne correspondaient pas à une môle et ne nécessitaient donc ni traitement, ni suivi ultérieur (Paradinas, 1998) (niveau de preuve 4).

Etant donnée la rareté de cette maladie, l'usage d'une fiche standardisée est recommandé par le Collège américain des anatomopathologistes (Lage and Movahedi-Lankarani, 2005). Une fiche de liaison « type » a été établie par les anatomopathologistes français référents de cette affection. La fiche est disponible en annexe 1.

### **Recommandations**

Le diagnostic histopathologique de la maladie trophoblastique gestationnelle étant difficile, il est recommandé que les lames soient systématiquement relues par un anatomopathologiste référent (grade C).

L'usage d'une fiche standardisée est recommandé (accord professionnel).

## **I.7. Cytogénétique**

Le détail de l'analyse de la littérature sur la cytogénétique a été retiré du présent document afin de ne pas rendre l'argumentaire trop complexe compte tenu de l'objectif initial qui est d'élaborer des recommandations de bonne pratique pour la prise en charge de la maladie trophoblastique gestationnelle. Ce document de référence est disponible sur demande au centre des maladies trophoblastiques de Lyon.



## II. DIAGNOSTIC ET PRISE EN CHARGE DES MOLES HYDATIFORMES

### II.1. Circonstances de diagnostic d'une môle hydatiforme

C'est à l'occasion d'une grossesse débutante que le diagnostic de môle hydatiforme complète ou partielle est habituellement effectué. Historiquement, les môles complètes étaient généralement diagnostiquées au deuxième trimestre de la grossesse avec des symptômes bruyants, associant taille utérine très augmentée pour l'âge gestationnel, anémie, pré-éclampsie, vomissements gravidiques, hyperthyroïdie et détresse respiratoire et des valeurs d'hCG sériques très élevées (plus de 100 000 UI/L) (Soto-Wright et al., 1995) (Berkowitz et al., 1985b) (Gemer et al., 2000) (Mangili al., 2008)

La présentation clinique a évolué depuis vingt ans puisque le diagnostic de môle est généralement réalisé au premier trimestre de la grossesse, grâce à l'échographie et aux dosages fiables d'hCG, avec des formes asymptomatiques plus fréquentes (Soto-Wright et al., 1995). La série comparative de Soto *et al.* est instructive à ce sujet (Soto-Wright et al., 1995). La proportion de patientes se présentant au premier trimestre de grossesse pour la découverte d'une môle est passée de 30% sur la période de 1966-1972, à 47% entre 1965 et 1975 puis à 84% entre 1988 et 1993. Dans cette dernière série, l'âge gestationnel moyen du diagnostic est d'environ 12 semaines d'aménorrhée et les symptômes sus-jacents sont présents chez moins de 10% des patientes avec disparition des tableaux d'hyperthyroïdie et de détresse respiratoire. Quatre vingt quatre pourcent des patientes se présentaient avec des métrorragies du premier trimestre de la grossesse.

Une revue de la littérature réalisée en 2008 par Magili *et al.* (Magili et al., 2008) permet d'observer une fréquence réduite des différents symptômes de la môle et une augmentation des présentations de forme de plus en plus asymptomatiques sur les périodes les plus récentes. Le tableau 5 résume les caractéristiques cliniques des môles hydatiformes MH en fonction des périodes (avant et après avènement de l'échographie).

Tableau 5. Caractéristiques cliniques de la présentation de la MH d'après Mangili *et al.* 2008

Auteurs	Période	Effectif	Métrorragies	Augmentation de la taille utérine	Vomissements gravidiques	Kystes lutéiniques	Pré éclampsie
Soto-Wright <i>et al.</i>	1965 - 1975	306	97%	51%	26%	N/A*	27%
	1988 - 1993	74	84%	28%	8%	9%	1%
Berkowitz <i>et al.</i>	1979 - 1984	81	73%	4%	N/A*	0	3%
Coukos <i>et al.</i>	1989-1997	24	75%	54%	0	0	0
Gemer <i>et al.</i>	1988 - 1998	41	58%	15%	2%	N/A*	0
Mangili <i>et al.</i>	1970 - 1982	311	74%	51%	34%	21%	3%
	1992 - 2004	189	51%	29%	26%	13%	1%

Dans le cas de mûles hydatiformes partielles, la présentation est habituellement celle d'une menace de fausse couche ou fausse couche spontanée du premier trimestre avec métrorragies. Dans ce contexte, c'est l'échographie qui suspecte le diagnostic de mûle partielle. Le tableau 6 résume les présentations cliniques des mûles complètes et partielles établies par la Société américaine des Gynécologues-Oncologues en 2004 (ACOG, 2004).

Tableau 6. Présentations cliniques des mûles complètes et partielles (ACOG, 2004)

Présentation clinique	mûles partielles	mûles complètes
Diagnostic	fausse couche spontanée	Grossesse mûlaire
Taille utérine	Petite pour l'âge gestationnel	50% plus grande que l'âge gestationnel
Kystes lutéiniques	Rares	15 à 25 %
Complications	Rares	Moins de 25%
Risque d'évolution vers une TTG	< à 5 %	6-32 %

## II.2. Diagnostic clinique et échographique

Depuis 30 ans le diagnostic de la môle hydatiforme a considérablement évolué. Les changements sont apparus lors de l'avènement de l'échographie systématique en début de grossesse et dès la simplicité et la facilité du dosage quantitatif d'hCG. L'introduction de l'échographie de routine au premier trimestre a considérablement modifié la présentation et l'histoire naturelle de l'ensemble des grossesses molaïres dans le monde entier (Soto-Wright et al., 1995).

Depuis cet avènement, les grossesses molaïres qui autrefois étaient découvertes au second trimestre de la grossesse se terminent désormais au cours du premier trimestre. Dans le même temps, la prise en charge devient également plus précoce passant de 16 semaines d'aménorrhée (SA) à 12 SA.

Il convient néanmoins de conserver en mémoire les principaux tableaux cliniques des môles avancées pour savoir les évoquer lors d'un diagnostic tardif.

### II.2.1. Les signes cliniques

#### — La môle complète

Les signes cliniques classiques de la môle apparaissent souvent après le premier trimestre comme les vomissements incoercibles, les saignements génitaux, l'augmentation de la taille utérine, et plus rarement des signes d'anémie ou de pré-éclampsie. L'hyperthyroïdie autrefois rapportée est devenue exceptionnelle. La môle complète est plus souvent symptomatique que la môle partielle (84% *versus* 62%) (Lindholm and Flam, 1999). Dans une série avec un terme moyen de 12 SA, la môle complète n'est symptomatique que dans 59% des cas (Gemer et al., 2000) avec souvent des saignements peu spécifiques ou des douleurs pelviennes qui font réaliser l'échographie. Rares sont les signes plus caractéristiques comme les vomissements incoercibles (2%), où l'utérus est plus gros que celui attendu pour l'âge gestationnel (15%). La pré-éclampsie à ce terme est exceptionnelle, présente dans moins de 5% des cas (Gemer et al., 2000).

L'étude de Gemer *et al.* met en évidence une augmentation du nombre de patientes asymptomatiques au moment du diagnostic depuis l'avènement de l'échographie. Ce taux était de 10% sur la période 1971-1982 (sur 59 patientes) versus 41% sur la période 1988-1998 (sur 59 patientes) (Gemer et al., 2000). La série historique de Soto *et al.* publiée en 1995 (Soto-Wright et al., 1995) n'avait quant à elle aucune patiente asymptomatique (1965-1975) (niveau de preuve 4).

— La môle partielle

Les signes cliniques sont évalués à 62% dans l'étude suédoise de Lindholm et Flam sur 60 patientes. Toutes les patientes avaient des saignements, associés à des vomissements (n=5), des douleurs (n=9), un utérus plus gros que la normale (n=1) (Lindholm and Flam, 1999).

## II.2.2. L'échographie

Les images typiques sont bien décrites dans la littérature. Néanmoins en l'absence d'image typique, la mesure de certains paramètres doit figurer sur tout compte-rendu échographique.

— La môle complète

- L'aspect en chute de neige qui évoque systématiquement le diagnostic de grossesse molaire, est souvent tardif et typique de la môle complète du second trimestre. Les images classiques associent un regroupement de zones solides et hyperéchogènes et de formes variées, parsemées de zones liquidiennes de tailles différentes (de quelques millimètres à plus d'un centimètre) parfois décrites en grappe de raisins occupant la cavité utérine. Ces images sont diffuses et occupent la totalité de l'endomètre voire augmentent la taille de la cavité utérine sans association à une structure embryonnaire ou fœtale. La taille des villosités dilatées est proportionnelle à l'âge gestationnel. Le diagnostic se fait habituellement entre 11 et 14 SA (Jauniaux and Nicolaides, 1997).

- Les môles à un terme précoce (avant 9-10 SA), se présentent sous des formes plus atypiques. Parfois les signes seront frustes avec visualisation de quelques villosités dilatées sous la forme d'une ou de deux images kystiques de petite taille (Jauniaux, 1998) (niveau de preuve 4). La série de Lazarus *et al.* (Lazarus et al., 1999) montre bien cette difficulté de diagnostic précoce : 100% des môles découvertes après 13 SA étaient visibles à l'échographie contre 50% avant 13 SA. Il semble que les images typiques soient visibles à partir de 9-12 SA (niveau de preuve 4). Dans l'étude de Lindholm *et al.* (Lindholm and Flam, 1999), 75% des môles sont découvertes par l'échographie avant l'aspiration avec 9% de plus pour l'examen macroscopique du produit d'aspiration, soit un total de 84% de diagnostics suspectés avant l'examen histologique. Une série anglaise (Sebire et al., 2001b) retrouve 58% de môles complètes diagnostiquées par l'échographie. Un taux de 79% de môles complètes a été observé lors de l'actualisation de la série en 2005 (Fowler et al., 2006) (niveau de preuve 4). Benson constate quant à lui un taux de môles complètes diagnostiquées de 71%, qui s'élève à 82% si les images sont revues par un spécialiste pour des échographies faites en moyenne à 9 SA (plus ou moins 2 SA) (Benson et al., 2000). Néanmoins, il semble qu'il y ait une amélioration si l'on en juge par les faibles taux (10%)

de détection échographique obtenus entre 1988 et 1993 par Soto-Wright et al. (Soto-Wright et al., 1995) comparés aux séries plus récentes (niveau de preuve 4).

- Un signe indirect est la présence de kystes fonctionnels ovariens bilatéraux le plus souvent correspondant à la sécrétion exagérée d'hCG. Ce paramètre est à considérer en dehors d'un contexte de procréation médicale assistée. Il est inconstant et lui aussi de moins en moins souvent retrouvé : 9% pour la série de Soto *et al.* (Soto-Wright et al., 1995), aucun pour d'autre, mais encore 50% dans une série d'Afrique du Nord (Khabouze et al., 2002). La faible fréquence de ces kystes s'explique par le taux d'hCG qui n'est pas toujours très augmenté au premier trimestre.

- Môle complète et doppler : en cas de môle complète échographique Jauniaux retrouve une vitesse du pic systolique élevée et des index de résistance et de pulsatilité bas des artères utérines. Mais l'auteur précise que dans ce contexte, le rôle du doppler est limité et n'aura d'intérêt clinique qu'en cas de môle invasive. Les images intracavitaires en « chute de neige ou en grappe de raisins » sont avasculaires (Jauniaux, 1998). En 2009, les américains (Berkowitz et Golstein) recommandent de réaliser, en cas de suspicion de môle (MC ou MP), une échographie par voie endovaginale sans mentionner le doppler couleur systématique (Berkowitz et Goldstein, 2009) (Berkowitz et Goldstein, 2009 bis).

En 2006 la FIGO et l'IGCS 2006, recommandent quant à elles de réaliser une échographie par voie endovaginale associée à un doppler couleur afin de détecter les anomalies du début de la grossesse (FIGO and IGCS, 2006).

#### — La môle partielle

Les signes échographiques sont plus discrets, n'atteignant qu'une partie du trophoblaste ; l'atteinte est donc focale avec quelques vésicules. Il existe fréquemment des reliquats fœtaux sans augmentation de la taille de l'utérus.

Fine *et al.* (Fine et al., 1989) ont décrit certains paramètres leur permettant de distinguer une môle partielle d'une simple grossesse interrompue, ce qui constitue la difficulté diagnostique pour ce type de môle. Le premier facteur est le rapport mesure transverse sur mesure antéropostérieure du sac gestationnel. Ce rapport est supérieur à 1,5 dans les môles. Le second critère est morphologique et plus vague, avec un caractère opérateur-dépendant. Il s'agit de détecter des modifications, comme celles du sac gestationnel qui est plus irrégulier ou comme l'échogénicité de la réaction déciduale qui est plus importante au niveau de l'interface placenta/myomètre. Si les deux critères sont réunis, la probabilité de trouver une môle partielle est de 87%. Si aucun des deux facteurs n'est présent, il s'agit d'une fausse couche simple dans 90% des cas.

La vésicule vitelline, de part sa taille disproportionnée, oriente vers une grossesse molaire partielle. Gurel a observé une vésicule mesurée à 10 mm pour un terme théorique de 8 SA sans embryon (Gurel and Gurel, 2000). Le sac est déformé et ne correspond pas à la taille attendue pour le terme (niveau de preuve 4).

Le diagnostic échographique est donc rarement évoqué, il est de 6% pour Soto *et al.* (Soto-Wright et al., 1995). Néanmoins des progrès ont été réalisés grâce à l'amélioration du matériel. Dans une première série du Charing Cross Hospital publiée en 2001 (Sebire et al., 2001b), seulement 18% des môles partielles étaient diagnostiquées préalablement à l'aspiration et seule l'histologie corrigeait le diagnostic (niveau de preuve 4).

Dans une série publiée en 2006 (Fowler et al., 2006) avec plus de 1053 patientes, 44% des môles complètes ou partielles ont été détectées par l'échographie en précuretage, soit 79% des môles complètes et seulement 29% des môles partielles. Le taux de détection par échographie des môles partielles s'est amélioré mais reste très inférieur au diagnostic des môles complètes. Si l'échographie est utile, elle ne dispense pas de l'histologie (niveau de preuve 2).

Les problèmes de triploïdie peuvent parfois se manifester par une anomalie de la mesure de la clarté nucale (> au 95<sup>ème</sup> percentile) ou une longueur cranio-caudale très inférieure au terme théorique (< au 5<sup>ème</sup> percentile) et peuvent orienter l'échographiste vers une anomalie chromosomique lors de l'échographie réalisée entre 11 et 13 SA (Jauniaux et al., 1997; Jauniaux and Nicolaides, 1997). Au second trimestre un retard de croissance intra-utérin (RCIU) sévère et des anomalies morphologiques sont visualisées dans 93% des cas (Jauniaux and Nicolaides, 1997). Le placenta est alors élargi (plus de 4cm entre 18 et 22 SA), avec un aspect de « gruyère » comportant des zones kystiques avasculaires (niveau de preuve 4).

Un diagnostic différentiel à évoquer est la dégénérescence hydropique bénigne des villosités. Dans ce cas, les taux d'hCG sont normaux ainsi que l'évolution. Le caryotype fœtal, s'il est réalisé, est normal (Jauniaux, 1998).

### II.2.3. L'échographie et le dosage d'hCG

Les cellules trophoblastiques sécrètent l'hormone gonadotrophine chorionique (hCG) qui sert de marqueur de la présence de tissu trophoblastique. Les taux sériques d'hCG (cf. § II.4.2) sont très élevés dans tous les cas de môles (Szulman et Surti, 1978).

Dans l'étude de Sebire, l'échographie est insuffisante pour faire le diagnostic de grossesse molaire pour 2/3 des patientes (Sebire et al., 2003). L'auteur conclut à la nécessité d'associer

échographie et dosages d'hCG sérique pour optimiser le diagnostic de mûles (niveau de preuve 4).

Lindholm et Flam ont publié une série de 135 patientes présentant soit une mûle complète (n=75) soit une mûle partielle (n=60). Le diagnostic de mûles complètes avait été suspecté dans 84% des cas par l'échographie et/ou l'anatomopathologie. Pour les mûles partielles, le diagnostic n'a été évoqué que dans 30% des cas (Lindholm and Flam, 1999) (niveau de preuve 4). La spécificité de l'échographie pour le diagnostic de la mûle hydatiforme complète (MHC) est augmentée en couplant les données de l'échographie et du dosage sérique de l'hCG (Berkowitz et Goldstein, 2009 bis).

En raison des caractéristiques échographiques actuelles des grossesses mûlares qui peuvent poser le problème du diagnostic différentiel avec celui d'une fausse couche précoce, un dosage d'hCG sérique est recommandé. Une valeur élevée de l'hCG sérique au moment de l'échographie oriente le diagnostic vers une mûle complète précoce. Le diagnostic définitif nécessite une confirmation par l'anatomopathologiste (Berkowitz et Goldstein, 2009 bis).

#### II.2.4. Autres examens

La radiographie pulmonaire après mûle simple ou avant évacuation d'une suspicion de mûle n'est évoquée que dans peu d'articles. Toutefois, les recommandations japonaises et américaines la conseillent (ACOG, 2004). Elle peut servir de référence (accord professionnel).

#### Points clés

Le diagnostic de mûle hydatiforme est habituellement fait au premier trimestre de la grossesse (données issues d'études prospectives de bonne qualité).

Les signes cliniques évocateurs sont les métrorragies du premier trimestre de la grossesse, habituellement sous forme d'une menace de fausse couche ou fausse couche spontanée (pour les mûles partielles) (données issues d'études prospectives de bonne qualité).

Dans les formes typiques comme dans les formes atypiques, le doppler des artères utérines ou le doppler couleur n'ont pas d'intérêt diagnostique.

Avant 9 semaine d'aménorrhée, le diagnostic échographique est difficile car les signes spécifiques sont discrets (données issues d'études prospectives de bonne qualité).

Pour optimiser le diagnostic de mûle, il est nécessaire d'associer un dosage d'hCG sériques (données issues d'études rétrospectives).

La rareté de la môle hydatiforme ne justifie pas un dosage d'hCG sérique systématique après un accouchement normal ou une IVG.

La rareté de la môle hydatiforme ne justifie pas un examen anatomopathologique systématique après une IVG.

Le diagnostic de môle hydatiforme n'est définitif qu'après examen anatomopathologique.

### **Recommandations**

Des métrorragies inexplicables du premier trimestre de la grossesse doivent faire évoquer le diagnostic de môle hydatiforme.

#### Diagnostic radiologique et biologique de la môle hydatiforme

Au cours du premier trimestre de la grossesse, l'échographie pelvienne endovaginale est le seul examen d'imagerie recommandé pour établir le diagnostic de MH.

Il n'est pas recommandé de réaliser un doppler des artères utérines ou un doppler couleur chez ces patientes (accord professionnel).

Devant toute suspicion échographique de MH, il est recommandé de réaliser un dosage d'hCG totale sérique. En revanche, le dosage d'hCG après un accouchement normal, ou une IVG n'est pas recommandé (accord professionnel).

#### Bilan d'extension

Il n'y a pas d'indication à réaliser un bilan d'extension lors du diagnostic de MH.

### **II.3. Traitement des môles hydatiformes**

Les môles hydatiformes complètes (MHC) ou partielles (MHP) présentent des caractéristiques histopathologiques, cytogénétiques et une évolution très distinctes. Leur prise en charge thérapeutique fait appel, dans la très grande majorité des cas, à une évacuation utérine par aspiration et à la surveillance ultérieure du taux sérique d'hCG.

L'évacuation utérine doit être programmée aussi rapidement que possible compte tenu du fait que les complications augmentent avec l'âge gestationnel de la grossesse molaire après 18 semaines d'aménorrhée (Schlaerth et al., 1988; Soper, 1994).



### II.3.1. Aspiration-curetage

#### — Aspects techniques

Actuellement, l'usage répandu des échographies réalisées au premier trimestre de la grossesse permet d'aboutir au diagnostic précoce de môle hydatiforme et montre une diminution du taux de grossesses avancées au moment du diagnostic de grossesse molaire (Coukos et al., 1999; Gemer et al., 2000; Sebire et al., 2001b; Soto-Wright et al., 1995) (niveau de preuve 4).

Dès 1988, Schlaert montre que l'aspiration est une méthode sûre et efficace pour l'évacuation des môles hydatiformes chez presque toutes les patientes avec un taux très faible de complications avant 18 SA (Schlaerth et al., 1988; Soper, 1994) (niveau de preuve 4). Elle concerne le plus souvent des femmes jeunes désirant un enfant.

Une étude rétrospective plus récente confirme que chez 2886 femmes, l'aspiration-curetage des môles complètes est une méthode sûre et efficace (Tidy et al., 2000) (niveau de preuve 4).

Pour le Royal College of Obstetricians and Gynaecologists (RCOG), la méthode de choix du traitement de la môle complète est l'aspiration-curetage (RCOG, 2004 2006) (Berkowitz et Goldstein, 2009) (Berkowitz et Goldstein, 2009 bis).

#### Préparation du col

En 1991, une étude rétrospective suédoise a été menée pour évaluer si la stimulation de la contractilité utérine avant l'évacuation chirurgicale d'une môle hydatiforme avait pour conséquence une augmentation de la fréquence de TTG secondaire (Flam et al., 1991). L'étude a comparé 2 groupes de patientes qui avaient reçu une préparation de prostaglandines avant aspiration. Les auteurs concluent que l'utilisation des prostaglandines avant aspiration n'augmente pas le risque de TTG secondaire, donc le recours à une chimiothérapie ultérieure.

En 2000 Tidy a publié une étude rétrospective sur 4257 patientes traitées entre 1986 à 1996 (deux périodes distinctes identifiées dans l'étude en raison du changement du mode de curetage: 1986-1989 et 1990-1996, (Tidy et al., 2000) (niveau de preuve 4). Les patientes étaient issues de 3 centres anglais : le Charing Cross de Londres, le Weston Park Hospital de Sheffield, et le Ninewells Hospital de Dundee. Les résultats de cette étude sont présentés dans le tableau 7. L'étude n'a pas inclus les femmes qui ont eu un traitement médical avant l'évacuation chirurgicale mais un groupe a été traité par méthode médicale seule. Soixante-dix-sept patientes ont eu un traitement médical pour évacuer la môle hydatiforme : 64 par prostaglandine, 11 par mifépristone et 2 par ocytocine. Vingt d'entre elles ont nécessité une évacuation chirurgicale ultérieure et parmi elles, sept ont été traitées par chimiothérapie soit 9,1% ( $p < 0,02$ ). L'utilisation d'un traitement médical pourrait entraîner une embolisation des

tissus trophoblastiques, liée aux fortes contractions utérines, ce qui expliquerait la fréquence plus élevée de recours à la chimiothérapie après un traitement médical (Tidy et al., 2000). D'autres auteurs avaient évoqué cette hypothèse comme Stone et Bagshawe (Bagshawe et al., 1986; Stone and Bagshawe, 1979). Tidy conclut que les méthodes médicales ont un taux élevé de réponses incomplètes (évacuation) et qu'elles ne doivent pas être utilisées pour le traitement des mûles (complètes ou partielles). L'auteur suggère que l'utilisation de prostaglandines pour contracter l'utérus ne devrait être envisagée qu'après l'aspiration. L'aspiration-curetage est le traitement de choix d'une grossesse mûlaire.

Le RCOG (RCOG, 2004 2006) recommande d'éviter la préparation cervicale par prostaglandines avant la réalisation d'une aspiration-curetage pour grossesse mûlaire (Grade C).

Tableau 7. Changement de pratique entre les périodes 1986 - 1989 et 1990 - 1996 (Tidy et al., 2000)

Mode d'évacuation	1986 - 1989	1990 - 1996	1986 - 1996
	Nombre (%)	Nombre (%)	Nombre (%)
Spontanée	79 (5,1)	50 (1,9)	129 (3,0)
Aspiration-curetage	915 (60,0)	1971 (72,1)	2886 (67,8)
Curetage avec curette tranchante	456 (30,0)	644 (23,6)	1100 (25,8)
Traitement médical	44 (2,9)	33 (1,2)	77 (1,8)
Autres <sup>a</sup>	31 (2,0)	34 (1,2)	65 (1,6)
Total	1525	2732	4257

<sup>a</sup> Inclusion de l'hystérectomie ; hystérotomie, autres et inconnue  
 Entre les 2 périodes [1986 - 1989/1990 - 1996], l'aspiration-curetage devient la méthode la plus utilisée de façon significative ( $p < 0,001$ )

### La dilatation du canal cervical

Le col est dilaté par des bougies jusqu'à pouvoir introduire facilement une canule d'aspiration en fonction de la taille de l'utérus. Pour Goldstein et Tidy, l'évacuation est sûre et sans difficulté pour une canule d'aspiration de 12mm (Tidy et al., 2000) (niveau de preuve 4). Le RCOG confirme d'ailleurs que la taille du cathéter d'aspiration ne doit pas dépasser 12mm (RCOG, 2004 2006) (Grade C).

Les dernières recommandations publiées la FIGO et de l'IGCS en 2006, conseillent de dilater très prudemment et lentement et ne pas dépasser 9 à 10mm dans les cas de mûles complètes (FIGO and IGCS, 2006) (avis d'experts).

### L'évacuation utérine

L'évacuation de la môle hydatiforme est le plus souvent réalisée par aspiration-curetage (Tidy et al., 2000). La majorité du tissu trophoblastique est aspirée par simple rotation de la canule permettant l'involution concomitante de l'utérus. Un massage utérin par la main abdominale pendant l'aspiration permet de contrôler l'involution de l'utérus (Schlaerth et al., 1988) (niveau de preuve 4).

L'évacuation utérine par aspiration peut être contrôlée par une échographie peropératoire (Debby et al., 2006) (niveau de preuve 3).

Aucune étude n'a été identifiée concernant l'utilisation de la curette mousse. Néanmoins, les recommandations de la FIGO et de l'IGCS publiées en 2006 signalent la possibilité de réaliser en fin d'aspiration un curetage prudent avec une curette tranchante « light sharp curettage », afin de vérifier que l'utérus ait été complètement évacué (FIGO and IGCS, 2006) (avis d'experts).

### Immunisation rhésus

La Société des Obstétriciens et Gynécologues du Canada (SOGC) recommande de réaliser une injection d'un minimum de 120 microgrammes d'immunoglobulines anti-D (Ig anti-D) chez les patientes rhésus négatif non sensibilisées après un avortement ou une fausse-couche, au cours des 12 premières semaines de gestation

La SOGC recommande également que l'injection d'Ig anti-D soit réalisée à la suite d'une grossesse molaire chez les femmes D négative non sensibilisées en raison de la possibilité de la présence d'une môle partielle. En cas de diagnostic avéré de môle complète, il est possible de s'abstenir d'administrer les Ig anti-D, en raison de l'absence de vascularisation et de l'absence probable d'antigène D sur le trophoblaste villositaire (Fung Kee Fung et al., 2003) (Grade C).

La FIGO et l'IGCS (FIGO and IGCS, 2006) recommandent la réalisation des Ig anti-D chez les patientes rhésus négatif non sensibilisées (avis d'experts).

En France, la recommandation est d'injecter 200 microgrammes au premier trimestre de la grossesse (Cortey and Brossard, 2006).

### Le second curetage

Certains auteurs (Sasaki, 2003) recommandent un second curetage sept jours après l'aspiration-curetage initial, afin de s'assurer de l'absence de tissu molaire résiduel. Aucune étude prospective ou rétrospective ne valide la pertinence de cette recommandation. Un second curetage peut s'avérer nécessaire en cas de métrorragies persistantes associées ou non au diagnostic échographique de tissu trophoblastique intra-utérin résiduel (diamètre antéro-postérieur supérieur à 17mm). En l'absence de littérature spécifique aux mesures endométriales après une môle, la mesure endométriale a été définie à partir de travaux réalisés après

interruption volontaire médicamenteuse et après traitement médicamenteux d'une grossesse arrêtée du premier trimestre (Nielsen and Hahlin., 1995; Nielsen et al., 1997; Nielsen et al., 1999; Harwood et al.,2001; Creinin et al.,2004) (niveau de preuve 3 ).

En revanche la multiplication des curetages augmente le risque de synéchies (Garner et al., 2005; Schenker, 1996; van Trommel et al., 2005a; van Trommel et al., 2005b) (niveau de preuve 3).

— Les complications associées à l'évacuation de tissus molaire

Le taux de complications de l'aspiration-curetage est très faible lorsque le terme est inférieur à 18 SA et lorsque l'utérus est de faible volume. L'étude de Schlaert sur 73 patientes montre qu'une taille utérine correspondant à un âge gestationnel supérieur à 22 SA est associée à un nombre important de complications chez 65,8% des patientes. Ces complications sont des hémorragies nécessitant une transfusion sanguine dans 57,5% des cas (42/73), des infections pour 20,5% (15/73), une pré-éclampsie pour 11% (8/73) et une insuffisance respiratoire aiguë pour 15% (11/73) (Schlaerth et al., 1988; Soper, 1994) (niveau de preuve 4). La taille utérine est donc un point-clé (Schlaerth et al., 1988).

Les risques de complication de la grossesse (pré-éclampsie, insuffisance respiratoire aiguë, hémorragie) augmentent après 16 SA (Twiggs et al., 1979) (niveau de preuve 4).

Les complications sont nettement plus fréquentes et sévères en cas de traitement tardif au cours du deuxième trimestre. Elles justifient toutes les précautions d'ordre anesthésique et chirurgical, à savoir :

- voie d'abord veineuse, de bon calibre, avec possibilité de mise en place d'une surveillance hémodynamique centrale et de transfusions sanguines massives et rapides,
- capacité de réalisation d'une embolisation artérielle ou d'une laparotomie / laparoscopie rapide (Goldstein and Berkowitz, 1994) (niveau de preuve 4).

Selon Schlaert, l'administration d'ocytocine débutée au cours de l'évacuation utérine pourrait diminuer les risques hémorragiques pendant au moins 24 heures voire durant toute la période de saignements ; mais son expérience se limite à 3 cas sur 230 patientes ayant eu cette association (Schlaerth et al., 1988) (niveau de preuve 4).

En 2006, la FIGO et l'IGCS (FIGO and IGCS, 2006) évoquent la possibilité d'utiliser une perfusion d'ocytocine lors de l'aspiration-curetage alors que le RCOG recommande de l'éviter en raison du risque théorique potentiel de dissémination d'embolies trophoblastiques (RCOG, 2006). Cependant en cas de volume utérin très augmenté, le risque hémorragique étant important, le RCOG propose l'utilisation d'ocytocine si possible une fois l'évacuation terminée.

### Perforation utérine

La perforation utérine est rare au cours de l'aspiration (Soulat and Gelly, 2006). Tidy souligne sa rareté du fait de l'utilisation de nouvelles canules d'aspiration plastiques peu traumatisantes (Tidy et al., 2000).

En cas de perforation, l'aspiration doit être immédiatement arrêtée. Une coélioscopie de contrôle ou une laparotomie s'impose afin de vérifier la qualité de l'hémostase au niveau de la brèche utérine et l'absence de lésions viscérales associées. S'il n'y a ni hémorragie ni plaie digestive, l'aspiration peut être reprise sous contrôle échographique. Dans le cas contraire, une réparation doit être faite en sachant que l'envahissement trophoblastique en profondeur dans le myomètre peut avoir favorisé la perforation (Levin et al., 2004) (niveau de preuve 4). La suture de la perforation utérine est le plus souvent possible, mais une hystérectomie peut s'avérer nécessaire dans certains cas.

### Hémorragie importante

La survenue de saignements importants malgré les mesures de réanimation classiques (remplissage vasculaire et perfusion de prostaglandine et d'ocytocine) nécessite le recours à l'embolisation artérielle et/ou à l'hystérectomie d'hémostase (Goldstein and Berkowitz, 1994; RCOG, 2006).

### L'insuffisance respiratoire

Dans une publication de 1979, Twiggs a observé 27% de complications pulmonaires au cours ou au décours immédiat de l'aspiration-curetage chez des patientes qui étaient à un terme supérieur à 16 SA (Twiggs et al., 1979). Cependant, l'embolie pulmonaire trophoblastique reste rare (Cohle and Petty, 1985; Garner et al., 1999; Kohorn, 1987) et n'est pas la seule cause de complication pulmonaire (niveau de preuve 4).

L'insuffisance respiratoire peut être favorisée par l'anémie, la pré-éclampsie, la surcharge hydrosodée, l'hyperthyroïdie. Elle survient dans 8 à 11% des grossesses mûres (Rosen et al., 2001; Twiggs et al., 1979). Ces complications sont associées à un âge gestationnel supérieur à 18SA (Schlaerth et al., 1988; Twiggs et al., 1979) (niveau de preuve 4). Une défaillance ventriculaire gauche transitoire peut être observée pendant l'aspiration (Rosen et al., 2001). Cette défaillance peut expliquer l'œdème pulmonaire chez les patientes non surveillées recevant une grande quantité de soluté macromoléculaire. Ces troubles pulmonaires soulignent l'intérêt de la mise en place d'un cathéter veineux central pour surveiller la pression veineuse centrale et pour adapter le débit de la perfusion (Cotton et al., 1980; Rosen et al., 2001; Twiggs et al., 1979).

### Kystes lutéaux

Plus de 25% des patientes présentant une môle hydatiforme ont une hyperthécose ovarienne cliniquement détectable mesurant 6cm ou plus (Montz et al., 1988). Le taux tend à diminuer grâce à la précocité du diagnostic de môle hydatiforme lié au développement de l'échographie (Coukos et al., 1999; Gemer et al., 2000; Soto-Wright et al., 1995) (niveau de preuve 4). Ces kystes lutéaux disparaissent spontanément avec la diminution de l'hCG (Montz et al., 1988) (niveau de preuve 4) et ne doivent pas être retirés chirurgicalement, en dehors de complications comme la torsion annexielle ou l'hémorragie intrakystique (Montz et al., 1988).

### **Points clés**

On ne dispose pas de données cliniques suffisantes sur le rapport bénéfice/risque d'une préparation cervicale par prostaglandines avant une aspiration ou de l'utilisation systématique d'utérotoniques lors de l'évacuation. Le risque de complications liées à l'évacuation utérine augmente avec l'âge gestationnel. Les études disponibles sont rétrospectives et ne permettent de formuler aucune recommandation concernant la préparation cervicale par prostaglandines. Cependant le RCOG précise que la préparation n'est pas recommandable avant l'aspiration (risque d'embols vasculaires).

Lorsque le volume utérin est très augmenté (utérus à l'ombilic), le risque de complications hémorragiques est plus élevé (niveau de preuve 4).

Les kystes lutéiniques disparaissent spontanément après l'évacuation utérine (niveau de preuve 4).

### **Recommandations**

**Le traitement des môles hydatiformes complètes (MHC) ou partielles (MHP) repose sur une évacuation utérine par aspiration faite sous contrôle échographique afin d'assurer une évacuation utérine la plus complète possible et de diminuer le risque de perforation (grade C).**

L'évacuation utérine par curette mousse n'est pas recommandée (accord professionnel).

Le faible niveau de preuve des études publiées ne permet pas de formuler de recommandations concernant la préparation cervicale par prostaglandines avant une aspiration ou l'utilisation systématique d'utérotoniques lors de l'évacuation.

### Recommandations (suite)

Dans l'éventualité d'un utérus volumineux (atteignant l'ombilic), il est recommandé de prévoir une voie d'abord veineuse de bon calibre, des concentrés érythrocytaires, une laparotomie ou une cœlioscopie (grade C).

En l'absence de métrorragies ou de rétention échographique, une deuxième évacuation utérine n'est pas recommandée (grade C). En cas de rétention avérée à l'échographie (diamètre antéropostérieur supérieur à 17 mm), il est recommandé de réaliser une seconde évacuation (accord professionnel). Il n'est pas recommandé de pratiquer une troisième aspiration en raison de l'augmentation du risque de synéchies (grade C).

En l'absence de complications (rupture hémorragique, torsion), les kystes lutéiniques associés aux MH ne justifient aucune intervention et disparaissent spontanément après l'évacuation utérine (grade C)

Une injection d'Ig anti-D doit être effectuée chez les femmes Rhésus négatif (grade C).

Compte tenu des difficultés rencontrées pour établir le diagnostic de MH dans sa présentation paucisymptomatique, il est recommandé que tous les produits de conception obtenus après évacuation (médicale ou chirurgicale) d'une grossesse arrêtée ou d'une fausse-couche spontanée donnent lieu à un examen histologique (accord professionnel). En l'absence de produit d'aspiration disponible, il est recommandé de réaliser un dosage d'hCG totale sérique à distance de ce type de grossesse pour s'assurer de sa normalisation (accord professionnel).

### II.3.2. Les alternatives à l'évacuation utérine

#### — Hystérectomie

Réalisée par voie abdominale ou vaginale coelioassistée, l'hystérectomie totale interannexielle de principe peut être évoquée et discutée avec certaines patientes après accomplissement du projet parental. Dans ces circonstances l'hystérectomie diminue, mais n'annule pas le risque de TTG (Bahar et al., 1989; Curry et al., 1975; El-Lamie et al., 2000; Garner et al., 1999; Pisal et al., 2002) (niveau de preuve 4). Son intérêt est d'autant plus marqué chez la femme plus âgée que le risque de TTG est augmenté (Bandy et al., 1984; Tsukamoto et al., 1985).

La fréquence de TTG comprise entre 3,5 et 10% (Bahar et al., 1989; Curry et al., 1975) justifie la surveillance postchirurgicale de la décroissance du taux d'hCG après hystérectomie.

Bahar publie une étude chez 34 patientes âgées de plus de 35 ans présentant une MHC. Dix d'entre elles ont eu une hystérectomie totale. Ce groupe a été comparé aux 24 femmes ayant eu une aspiration-curetage. Bahar a observé un taux de TTG de 10% après hystérectomie contre 33% après aspiration-curetage. La différence n'est pas statistiquement significative, probablement en raison du faible effectif (Bahar et al., 1989) (niveau de preuve 4).

L'annexectomie de principe ne devrait pas être associée à l'hystérectomie compte tenu de la rareté des métastases annexielles. L'hystérectomie peut être nécessaire du fait de complications hémorragiques de la môle hydatiforme (Pisal et al., 2002).

#### — L'interruption médicamenteuse d'une grossesse molaire

Des études rétrospectives portant sur un très grand nombre de patientes, ont montré que l'interruption de la grossesse molaire par prostaglandines et/ou ocytocine seule est associée à une augmentation du recours ultérieur à une chimiothérapie pour TTG (Bagshawe et al., 1986; Stone and Bagshawe, 1979; Tidy et al., 2000). Tidy observe un risque relatif (RR) augmenté de 1,7 d'avoir une chimiothérapie ultérieure lorsque la méthode médicale est utilisée seule pour le traitement des grossesses molaire (Tidy et al., 2000) et confirme ainsi les données publiées par Stone et Bagshawe (RR = 1,9) (niveau de preuve 3). Ce risque semble lié au fort taux d'expulsion incomplète (environ 80%) (Embrey et al., 1974; Naismith and Barr, 1974). Dans environ un quart des cas, une évacuation chirurgicale secondaire est nécessaire en raison de l'expulsion incomplète (Schlaerth et al., 1988).

L'étude rétrospective de Flam publiée en 1991 (Flam et al., 1991) avait pour but d'apprécier si la stimulation de la contraction utérine avant l'évacuation d'une môle hydatiforme conduisait à une augmentation de la fréquence d'une TTG. L'auteur a comparé un groupe de 47 patientes traitées par chimiothérapie pour une TTG survenue après l'évacuation d'une môle à un groupe contrôle de 219 patientes présentant une môle hydatiforme complète et n'ayant pas eu recours à une chimiothérapie. La méthode médicale (prostaglandines) a été utilisée dans 61,7% des cas dans le groupe traité *versus* 35,2% des cas dans le groupe contrôle. La différence n'est pas significative. Flam propose d'utiliser la méthode médicale en première intention avant la chirurgie lorsque la taille utérine correspond à un âge gestationnel supérieur à 15 SA. L'auteur conclut que la stimulation de la contraction utérine sur un utérus de grande taille ne provoque pas de risque supplémentaire de TTG (niveau de preuve 4).

Le RCOG préconise l'utilisation de la méthode médicamenteuse en première intention dans les cas de grossesses molaire partielles, lorsque la taille du fœtus rend impossible l'évacuation par aspiration. Ces femmes sont plus à risque d'avoir une chimiothérapie pour TTG, mais la



proportion de femmes avec une MHP qui nécessite une chimiothérapie reste très faible : 0,5% de cas (RCOG, 2006) (Grade C).

Berkowitz précise que l'aspiration-curetage est la meilleure méthode d'évacuation, quelle que soit la taille de l'utérus (chez les patientes qui souhaitent conserver leur fertilité) par rapport aux procédés impliquant l'induction avec l'ocytocine ou les prostaglandines. L'aspiration-curetage diminue de façon significative le risque de saignement excessif, d'infection, et de rétention de tissu molaire (Berkowitz et Goldstein, 2009 ; Berkowitz et Goldstein, 2009 bis).

#### — Hystérotomie abdominale

L'hystérectomie abdominale est une technique désuète qui doit être abandonnée en raison de sa plus grande morbidité, de la perte sanguine associée, de la fréquence élevée de TTG secondaire (33 à 36%) et de la fragilisation de l'utérus imposant une césarienne élective en cas de grossesse ultérieure, l'hystérotomie étant médiane (Curry et al., 1975; Tow, 1967).

### II.3.3. Chimio prophylaxie

L'utilisation de la chimiothérapie prophylactique au moment de l'évacuation molaire reste controversée (Berkowitz et Goldstein, 2009 bis). Cependant, 2 essais randomisés ont été identifiés dans la littérature et montrent que la chimio prophylaxie réduit l'incidence des tumeurs postmôlaires. L'équipe de Kim (Kim 1986) a conduit une étude prospective randomisée sur 71 patientes présentant une môle complète et traitées soit - par aspiration puis méthotrexate avec acide folinique (39 patientes) soit - par aspiration seule (32 patientes). L'auteur a classé ces patientes en groupes à faible ou haut risque de tumeurs postmôlaires. Parmi les patientes à haut risque, la chimiothérapie prophylactique a réduit l'incidence des tumeurs postmôlaires de 47% à 14%. Parmi les patientes à faible risque, la chimiothérapie prophylactique n'a pas eu d'influence sur l'incidence des maladies persistantes (7,7% *versus* 5,6%). Cependant, les patientes qui ont développé une tumeur persistante après chimio prophylaxie par méthotrexate ont nécessité par la suite de plus de cures de méthotrexate pour atteindre la rémission.

Le second essai randomisé identifié est celui Limpongsanurak (Limpongsanurak S., 2001) qui a publié un essai, prospectif, randomisé en double aveugle évaluant l'administration d'actinomycine D prophylactique *versus* un groupe contrôle. Les 60 patientes incluses dans l'essai présentaient toutes une môle complète à haut risque. La fréquence des tumeurs postmôlaires était de 13,8% dans le groupe chimio prophylaxie et de 50% dans le groupe contrôle.

En 2009, les centres de référence américains ne recommandent pas l'utilisation de la chimiothérapie prophylactique en raison du risque présumé de résistances aux chimiothérapies ultérieures (Berkowitz, R.S., D.P Goldstein, 2009 bis).

### Points clés

L'hystérectomie diminue le risque de TTG mais elle n'annule pas ce risque (niveau de preuve 4)  
Il n'y a pas de données justifiant l'ovariectomie systématique associée à l'hystérectomie (niveau de preuve 3).

Le rapport bénéfice/risque de la chimioprophylaxie n'est pas clairement établi (2 essais randomisés publiés mais effectifs faibles) (Kim, 1986 et Limpongsanurak 2001).

L'interruption médicamenteuse d'une grossesse molaire augmente le risque de TTG (et donc de chimiothérapie ultérieure) (niveau de preuve 4).

### Recommandations

L'indication d'une hystérectomie est une option qui peut être évoquée et discutée avec les patientes présentant une môle avérée dès lors que la patiente considère comme accompli son projet parental (accord professionnel).

L'hystérectomie ne dispense pas de la surveillance ultérieure du taux d'hCG totale sérique (grade C).

Il n'est pas justifié de réaliser une ovariectomie systématique en cas d'hystérectomie pour MH (grade C)

## II.4. Le suivi d'une môle partielle ou complète après évacuation

### II.4.1. Surveillance échographique

Un suivi soigneux est essentiel après l'évacuation d'une grossesse molaire, pour identifier les patientes à risque d'évoluer vers une TTG.

Si l'échographie morphologique est utile pour le diagnostic de la môle, elle n'est pas validée actuellement par la littérature internationale, contrairement au dosage d'hCG, pour le suivi et le monitoring utérin après aspiration. Il est néanmoins possible d'avoir recours à l'échographie pour surveiller l'involution utérine et la disparition des kystes ovariens (Jauniaux, 1998; Jauniaux and Nicolaides, 1997) (niveau de preuve 4). En dehors de cette étude, il n'existe pas de

données dans la littérature relative au suivi échographique après évacuation d'une môle. Les recommandations américaines ne font aucune mention de cet examen après traitement par aspiration pour môle hydadiforme (Berkowitz et Goldstein, 2009) (Berkowitz et Goldstein, 2009 bis).

Les recommandations anglaises (RCOG 2006), recommandent un suivi par des centres référents après évacuation molaire si la patiente présente des symptômes persistants comme des saignements vaginaux.

Compte tenu des risques probables de rétention des tissus trophoblastique après évacuation molaire [avis d'experts, données extrapolées à partir d'études après IVG chirurgicales (Müngen et al., 2009)], il semble donc nécessaire d'envisager une échographie dans les 2 semaines suivant l'évacuation de la môle. Le diagnostic de rétention sera établi lorsque la mesure du diamètre antéropostérieur de l'image intracavitaire est supérieure à 17mm (avis d'experts).

#### II.4.2. Quelle est la surveillance biologique après l'évacuation molaire ?

##### — Quel dosage d'hCG ?

Environ une vingtaine de dosages d'hCG dans le sérum sont disponibles en France (cf. tableaux 18 à 20 de l'annexe 3).

Ces dosages reconnaissent soit uniquement l'hCG dimérique (hCG entière), soit l'hCG dimérique et les sous-unités bêta libres (hCG totale). D'autres formes d'hCG normalement mineures, hCG clivée, hCG tronquée sont reconnues de façon variable quel que soit le type du dosage. Des dosages spécifiques des seules sous-unités bêta libres de l'hCG sont également disponibles dans certains laboratoires.

Le dosage d'hCG utilisé doit reconnaître autant que possible les différentes formes d'hCG et notamment l'hCG dimérique plus les sous-unités bêta libres (hCG totale), afin de détecter la persistance ou l'absence d'hCG. En effet, des résultats d'hCG faussement négatifs ont été décrits par plusieurs auteurs lors de l'utilisation de trousse ne reconnaissant que l'hCG dimérique (Cole et al., 2001; Cole and Sutton, 2004; Ngan, 2003) (niveau de preuve 3).

Les résultats peuvent être très différents d'une technique à l'autre (Cole et al., 2004; Stenman, 2004 ; Cole and Kardana, 1992). La cinétique des valeurs d'hCG observée peut être faussée. Pour cette raison, ces auteurs concluent à la nécessité de faire un dosage d'hCG totale (niveau de preuve 3).

### Les faux positifs

Des résultats faussement positifs ont été décrits : Cole recense le plus grand nombre de cas documentés par le "USA hCG Reference Service " soit 58 cas (Cole and Khanlian, 2004) et Olsen (Olsen et al., 2001) en recense 2 supplémentaires.

Dans ces différents cas, les taux d'hCG trouvés sont inférieurs à 1000 UI/L (Cole and Khanlian, 2004 ; Olsen et al., 2001). En utilisant une autre méthode, le résultat est le plus souvent négatif (Cole and Khanlian, 2004 ; Olsen et al., 2001; Bronstein, 2002 ; Fignon, 1995). Les auteurs ont montré un défaut de linéarité en cas de dilution de l'échantillon. Le dosage peut dans certains cas devenir négatif après précipitation des anticorps hétérophiles éventuellement présents dans l'échantillon. Enfin dans la majorité des cas, l'hCG n'est pas retrouvée dans les urines (Cole and Khanlian, 2004 ; Olsen et al., 2001) (niveau de preuve 3).

#### — Quelle nature de prélèvement ?

Le sérum : les immunodosages commercialisés en France pour le dosage de l'hCG sont pour la plupart validés uniquement sur le sérum.

Les urines : le dosage dans les urines est éventuellement utile lors de suspicion de faux-positif dans le sérum car les anticorps hétérophiles sont absents dans les urines (Braunstein, 2002; Cole et al., 1999; Olsen et al., 2001). Mais la plupart des techniques de dosages de l'hCG réalisés sur les automates d'immunoanalyse, ne sont pas validées pour les dosages d'hCG dans les urines. Par ailleurs, la concentration d'hCG dans des échantillons d'urine paraît assez variable d'un recueil à un autre (Ngan et al., 1995; Rotmensch et al., 2001) (niveau de preuve 3).

Le liquide céphalo-rachidien (LCR) : le dosage dans le LCR a été préconisé par certains auteurs pour confirmer un diagnostic de métastases cérébrales (Bagshawe and Harland, 1976; Soma et al., 1980), mais l'intérêt de ce dosage a été contesté (Bakri et al., 2000). De plus, les dosages d'hCG dans le LCR ne sont généralement pas validés par les fournisseurs des immunodosages.

#### — Quelle fréquence et quelle durée de surveillance par les dosages d'hCG totale sérique ?

Felmate a publié une étude sur 400 patientes présentant une grossesse molaire. Trois-cent-trente d'entre elles (231 môles complètes et 102 môles partielles) ont eu une évolution favorable avec un taux d'hCG non détectable et n'ont pas développé de TTG secondaires (Felmate et al., 2003).

Wolfberg a publié une étude à partir du registre du New England Trophoblastic Disease Center. Sur 876 femmes présentant une môle complète avec des taux d'hCG chutant spontanément et indétectable, 0,2% (2 patientes) ont développé une TTG secondaire (IC95% 0-0,8%). L'auteur

conclut que lorsque le taux d'hCG se négative spontanément après l'évacuation molaire pour atteindre un taux indétectable, le risque d'évolution secondaire est proche de zéro avec un test ayant une sensibilité de 5mIU/ml (95%IC 0-4,5%) (Wolfberg et al., 2004) (niveau de preuve 3). Ces auteurs sont partisans d'un arrêt précoce de la surveillance (après 2 taux successifs d'hCG non détectables à une semaine d'intervalle) mais demandent confirmation de leurs résultats par d'autres centres (Feltmate et al., 2003; Wolfberg et al., 2004) (niveau de preuve 3).

La Société des Obstétriciens et Gynécologues du Canada (SGOC et al., 2002) recommande un dosage mensuel après négativation du taux d'hCG dans le cas des môles complètes, alors que ce dosage est ensuite recommandé pendant 6 mois par la Société Japonaise d'Obstétrique et de Gynécologie (SJOG) (Sasaki, 2003), le centre des maladies trophoblastiques de Nouvelle Angleterre (Feltmate et al., 2003), le RCOG (RCOG, 2004 2006) ainsi que par Ngan (Ngan, 2003).

La SJOG recommande ensuite de suivre les patientes tous les 3 mois pendant 2 ans, et depuis 1995 de poursuivre la surveillance le plus longtemps possible (Sasaki, 2003).

Le centre des maladies trophoblastiques de Lyon recommande le dosage hebdomadaire de l'hCG totale sérique avec report du résultat sur papier semi-logarithmique, jusqu'à négativation, puis une surveillance mensuelle pendant 6 à 12 mois. Ces recommandations sont faites par tous les centres de références américains (FIGO and IGCS, 2006; Soper et al., 2004).

#### — Quelle exploitation des résultats des dosages d'hCG ?

La plupart des auteurs recommandent de suivre l'évolution en portant en ordonnée les logarithmes des valeurs d'hCG en fonction du temps (Kohorn, 2002b; Sasaki, 2003; Shigematsu et al., 1998).

Shigematsu a établi une courbe de régression des taux d'hCG en semi-logarithmique à partir de 191 patientes ayant eu une grossesse molaire (167 à évolution spontanée favorable et 24 avec TTG secondaire) (Shigematsu et al., 1998). La comparaison des résultats individuels par rapport à cette courbe permet de différencier les maladies trophoblastiques persistantes des évolutions « normales » bien avant une stagnation en plateau ou une éventuelle réascension des taux d'hCG. Mais cette étude a été réalisée avec des dosages d'hCG réalisés dans le même laboratoire. Les résultats ne sont valables que par rapport à une méthode de dosage unique (niveau de preuve 3).

Sasaki propose une courbe de régression semi-logarithmique des taux hebdomadaires d'hCG et une valeur pronostique seuil à 1000 mIU/ml à la 5<sup>ème</sup> semaine post-évacuation (Sasaki, 2003).

— D'autres paramètres sont-ils utiles ?

D'autres paramètres biologiques ont été étudiés tels que :

- hCG hyperglycosylée ou "Invasive Trophoblastic Antigen" (ITA) (Cole et al., 2003; Khanlian et al., 2003),
- hCG clivée (Kohorn and Cole, 2000),
- bêta core (Ngan et al., 1995; Okamoto et al., 2001),
- sous-unité alpha-libre de l'hCG (Ozturk et al., 1987),
- CA 125 (Kohorn, 2000; Mungan et al., 1998),
- Inhibine A ou B (Pautier et al., 2001).

Dans l'état actuel de nos connaissances, ces paramètres n'ont pas de valeurs diagnostiques et pronostiques supérieures à celles de l'hCG (niveau de preuve 3). Le dosage de l'hCG totale, simple et facilement disponible, reste le marqueur privilégié du suivi biologique de l'évacuation des mûles partielles ou complètes (Cole et al., 2001) (niveau de preuve 3).

L'utilisation assez large en France, d'un dosage sensible de la sous-unité bêta libre de l'hCG repose sur plusieurs arguments de faible niveau de preuve :

- 1) Au cours des maladies trophoblastiques, et de façon plus importante dans les choriocarcinomes, le rapport [chaînes bêta libres / hCG dimérique] est plus élevé que dans les grossesses normales (7 cas de mûles et 7 cas de TTG secondaires dans l'étude de Ozturk) (Berkowitz et al., 1989; Ozturk et al., 1988)
- 2) Le dosage des chaînes bêta libres paraît le plus sensible pour mettre en évidence une persistance ou une reprise évolutive de maladie trophoblastique (Stenman et al., 2004).

Mais ce dosage des chaînes bêta libres est surtout pratiqué en France et aucune étude comparative à large échelle n'a été publiée à ce jour.

Dans le cadre du suivi des maladies trophoblastiques, le marché français ne dispose que de deux techniques de dosage des chaînes bêta libres de l'hCG, validées par l'AFSSAPS (Afsaps, 2002) du fait de leur sensibilité.

### Points clés

Le dosage de l'hCG totale sérique (hCG dimérique + chaîne  $\beta$  libre), simple et facilement disponible, reste le marqueur privilégié du suivi biologique de l'évacuation des mûles partielles ou complètes (niveau de preuve 3).

Les immunodosages commercialisés en France pour le dosage de l'hCG sont pour la plupart validés uniquement sur le sérum.

La plupart des auteurs recommande de suivre l'évolution en portant en ordonnée les logarithmes des valeurs d'hCG en fonction du temps.

Le dosage des chaînes bêta libres par une technique sensible permet de confirmer des valeurs négatives ou de déceler de façon précoce une reprise évolutive de tumeur trophoblastique.

Les autres paramètres biologiques (hCG hyperglycosylée, hCG clivée, bêta core, sous-unité alpha-libre de l'hCG, CA 125, Inhibine A ou B) n'ont pas de valeurs diagnostiques et pronostiques supérieures à celles de l'hCG (niveau de preuve 3).

Il n'existe aucune donnée dans la littérature concernant le suivi échographique après évacuation d'une môle.

## **Recommandations**

### Surveillance échographique

Il est recommandé de réaliser une échographie pelvienne endovaginale 15 jours après l'évacuation initiale pour éliminer le diagnostic d'une rétention (accord professionnel).

La réalisation d'échographies pelviennes endovaginales supplémentaires est recommandée en cas de reprise des saignements et/ou de l'évolution anormale des hCG (grade B).

### Surveillance biologique

Dans le suivi d'une MH, un dosage hebdomadaire d'hCG totale sérique est recommandé jusqu'à négativation confirmée sur 3 dosages successifs (grade C).

Après négativation, un dosage mensuel d'hCG totale sérique peut être proposé selon le calendrier suivant (accord professionnel) :

- pendant 6 mois en cas de MHP,
- pendant 12 mois en cas de MHC,
- pendant 6 mois en cas de MHC au cours desquelles l'hCG totale sérique se négativent en moins de 8 semaines.

Pour suivre la régression du taux d'hCG (sur une courbe semi-logarithmique), il est indispensable que les dosages soient réalisés par la même technique et si possible dans le même laboratoire (accord professionnel). La décroissance de façon régulière du taux d'hCG totale sérique dispense de tout examen d'imagerie complémentaire (accord professionnel).

Le dosage des chaînes bêta libres par une technique sensible, référencée par l'AFSSAPS pour le suivi des maladies trophoblastiques, est recommandé (accord professionnel).

### III. TUMEURS TROPHOBLASTIQUES GESTATIONNELLES (TTG)

La terminologie des TTG est utilisée pour la **môle invasive**, le **choriocarcinome** et plus récemment pour la **tumeur du site d'implantation** (TTSI) (traitée au chapitre V.2).

Les TTG peuvent se disséminer par métastases et être mortelles si elles ne sont pas traitées (SGOC et al., 2002) (Kohorn, 2001) (Kohorn, 2002c) (Ngan, 2002).

Deux modes de révélation sont possibles :

- Soit dans la majorité des cas, par une évolution anormale des taux d'hCG ou une reprise des saignements après évacuation d'une môle : 10 à 20% des cas évoluent vers une TTG (Schlaerth et al., 1988 ; Ngan et al., 2003),
- Soit d'emblée après une grossesse normale par des métrorragies et/ou des signes pulmonaires ou neurologiques dus à des métastases de la tumeur.

La classification utilisée pour les TTG est une classification pronostique en niveau de risque (Ngan et al., 2003) :

- Tumeur à bas risque : Un score inférieur ou égal à 6 avec tumeur métastatique ou non
- Tumeur à haut risque : Un score supérieur ou égal à 7 avec tumeur métastatique ou non

#### III.1. Circonstances de découverte

Les tumeurs trophoblastiques gestationnelles (TTG) peuvent être observées après n'importe quelle grossesse.

Habituellement, le diagnostic de tumeur trophoblastique est posé lors de la surveillance des hCG après évacuation d'une MH. En effet, dans 60% des cas (FIGO 2006), les tumeurs trophoblastiques gestationnelles surviennent après une môle qu'elle soit complète ou partielle. Le diagnostic positif de TTG est retenu sur l'évolution anormale des hCG totales sériques.

De façon plus rare, la tumeur trophoblastique gestationnelle est révélée à distance d'un avortement spontané ou après une IVG par des métrorragies persistantes et inexplicables. L'échographie pelvienne et un dosage d'hCG sérique permettent d'en établir le diagnostic (environ 30% selon FIGO 2006).

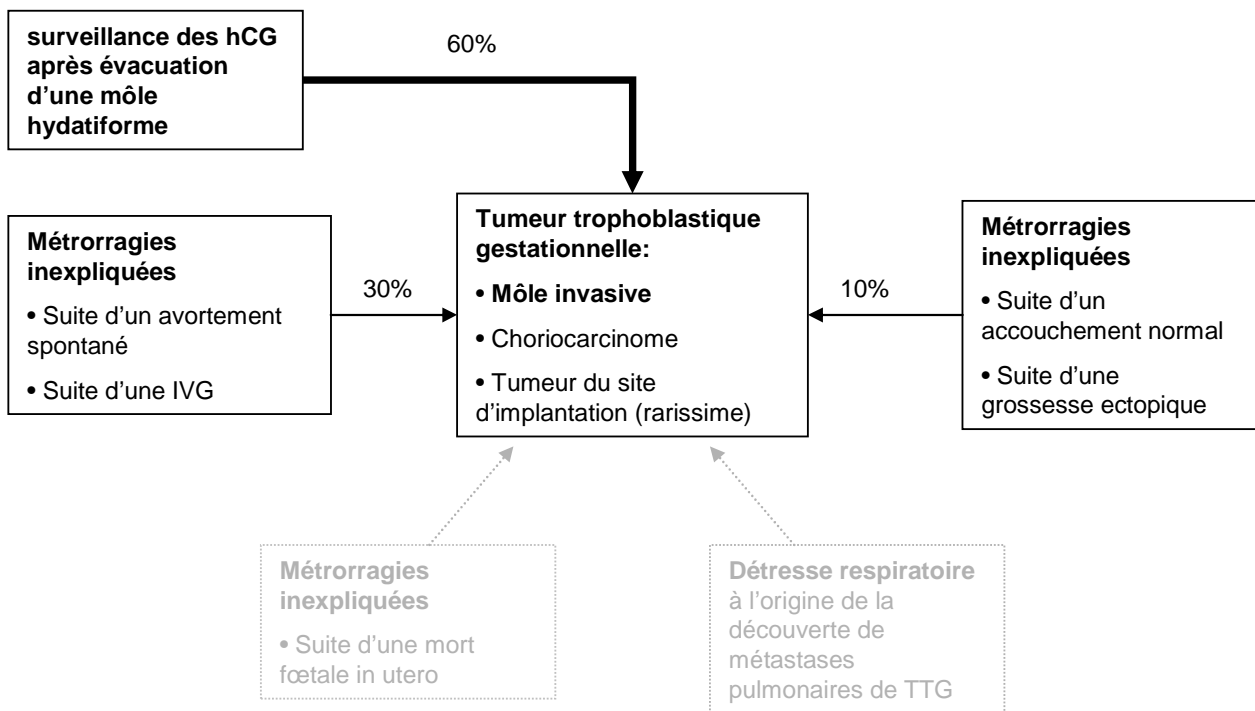
Très occasionnellement, le diagnostic est suspecté chez une patiente présentant des métrorragies inexplicables dans les semaines ou les mois suivant un accouchement normal ou une grossesse extopique (environ 10% selon la FIGO 2006). Le diagnostic peut également être suspecté lors d'une consultation en urgence pour détresse respiratoire. A cette occasion, des métastases pulmonaires peuvent être découvertes. La recherche étiologique de telles métastases chez une



patiente saignant de façon anormale dans les suites d'un accouchement normal doit alors guider le praticien vers un dosage d'hCG, souvent retrouvé à plus d'un million d'UI/L.

Enfin, dans une étude publiée en 1985, Xu évoque la possibilité de réaliser un dosage d'hCG à toute patiente en âge de procréer, présentant une tumeur d'apparence maligne pulmonaire, rénale, hépatique ou cérébrale afin d'éliminer une métastase de tumeur trophoblastique (Xu et al., 1985).

Figure 2. Circonstance de découverte d'une TTG



### III.2. Critères diagnostiques

Les critères diagnostiques proposés en 2000 par le FIGO Oncology Committee (FIGO, 2002) reposent sur un consensus d'experts. Le **diagnostic de TTG post-molaire** est porté sur l'un des critères suivants :

1. existence d'un plateau (variation inférieure à 10%) des valeurs d'hCG sur au moins 4 dosages hebdomadaires successifs durant une période de 3 semaines (jours 1, 7, 14 et 21) (cf. figure 3).
2. existence d'une augmentation (accroissement d'au moins 10%) sur au moins 3 dosages successifs hebdomadaires sur une période de 2 semaines (jours 1, 7 et 14) (cf. figure 4).
3. persistance d'hCG détectable plus de 6 mois après évacuation.
4. diagnostic histologique de choriocarcinome.

Le diagnostic d'une TTG dans les suites d'une grossesse non molaire reste difficile et est évoqué devant l'association (accord professionnel) :

- de métrorragies inexpliquées persistantes au-delà de 6 semaines dans les suites d'une grossesse, connue ou fortement suspectée, quelle que soit son issue ;
- de métastases sans cancer primitif connu ;
- d'un taux élevé d'hCG totale sérique (en ayant exclu une nouvelle grossesse) ;
- d'un diagnostic histologique de choriocarcinome.

Figure 3. Critère minimal de stagnation des hCG totales sériques pour le diagnostic de TTG après évacuation d'une môle

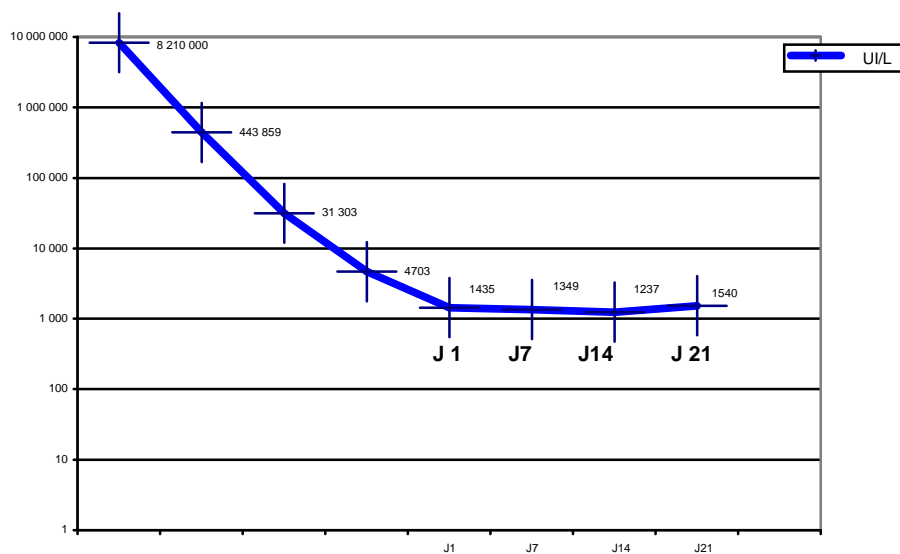
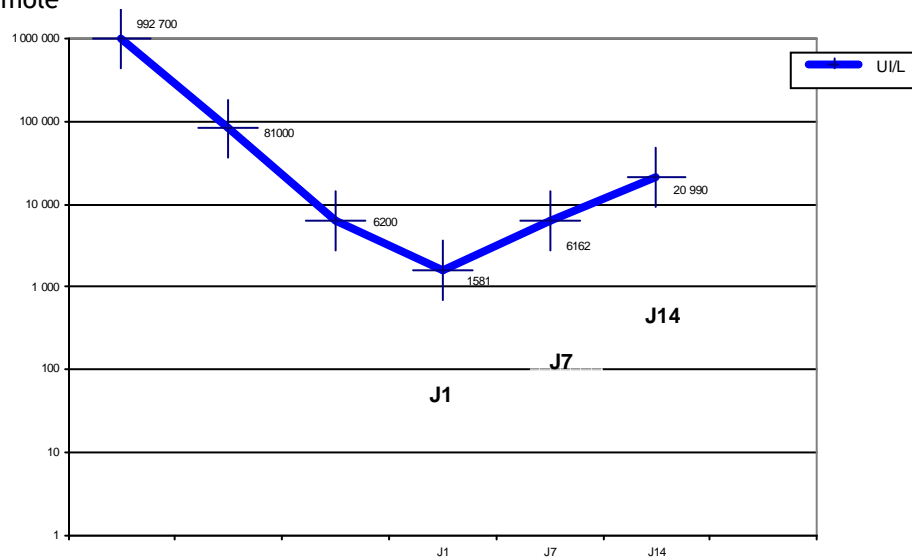


Figure 4. Critère minimal d'augmentation des hCG totales sériques pour le diagnostic de TTG après évacuation d'une môle



### III.3. Signes cliniques

Le choriocarcinome et la môle invasive sont symptomatiques dans 50 à 60% des cas, avec essentiellement des métrorragies. Les premiers symptômes sont souvent des signes de localisations métastatiques. Les métastases de choriocarcinome ont été décrites au niveau de différents sites, les plus fréquentes étant les localisations vaginale, pulmonaire, hépatique et cérébrale (Jauniaux, 1998). La biopsie des métastases est rarement nécessaire et peut être cause d'hémorragie. Le choriocarcinome survenant après une grossesse menée à terme a une évolution nettement plus défavorable que celui survenant après une fausse couche non molaire, 21% *versus* 6% de mortalité (Tidy et al., 1995) (niveau de preuve 4 ).

Les recommandations américaines (ACOG, 2004) mentionnent que tous saignements anormaux persistants plus de 6 semaines après une grossesse quelle qu'en soit l'issue doivent faire prescrire un dosage d'hCG pour exclure une nouvelle grossesse ou une maladie trophoblastique résiduelle (grade C).

La môle invasive ou le choriocarcinome peuvent être asymptomatiques et n'être décelables que par la seule la surveillance du taux d'hCG.

#### Points clés

Devant tout saignement génital anormal chez une femme en âge de procréer, au décours d'une grossesse quelle qu'en soit l'issue, seul un dosage d'hCG totale sérique peut permettre d'évoquer le diagnostic de TTG (niveau de preuve 4).

#### Recommandations

Le dosage d'hCG totale sérique est recommandé pour rechercher une TTG :

- dans les suites d'une MH connue (grade C) ;
- au décours d'une grossesse, connue ou fortement suspectée, quelle que soit son issue, devant toute métrorragie persistant plus de 6 semaines (grade C) ;
- devant toute patiente en âge de procréer, présentant des métastases d'emblée (pulmonaires, hépatiques, cérébrales, rénales ou vaginales) sans cancer primitif connu (accord professionnel).

### III.4. Bilan local et bilan d'extension

#### III.4.1. Le bilan local

##### — Le diagnostic échographique

Plusieurs articles ont été publiés sur le sujet dans les années 1990 lors de la commercialisation des sondes d'échographie endovaginale. Les recommandations existantes soulignent l'intérêt de l'échographie mais nous n'avons retrouvé que peu de description utilisant des appareils échographiques récents. Le diagnostic de TTG semble facile (Jauniaux and Nicolaidis, 1997). Mangili décrit avec l'échographie endovaginale des zones hypoéchogènes et nodules intramyométriaux (Mangili et al., 1993). Jauniaux montre les mêmes images avec des zones hypoéchogènes dans l'endomètre (lacunes vasculaires) entourées de zones hyperéchogènes (nodules trophoblastiques), et y ajoute la présence de nombreux signaux intramyométriaux (shunts vasculaires) (Jauniaux and Nicolaidis, 1997) (niveau de preuve 3). Les images de môle invasive sont en général diffuses et hétérogènes et contiennent souvent des images kystiques (Jauniaux, 1998) (niveau de preuve 3).

L'échographie abdominale peut détecter un envahissement utérin massif (Jauniaux, 1998).

L'échographie endovaginale est plus performante que l'échographie abdominale pour détecter l'invasion myométriale (Mangili et al., 1993; Flam, 1994 ; Chan et al., 1996; Zanetta et al., 1996; Jauniaux, 1998;) (niveau de preuve 3)

La taille initiale de la tumeur utérine mesurée par échographie est un facteur pronostique : elle fait partie du score de l'OMS et Nevin retrouve ce facteur comme prédictif de l'échec au MTX (Nevin et al., 2000) (niveau de preuve 4 ). Ce paramètre est inclus dans le score FIGO sous la forme de « taille de la plus grosse localisation, utérus compris » (FIGO, 2002; FIGO and IGCS, 2006).

##### Le doppler

A l'échographie morphologique avec différentes intensités de gris, le doppler couleur ajoute deux types d'avantages:

- une cartographie vasculaire qualitative,
- une évaluation hémodynamique quantitative des flux circulants.

Le doppler couleur permet la localisation plus facile des vaisseaux, donnant l'accès à la quantification de la vascularisation de l'utérus et à la mesure d'index vasculaire. Au sein des vaisseaux, les vitesses du flux peuvent être mesurées grâce au doppler pulsé. Le doppler énergie (ou power doppler) est quant à lui d'utilisation récente. Il permet de visualiser une partie de la microvascularisation des organes. Le développement des tumeurs malignes dépend de la

présence de vaisseaux anormaux ou néoangiogénèse. Il existe par ailleurs de nombreux shunts artérioveineux (Jauniaux, 1998). Les néovaisseaux tumoraux possèdent des particularités qui les différencient d'une vascularisation normale. Ils sont constitués d'une média pauvre en fibres musculaires lisses. Ils sont dilatés, sacculaires et tortueux (Flam, 1994).

Une néovascularisation a été retrouvée dans les TTG avec augmentation du nombre des vaisseaux (subjective, semi-quantitative ou quantitative) ainsi qu'une augmentation du flux vasculaire avec diminution des résistances (niveau de preuve 3). L'analyse peut porter sur les vaisseaux intratumoraux ou sur les artères utérines. Une hyper vascularisation de certaines zones échographiquement hétérogènes du myomètre contribue à la localisation et au diagnostic de môle invasive (Flam, 1994).

Plusieurs études ont analysé l'apport du doppler pour le diagnostic et le suivi des maladies trophoblastiques mais les séries comportent peu de patientes et il est difficile de quantifier le bénéfice du doppler à ce stade (Jauniaux, 1998) (Flam, 1994).

#### Concernant la cartographie vasculaire

Les nodules des TTG sont entourés et pénétrés par des vaisseaux. Les anastomoses artérioveineuses sont fréquentes. Les images les plus typiques sont des zones hypoéchogènes avasculaires entourées de zones plus échogènes parsemées de vaisseaux sanguins ou de shunt.

Une première équipe de Taiwan (Hsieh et al., 1994) a étudié la vascularisation des tumeurs trophoblastiques chez 28 patientes présentant une TTG en différenciant les tumeurs diffuses (7/28), lacunaires (16/28) ou compactes 3 (5/28) (cf. tableau 8). Le groupe témoin était constitué de 17 patientes traitées pour une môle en rémission complète. Les taux d'hCG se sont avérés liés aux stades avec une augmentation croissante avec le stade. Le stade diffus était associé de façon significative avec un taux d'hCG bas et le stade lacunaire avec des taux très augmentés. La môle invasive était associée aux lésions vasculaires de type diffus dans 7 cas. Le choriocarcinome était associé au type de lésions compactes dans 4 cas. Par ailleurs, les auteurs ont aussi montré que l'index de résistance des môles invasives était plus bas que celui des choriocarcinomes (niveau de preuve 2). L'anatomopathologie a été précisée pour 11 lésions : môle invasive dans 7 lésions de type lacunaire et choriocarcinome dans 4 lésions de type compact. Les lésions diffuses ont bien répondu à une monochimiothérapie courte (< 5 cycles) alors que les lésions compactes et lacunaires ont nécessité plus souvent une monochimiothérapie prolongée ou une polychimiothérapie de deuxième ligne. Les auteurs concluent qu'il est possible d'établir une relation entre l'anatomopathologie, le doppler couleur, le taux d'hCG et la réponse probable à la chimiothérapie.

Tableau 8. Réponse à la chimiothérapie en fonction des 3 catégories de lésions vasculaires (d'après Hsieh et al. 1994)

Catégorie des types de lésions vasculaires	Réponse à la chimiothérapie	
	Monochimiothérapie < 5 cycles	Monochimiothérapie prolongée ou Polychimiothérapie
Diffus (n=7)	6	1
Lacunaire (n=16)*	3	12
Compacte (n=5/28)	0	5

\*Les auteurs ont inclus une patiente ayant eu une hystérectomie totale en traitement initial

Une autre équipe asiatique (Xie et al., 1999) a publié les résultats d'un paramètre de quantification informatique de la vascularisation ou BFAR (blood flow area ratio). Ce paramètre mesure la surface vascularisée au sein d'une région d'intérêt. Cette étude a été réalisée par voie transpariétale et semble peu reproductible. Elle montre néanmoins que comparé à deux groupes témoins de femmes enceintes et non enceintes, le pourcentage de vascularisation de l'utérus est deux à trois fois plus important lorsqu'il existe une môle invasive ou un choriocarcinome. Ce niveau de vascularisation reste élevé pendant la durée du traitement et ne redevient normal que 3 à 6 mois après la rémission (niveau de preuve 3).

A noter cependant deux faux négatifs dont l'explication donnée est la faible masse de tissu tumoral intra-utérin, l'une des deux patientes ayant des métastases pulmonaires.

De même, la persistance de zone hypervascularisée ou d'un index de pulsatilité (IP) bas ne constitue pas toujours une suspicion de récurrence ou de persistance de villosités actives, elles peuvent être simplement le signe de malformations vasculaires séquellaires de l'invasion.

#### Pour l'analyse du spectre

Plusieurs études ont été effectuées sur l'analyse du spectre et montrent des résultats concordants. La TTG est synonyme de basse résistance au niveau des artères utérines avec un index de pulsatilité (IP) bas (inférieur à 1,5) et un index de résistance (IR) bas également, avec un seuil plus variable. Il semble que les mesures de l'artère droite et gauche soient concordantes (Yalcin et al., 2002) (niveau de preuve 3). Carter a analysé l'IP au sein de la tumeur et celui de l'artère utérine (Carter et al., 1993). L'auteur conclut que l'IP de l'artère utérine est significativement plus haut que celui des vaisseaux intratumoraux. Il évoque une corrélation linéaire entre le taux d'hCG et l'IP de l'artère utérine (niveau de preuve 4).

Pour l'IR, des différences entre les deux types d'affections ont été observées mais il semble aussi que les taux soient plus bas pour les môles invasives (TTG) que pour les môles hydatiformes

sans complication après évacuation (môles hydatiformes bénignes). Gungor *et al.* ont observé un index de résistance à 0,46 pour les môles bénignes et à 0,29 pour les môles invasives avec une différence significative (Gungor *et al.*, 1998). Néanmoins la valeur des différents seuils est très variable et le chevauchement des valeurs autour de ce seuil ne donne pas à ces paramètres une grande valeur diagnostique (niveau de preuve 4).

La cinétique des paramètres semble plus intéressante. Une hausse des index est rassurante et bien corrélée avec la guérison. Abd a montré que les valeurs de l'IP ou de l'IR augmentaient progressivement et parallèlement à la diminution du taux d'hCG alors qu'une stagnation des valeurs reflétait un plateau ou une fluctuation d'hCG (Abd El Aal *et al.*, 2003) (niveau de preuve 2). Une relation linéaire a été montrée avec le taux d'hCG (Abd El Aal *et al.*, 2003) (Carter *et al.*, 1993) (Chan *et al.*, 1996) (Gungor *et al.*, 1998) (Yalcin *et al.*, 2002).

Les paramètres doppler ne sont pas toujours prédictifs de la nécessité de faire une chimiothérapie, ni du nombre de cycles, ni de l'apparition d'une chimiorésistance (Chan *et al.*, 1996). Les conclusions sont controversées et bien affaiblies par un manque de puissance statistique. Il n'y a pas de lien avec l'existence de métastase. Maymon a retrouvé chez deux patientes seulement, une persistance d'un IP bas après évacuation d'une môle alors que le taux d'hCG n'avait pas encore remonté et qu'une môle invasive s'est révélée par la suite (Maymon *et al.*, 1996). Pour Zanetta *et al.*, la valeur prédictive négative (VPN) du doppler est de 100%. La résolution des images en doppler a été observée 8 semaines avant la normalisation de l'hCG (Zanetta *et al.*, 1996).

L'équipe du Charing Cross Hospital (Agarwal *et al.*, 2002) a montré l'intérêt de l'IP pour prédire la réponse à la chimiothérapie de type MTX sur 164 patientes (niveau de preuve 2). Un seuil supérieur à 1 a été retenu et un IP inférieure ou égal à 1 pourrait prédire la chimiorésistance. Après ajustement des facteurs pronostiques, le risque relatif des patientes qui ne répondent pas au MTX avec un  $IP \leq 1$ , est de 2,68 [IC95% 1,25-5,74] comparé à celui des femmes avec un  $IP > 1$ . La sensibilité et la spécificité ne dépassent pas 70%. Le taux d'hCG est un paramètre plus puissant que l'IP.

En 1992, Long *et al.* avaient déjà montré cette prédiction de chimiorésistance avec un seuil pour l'IP  $\leq 1,1$  sur 8 cas (Long *et al.*, 1992) (niveau de preuve 4).

L'un des motifs de l'étude de ce paramètre est qu'il permet l'analyse de la tumeur dans son ensemble et non sur une région ou une coupe sélectionnée comme par exemple l'étude histologique de la microdensité des vaisseaux. Il refléterait donc mieux l'état global de la tumeur et permet d'avoir accès *in vivo* à un paramètre vasculaire (Agarwal *et al.*, 2002).

L'association échographie et doppler a confirmé son intérêt dans la série de Zanetta (Zanetta *et al.*, 1996), avec une valeur prédictive négative (VPN) de 78% pour la disparition des signes

échographiques après traitement (niveau de preuve 2). La disparition des images vasculaires est souvent plus précoce que celle des anomalies morphologiques. Elle est parallèle à la négativité des taux d'hCG. En 1996, Kawano a publié le cas d'une patiente qui présente à l'inverse la persistance d'anomalies vasculaires après rémission complète, image de séquelle de type malformation artérioveineuse (Kawano et al., 1996) (niveau de preuve 4).

De rares cas de choriocarcinome de la trompe (Vimala et al., 2002) ou de l'ovaire (Ozaki et al., 2001) (Wheeler et al., 1990) ou du col (Yahata et al., 1997) ont été publiés et représentent 1% des choriocarcinomes. Le diagnostic est rarement évoqué initialement malgré des taux d'hCG souvent élevés. Le diagnostic de grossesse extra-utérine (GEU) est posé, la chirurgie et l'histologie rétablissent le diagnostic exact. Les auteurs concluent à un intérêt majeur du doppler pour orienter le diagnostic par une hypervascularisation, un aspect inhabituel de GEU ou une image nécrotique.

Une échographie doppler négative avec un taux d'hCG positif orientera vers des métastases (Zanetta et al., 1996).

L'échographie doppler peut également être un examen de surveillance du traitement par chimiothérapie. Néanmoins sa corrélation aux taux d'hCG en diminue la puissance (Agarwal et al., 2002) (niveau de preuve 2). De plus amples études sur la prédiction de la chimiorésistance sont nécessaires.

Enfin une échographie doppler à distance peut être utile pour éliminer toute séquelle de type malformation artérioveineuse. Elle n'est cependant pas recommandée car souvent les modifications vasculaires et lacunaires persistent longtemps après la fin du traitement (Huang et al., 1998) (Zanetta et al., 1996). L'étude de la microvascularisation reste à faire.

#### — L'hystérogaphie

Nous n'avons retrouvé qu'une seule étude chinoise qui publie une série de 194 hystérogaphies réalisées entre 1963 et 1988. Les signes retrouvés sont une image d'addition dans la cavité, une infiltration du produit de contraste dans le myomètre et une extravasation de celui-ci dans les veines utérines. Les auteurs concluent que l'hystérogaphie montre de meilleures images que l'artériographie (Yang et al., 1990) (niveau de preuve 4).

#### — L'hystéroscopie

Une seule publication (Lindholm et al., 1997) montre l'intérêt de l'hystéroscopie lorsque l'échographie est négative et le taux d'hCG douteux. Elle permet alors d'effectuer une biopsie et trois fois sur quatre de faire le diagnostic de choriocarcinome. Néanmoins, les auteurs n'ont pas utilisé de doppler énergie et leur performance échographique était faible. De plus, la biopsie



même sous couvert d'un contrôle de la coagulation, risque de provoquer une hémorragie. Le diagnostic histologique n'a pas besoin d'être démontré pour établir le stade de la tumeur et démarrer la chimiothérapie.

— L'artériographie

Deux études asiatiques (Chan et al., 1995 ; Xiang et al., 1998) ont comparé l'échographie doppler et l'artériographie. Les auteurs ont retrouvé des résultats similaires pour les deux techniques décelant les mêmes tumeurs et subissant les mêmes échecs (niveau de preuve 2). Seule une localisation au niveau du paramètre avait pu être suspectée par l'artériographie sans image échographique. Mais compte tenu de son caractère invasif (irradiation, produit de contraste, ponction artérielle et risques inhérents aux manoeuvres endoluminales) cet examen n'est pas recommandé pour cette indication.

— Le scanner

Plusieurs publications ont étudié les performances du scanner et comme pour les autres affections pelviennes, l'IRM semble supérieure. En 1992 Takeuchi a comparé l'IRM et le scanner pour la détection de lésions intramurales de mole invasive et de choriocarcinome (Takeuchi et al., 1992). Les résultats observés sont en faveur de l'IRM avec respectivement 83% (5/6) et 50% (3/6) de détection (niveau de preuve 3). Les images décrites correspondent à une zone hypodense, ne prenant pas le contraste, entourées d'une zone prenant largement le contraste. Elles mettent aussi en évidence des nodules avec l'aspect de villosités intramyométriales (Miyasaka et al., 1985).

— L'IRM

L'IRM est encore peu évaluée dans le diagnostic des môles et des TTG, mais il semble qu'elle mette bien en évidence la rétention intracavitaire avec identification des différents composants hétérogènes et hypervascularisés. Une étude publiée en 1993 montrait que si l'IRM détectait bien les anomalies de l'endomètre et de la môle, elle n'identifiait les atteintes myométriales que chez 65% des patientes ayant un taux d'hCG de plus de 500 UI/L. (Barton et al., 1993) (niveau de preuve 3). L'atteinte du myomètre et de la jonction endomètre-myomètre est visible mais pas toujours synonyme de tumeur gestationnelle (Ha et al., 1995 ; Kohorn et al., 1998 ; Noonan et al., 2003 ; Preidler et al., 1996) (niveau de preuve 3). La disparition de la zone de jonction semble un bon signe mais inconstant : elle a été observée dans 59 à 100% des cas ou focalement dans l'étude de Preidler *et al.* (Preidler et al., 1996).

Dans une revue de la littérature de 1998 (Kohorn et al., 1998)., la sensibilité de la méthode pour détecter les maladies trophoblastiques résiduelles était de 70%. Il semble qu'un seuil d'hCG à

700 UI/L soit la limite en dessous de laquelle il est possible de ne pas identifier une lésion (Kohorn et al., 1998). L'auteur conclut que l'IRM doit toujours être interprétée en fonction du taux d'hCG.

Dans une série de 10 cas Ha *et al.* (Ha et al., 1995) lui accordent une bonne sensibilité pour différencier le choriocarcinome de la môle invasive (niveau de preuve 4). En T1 comme en T2, le nodule au contour bien défini, peu vascularisé mais l'aspect nécrotique et hémorragique est en faveur du choriocarcinome. A l'inverse, les contours flous, l'hypervascularisation, l'aspect pseudo molaire et à densité renforcée est en faveur de la môle invasive.

Certains auteurs n'ont pas mis en évidence de différence entre les types histologiques ni de lien avec les taux d'hCG notamment dans le suivi post-thérapeutique où la disparition des anomalies visibles sur les images IRM semble précéder la négativation des taux d'hCG (Preidler et al., 1996).

Enfin l'IRM de la môle hydatiforme bénigne doit rester anecdotique : son seul intérêt serait de différencier une môle invasive d'une môle incomplètement évacuée en détectant l'absence d'infiltration du myomètre (Powell et al., 1986).

Un article de 2006 résume la place de chaque type d'imagerie dans les maladies trophoblastiques (Allen et al., 2006). Par « assimilation » au cancer de l'endomètre, l'IRM pelvienne est utile à l'évaluation de l'extension myométriale de la TTG. En 2005, le guide du bon usage des examens d'imagerie médicale publié par la Haute autorité de santé a évalué l'IRM comme étant la technique d'imagerie optimale pour identifier la tumeur et évaluer son extension locorégionale [Bilan d'extension pré thérapeutique] (HAS 2005).

L'IRM associée à l'injection de gadolinium permet d'apprécier la vascularisation des tumeurs et notamment l'aspect nécrotique avasculaire médian des choriocarcinomes (Ha et al., 1995). La dilatation des artères utérines et des vaisseaux des paramètres semble être un signe constant (Preidler et al., 1996). L'IRM permet aussi la localisation précise de la tumeur, comme les rares cas de choriocarcinomes cervicaux (Yahata et al., 1997).

### Points clés

L'échographie pelvienne endovaginale permet d'évaluer la taille de la tumeur qui fait partie des critères pronostiques du score FIGO 2000 (niveau de preuve 3). Elle n'est pas la preuve diagnostique de TTG mais est un critère de forte présomption (niveau de preuve 3).

Par assimilation au cancer de l'endomètre, l'IRM pelvienne est la technique d'imagerie optimale pour identifier la tumeur et évaluer son extension locorégionale (niveau de preuve 2).

## Recommandations

Devant une suspicion de TTG, il est recommandé de réaliser une échographie pelvienne endovaginale, si possible accompagnée d'un doppler couleur (grade C).

L'IRM pelvienne est recommandée pour évaluer l'extension locorégionale de la TTG (grade B).

### III.4.2. Le bilan des métastases

#### — L'examen clinique

L'American College (ACOG, 2004), le Collège Canadien (SGOC et al., 2002), la Fédération Internationale des Gynéco-obstétriciens (Kohorn et al., 2000) (FIGO and IGCS, 2006) et le Royal College (RCOG, 2004 2006) recommandent l'examen clinique systématique et orienté. Il semble judicieux de ne pas oublier de rechercher les métastases vaginales, seconde localisation métastatique en fréquence. Un examen au spéculum suffit dans la plupart des cas pour en faire le diagnostic même en l'absence de saignement. La biopsie d'une localisation vaginale doit dans toute la mesure du possible être évitée en raison d'un risque d'hémorragie grave (Hammond et al., 1980) (niveau de preuve 4).

Vadar a publié une étude rétrospective sur 12 patientes avec des métastases vaginales sur un total de 75 patientes présentant une TTG (Vardar et al., 2000). La présence de métastases vaginales à l'examen clinique, confirmées par la biopsie, serait un facteur de pronostic plus péjoratif justifiant la recherche d'autres sites métastatiques. Si une localisation vulvaire a été diagnostiquée mais sans primitif retrouvé, il s'agit probablement d'un choriocarcinome primitif. Des localisations cutanées ont également été retrouvées. Elles sont rarement isolées (Chama et al., 2002).

#### — Examens biologiques

La FIGO et l'IGCS recommandent la réalisation d'un bilan biologique systématique devant toute suspicion clinique, biologique ou échographique de TTG (FIGO and IGCS, 2006). Il comportera en priorité un dosage d'hCG associé à :

- un groupage sanguin ABO avec phénotype Rhésus (RhD et Kell), la recherche d'anticorps irréguliers, et phénotype étendu en cas de transfusion
- une étude de la fonction thyroïdienne (T4 libre) afin de détecter une hyperthyroïdie liée à l'effet TSH-like de l'hCG, même si la thyrotoxicose clinique est très rare
- une numération formule sanguine (NFS) plaquettes,

- un bilan simple de coagulation (temps de prothrombine (TP), temps de céphaline activée (TCA), fibrine),
- une exploration de la fonction hépatique,
- une exploration de la fonction rénale incluant ionogramme sanguin avec créatininémie, et recherche de protéinurie et d'hématurie.

— La radiographie de thorax (RP)

**La radiographie pulmonaire est l'examen unanimement recommandé** (ACOG, 2004; FIGO, 2002; FIGO and IGCS, 2006; RCOG, 2004 2006; SGOE et al., 2002). Les métastases pulmonaires sont les plus fréquentes, 30 à 70% selon les séries. Les métastases pulmonaires des TTG sont réparties dans l'ensemble du champ pulmonaire, et souvent à l'apex du poumon, contrairement aux métastases pulmonaires des autres cancers. Il y a couramment de nombreux nodules. Une série de 131 patientes avec TTG publiée par une équipe saoudienne montre que 71 patientes présentaient une atteinte pulmonaire à la RP au moment du diagnostic, dont 32 (43%) avaient plus de 10 nodules et 45 (60%) des métastases mesurant plus de 5cm (Bakri et al., 1994b) (niveau de preuve 4). L'atteinte pulmonaire pouvait être sévère, avec épanchement pleural et atteinte médiastinale. Dix pour cent des patientes ont présenté des signes d'insuffisance pulmonaire inaugurale. En 1984, Hendin montrait une corrélation entre le taux d'hCG et le nombre et le volume des nodules (Hendin, 1984). Néanmoins la radiographie simple ne détecte les nodules de moins de 6mm que dans 40% des cas. Les **métastases pulmonaires sur la RP** font partie du score de la FIGO 2000 et doivent être recherchées.

— Le scanner thoracique

Le scanner thoracique permet de détecter les petites métastases ou micrométastases pulmonaires de 2 à 3mm (Davis, 1991). Il permet de visualiser de 30 à 40% de métastases complémentaires (par rapport à la RP) pour les séries de Mutch (Mutch et al., 1986) et de Ngan (Ngan et al., 1998) (niveau de preuve 3). Le scanner thoracique est donc plus performant que la radiographie du thorax pour détecter les micrométastases (niveau de preuve 3).

Deux études ont été publiées par Mutch et Ngan, respectivement en 1990 et 1998. Dans ces études, toutes les patientes présentaient une TTG non métastatique et ont reçu un traitement par méthotrexate, précédé d'un scanner thoracique. Les résultats de ces 2 études sont discordants concernant la contribution du scanner dans les choix de traitements.

Les résultats de l'étude de Mutch sur une série prospective de 39 patientes montre que la présence de micrométastases détectées par le scanner (mais pas à la RP) est prédictive d'une augmentation du risque d'échec du traitement par méthotrexate (Mutch et al., 1986).

En revanche, les résultats de Ngan sur 35 patientes montrent que la réponse au MTX n'a pas été différente en fonction de la présence ou non de micrométastases détectées par le scanner. Les auteurs concluent que la présence de micrométastases pulmonaires n'influence pas le résultat clinique des patientes avec une TTG de stade FIGO IA (Ngan et al., 1998).

— L'échographie abdominale ou le scanner abdominal ?

Les métastases hépatiques sont rares (3 à 20%) mais signes de gravité. Elles sont presque toujours associées à des métastases pulmonaires. Leur découverte tardive, une fois sur deux plus d'un an après la précédente grossesse, conditionne le pronostic. Une fois sur trois des métastases cérébrales leurs sont associées. Le pronostic est sombre avec une mortalité importante (Bakri et al., 1993 ; Crawford et al., 1997 ; Wong et al., 1986b) (niveau de preuve 3). Pour Bartolozzi, l'injection de lipiodol pourrait être aidant au diagnostic lorsque le scanner ne permet pas de trancher sur le statut d'une lésion unique (Bartolozzi et al., 1994).

Dans les séries les plus récentes, toutes les patientes ayant des métastases hépatiques ont un scanner ou une IRM (Bakri et al., 1993). L'IRM a été comparée au scanner pour le diagnostic des métastases hépatiques et lui semble supérieure (Stark et al., 1987) en particulier elle détecte bien les zones hémorragiques ce qui est souvent le cas pour les choriocarcinomes (niveau de preuve 2). L'échographie et le scanner peuvent aussi détecter des métastases spléniques ou rénales (Smith et al., 1985 ; Tai et al., 1998). L'échographie fait le diagnostic de masse rénale, souvent hétérogène et vascularisée, et l'IRM permet de confirmer l'origine métastatique en décrivant une image hypo intense en T1, hétérogène avec des zones hyper intenses en T2 et prenant le contraste après injection (Tai et al., 1998). Une zone centrale nécrotique ou hémorragique orientera le diagnostic. Néanmoins il est rare que les patientes n'aient pas de métastases pulmonaires associées et un taux élevé d'hCG.

Le guide de bon usage d'imagerie médicale de la HAS (HAS 2005) permet de hiérarchiser les examens pour la recherche de métastases hépatiques. Les recommandations de ce guide ne sont pas spécifiques de la maladie trophoblastique gestationnelle.

- L'échographie abdominale est indiquée pour la recherche de métastases hépatiques. Ses performances sont bonnes pour les lésions de plus de 2 cm ; Sa sensibilité est plus faible pour les petites tumeurs (grade B).
- Le TDM est nécessaire quand l'échographie est douteuse. Sa sensibilité est meilleure que celle de l'échographie (grade B).

- L'IRM est plus performante que la TDM si on utilise des produits de contraste spécifiques. Elle est utile pour caractériser des lésions. Elle est fréquemment pratiquée chez les patients devant avoir une résection hépatique (grade B).
- La TEP (tomographie par émission de positons) au 18FDG est indiquée seulement chez un patient candidat à un traitement chirurgical curatif pour rechercher une extension extra hépatique qui contre indiquerait la chirurgie. Elle peut aussi aider à trouver la tumeur primitive en cas de métastase révélatrice ou aider à apprécier l'efficacité des traitements (grade B).

— Le scanner cérébral ou l'IRM cérébrale

Les métastases cérébrales sont rares mais font parfois découvrir la maladie notamment devant des signes cliniques neurologiques évoquant une hémorragie cérébrale. Comme pour les métastases hépatiques leur présence est un facteur de mauvais pronostic (El-Lamie et al., 2006). Le scanner cérébral est recommandé par certains auteurs, en présence de métastases pulmonaires ou lors de la suspicion d'un choriocarcinome (Bakri et al., 1994a) (Fujimaki et al., 1994) (Healy et al., 1987) (Kalafut et al., 1998) (Small et al., 1996) (Weed and Hunter, 1991) (Xiang et al., 2001). Les images sont rarement évocatrices (niveau de preuve 3)

L'IRM cérébrale a montré une plus grande sensibilité pour le diagnostic de métastases cérébrales (Healy et al., 1987) mais les différences avec le scanner sont faibles, les patientes sont peu nombreuses (3 patientes seulement) et présentent des types de cancers différents (niveau de preuve 4).

Enfin la ponction lombaire avec présence de cellules carcinomateuses ne semble pas pratiquée et est seulement évoquée dans les recommandations canadiennes (SGOC et al., 2002). La FIGO et le RCOG recommandent la réalisation d'une IRM (ou scanner), devant tout signe neurologique survenant après n'importe quelle grossesse (FIGO and IGCS, 2006; RCOG, 2006).

Le guide de bon usage d'imagerie médicale de la HAS (HAS 2005) mentionne que pour les tumeurs cérébrales, l'IRM est sensible pour la détection des tumeurs à un stade précoce, pour une localisation précise (en vue d'une intervention), et pour les lésions de la fosse postérieure. L'IRM de perfusion et la spectroscopie de résonance magnétique sont utiles au diagnostic de récives (grade B).

Le guide ne mentionne pas les examens d'imagerie à réaliser en cas de métastases cérébrales en fonction de la tumeur initiale.

— La tomographie par émission de positons (TEP)

A ce jour, trois études ont été publiées (niveau de preuve 4). La première étude publiée en 2000 présente un cas ayant permis de localiser dans l'utérus un choriocarcinome avec un aspect échographique d'un fibrome utérin hypervascularisé (Dose et al., 2000) (niveau de preuve 4). Dans la seconde étude sur 3 patientes, l'examen TEP est comparé au scanner (Sironi et al., 2003). Il a permis de retrouver des métastases hépatiques et pulmonaires, avec un cas de faux négatif du scanner et un cas de faux négatif de la TEP (niveau de preuve 4).

En 2006, Dhillon a revu les observations de 11 patientes qui ont rechuté après traitement d'une TTG (hCG élevée). Pour 7 d'entre elles l'examen TEP s'est avéré performant (4/7 présence de métastases et 3/7 absence de métastases). L'auteur conclut à l'intérêt potentiel de la TEP pour identifier les sites métastatiques chez les patientes qui rechutent après traitement, combinée aux autres méthodes d'exploration pour diminuer le risque de faux positif ou faux négatif (Dhillon et al., 2006).

— Divers

Des examens orientés sur des signes spécifiques peuvent être utiles pour localiser d'autres métastases. Ainsi une fibroscopie gastrique ou une coloscopie peuvent se justifier et révéler des métastases gastriques ou intestinales (Coskun et al., 1998) (Liu et al., 2001), mais il semble que ce soit plus des choriocarcinomes primitifs que de véritables métastases. Des métastases oculaires (Gangadharan et al., 1999), thyroïdiennes, osseuses, vésicales ont été publiées. Elles ne seront recherchées que sur signes d'appel (niveau de preuve 4).

— Le bilan radiologique à réaliser après diagnostic d'une TTG

Pour la FIGO (FIGO and IGCS, 2006), le bilan recommandé est le suivant :

- Une radiographie du thorax,
- Une IRM (ou un scanner) devant toute suspicion de métastases cérébrales,
- Un scanner abdominal devant toute suspicion de métastases hépatiques et un scanner corps entier en cas de métastases pulmonaires détectées lors de la radiographie pulmonaire,
- Une IRM si nécessaire en fonction de la clinique (si suspicion d'autres métastases)

Pour le centre des maladies trophoblastiques de Lyon :

- Une IRM pelvienne et/ou échographie endovaginale avec doppler couleur
- Un scanner thoraco-abdominal,
- Une IRM cérébrale,
- Si métastases au scanner thoracique, une radiographie pulmonaire.

## Points clés

Le scanner thoracique est plus performant que la radiographie du thorax pour détecter les micrométastases (niveau de preuve 4). Cependant c'est uniquement sur **la radiographie thoracique** que reposent le dénombrement et la mesure des métastases pour établir le score FIGO 2000.

L'échographie abdominale présente de bonnes performances pour les lésions de plus de 2cm.

Le scanner abdominal a une sensibilité supérieure à celle de l'échographie (niveau de preuve 2)

L'IRM abdominale est plus performante que le scanner pour rechercher les métastases hépatiques (niveau de preuve 2).

L'IRM cérébrale est sensible pour la détection des métastases cérébrales à un stade précoce, et pour les lésions de la fosse cérébrale postérieure (niveau de preuve 2).

## Recommandations

Une fois le diagnostic de TTG posé, il est recommandé que le bilan d'extension soit réalisé en accord avec les critères définis dans la classification pronostique de la FIGO publiée en 2000 (grade C).

Le calcul du score pronostique impose la recherche du statut métastatique. La réalisation des examens complémentaires suivants est recommandée :

- 1) recherche de métastases pulmonaires : scanner thoracique (grade C). S'il révèle des métastases, la radiographie pulmonaire s'impose afin de les dénombrer et les mesurer pour établir le score FIGO 2000 (grade C).
- 2) recherche de métastases hépatiques : scanner abdominal (grade B).
- 3) recherche de métastases cérébrales : IRM cérébrale ou à défaut scanner (grade C).

En cas de métastases pulmonaires avérées, la recherche de métastases abdominales par échographie ou scanner et celle de métastases cérébrales par IRM sont recommandée (accord professionnel).



### III.5. Classification

Rappel sur la classification pronostique FIGO 2000 (FIGO, 2002) (cf. chapitre I.4 et annexe 2).

La classification clinique des TTG comporte le **stade** anatomique FIGO en chiffre romain (I à IV) et le **score en chiffre arabe** (0, 1, 2, 4). Le score total est obtenu en additionnant les scores individuels de chaque variable pronostique (exemple : stade II :4) (FIGO, 2002; FIGO and IGCS, 2006).

**Les tumeurs trophoblastiques du site d'implantation (TTSI) sont exclues de ce score.**

Les spécificités de ces maladies conduisent à proposer des indications thérapeutiques en fonction du score uniquement (niveau de risque) et ne tiennent pas compte du stade anatomique.

Tableau 9. Exemples de cas cliniques

Bas stade : Faible risque	<p>Patiente âgée de 45 ans nécessitant une chimiothérapie 6 semaines après une môle hydatiforme. hCG = 900 mUI/ml Absence de métastases lors des explorations.</p> <p><b>La classification FIGO 2000 est (stade / score): I : 1</b></p>
Bas stade : Haut risque	<p>Patiente âgée de 44 ans qui présente des métrorragies 8 mois après une fausse couche. L'échographie met en évidence une masse tumorale dans l'utérus de 9 cm, correspondant en histologie à un choriocarcinome. Elle a aussi un nodule de 5 cm dans le vagin.</p> <p>hCG = 18 000mUI/ml. Echec de la monochimiothérapie par MTX.</p> <p>Il n'y a pas d'autres métastases.</p> <p><b>La classification FIGO 2000 est (stade / score): II : 10</b></p>
Stade élevé : Bas risque	<p>Patiente âgée de 20 ans qui présente 8 semaines une métastase du poumon et une du rein (4 cm) après une môle hydatiforme.</p> <p>hCG = 800mUI/ml</p> <p><b>La classification FIGO 2000 est (stade / score): IV : 3</b></p>
Stade élevé : Haut risque	<p>Patiente âgée de 40 ans présentant 7 mois après une grossesse menée à terme des métastases pulmonaires (4), cérébrale (1 de 5 cm), hépatiques (2) et rénale (1).</p> <p>hCG = 42 000mUI/ml.</p> <p><b>La classification FIGO 2000 est (stade / score): IV : 15</b></p>

### III.6. Traitement

#### III.6.1. Chimiothérapie de première ligne

La pose d'une chambre sous-cutanée d'abord veineux est recommandée pour administrer les cycles de chimiothérapie, les antiémétiques, les éventuelles transfusions, et parfois une nutrition parentérale.

Il est déconseillé pour les patientes atteintes de TTG, de mettre en route une grossesse durant toute la durée de leur chimiothérapie et durant la première année après la fin de leur chimiothérapie pour trois raisons :

- Physiologique. Une élévation du taux d'hCG sérique pendant une grossesse empêche la détection précoce des récurrences, qui est plus susceptible de se produire dans la première année de suivi ;
- Les médicaments cytotoxiques sont hautement tératogènes lors de l'embryogénèse et engendrent généralement une mort fœtale ;
- Une nouvelle grossesse augmente potentiellement le risque de rechute de la TTG (Seckl et Rustin, 2009).

Une diminution de la fertilité est possible peu de temps après la fin de la chimiothérapie. Cette diminution est liée à la période transitoire de l'anovulation post-thérapeutique, ainsi qu'à la peur d'une récurrence lors d'une future grossesse (Seckl et Rustin, 2009).

— Tumeurs trophoblastiques gestationnelles à faible risque

#### Utilisation du méthotrexate (MTX) en monochimiothérapie

Le méthotrexate n'a l'AMM que pour les choriocarcinomes placentaires. Les doses conventionnelles recommandées pour cette indication sont de 15 à 30mg/m<sup>2</sup>/jour pendant 3 jours la première semaine, avec acide folinique. Pour la suite du traitement, la durée et la fréquence d'administration sont adaptées suivant la réponse et la tolérance.

L'AMM précise que l'administration codifiée d'acide folinique est conseillée 6 à 24 heures après l'administration du méthotrexate à doses moyennes et hautes pour réduire ses effets toxiques. Les principales toxicités sont hématologiques (aplasie médullaire), digestives (mucite, nausées-vomissements), rénales (néphrotoxicité) et hépatiques (élévation des transaminases).

A noter que le traitement par méthotrexate à haute dose peut s'accompagner de la survenue d'une néphrotoxicité pouvant mettre en jeu le pronostic vital du patient.

Le méthotrexate n'entraîne pas d'alopécie. Par ailleurs, il est utilisé depuis plus de trente ans pour le traitement du psoriasis (à des doses plus faibles de l'ordre de 15mg/semaine). Une étude prospective (Bailin *et al.*, 1975) sur 205 patientes ayant reçu un traitement oral par intermittence de méthotrexate montre que le risque de cancers secondaires à plus de 7 ans était identique au groupe contrôle (niveau de preuve 2).

**Le méthotrexate (MTX) en monochimiothérapie est le traitement de référence pour la première ligne des formes à bas risque.**

Les tableaux 21 et 22 (cf. annexe 4) présentent les essais sur le MTX en première ligne dans les tumeurs à bas risque.

Trois études sont prospectives dont 2 du GOG (Etats-Unis) comportant 120 malades traitées avec un schéma d'administration identique mais avec des doses différentes de MTX (Homesley *et al.*, 1988 ; Homesley *et al.*, 1990). La troisième étude porte sur 59 patientes chinoises (Wong *et al.*, 2000).

Pour les études de cohortes, n'ont été retenues que les publications de plus de 100 malades. A noter que trois centres réunissaient une majorité des malades : le centre de référence britannique Charing Cross à Londres (598 patientes) (McNeish *et al.*, 2002), le New England Trophoblastic Disease Center du Massachusetts à Boston (377 patientes) (Berkowitz *et al.*, 1986) (Garrett *et al.*, 2002) et le Northwest Trophoblastic Disease Center à Chicago (253 patientes) (Lurain and Elfstrand, 1995). McNeish identifie dans son étude 485 patientes à bas risque traitées par MTX/AF (acide folinique). Trois-cent-vingt-quatre patientes ont normalisé leur taux d'hCG en 6 semaines alors que 161 ont présenté une résistance ou une toxicité au MTX. Dans ce sous-groupe de 161 patientes, qui avaient un taux d'hCG aux alentours de 100UI/L (médiane 40UI/mL, de 7 à 476UI/L) 67 ont changé de traitement pour l'actinomycine D (8 patientes ont présenté une toxicité liée au MTX et 59 une résistance). Au moment de débiter la chimiothérapie de seconde ligne, parmi ces 67 patientes, 53 avaient un taux d'hCG inférieur à 100UI/L et 14 de plus de 100UI/L (7 patientes avaient un taux de moins de 110UI/L et 7 plus de 110UI/L sont une patiente avec un taux à 476UI/L). Neuf patientes (13,4%) ont développé une résistance à l'actinomycine D et ont nécessité le recours à une polychimiothérapie (EMA/CO). Quatre patientes ont rechuté après un intervalle libre moyen de 11,2 mois après l'actinomycine D et ont été traitées par polychimiothérapie (EMA/CO). Les 94 patientes qui avaient un taux d'hCG totale d'emblée supérieur à 100 ont été considérées comme à haut risque et ont reçu d'une polychimiothérapie (McNeish *et al.*, 2002) (niveau de preuve 2 ).

Le critère "faible risque", adopté dans ces études, ne recouvre pas exactement ceux de la classification pronostique FIGO 2000, mais les conclusions que l'on peut tirer de ces travaux n'en sont pas altérées.

Les doses et les schémas d'administration du MTX sont très nombreux (presque autant que de publications). Le MTX est administré en intraveineux (IV) ou en intramusculaire (IM). Les posologies sont très variées (même dose pour toutes les malades ou dose adaptée au poids).

Deux modalités différentes d'administration ont été pratiquées : par "cycles" de chimiothérapie comportant des traitements itératifs ou bien par injections hebdomadaires en continu. Pour l'administration par cycles, deux stratégies très différentes ont été utilisées :

- des cycles répétés systématiquement jusqu'à la normalisation du taux d'hCG,
- ou bien un seul cycle et si besoin, selon la décroissance du taux d'hCG, d'autres cycles "à la demande".

L'administration d'un bolus de MTX tel qu'il a été étudié (Wong et al., 2000 ; Berkowitz et al., 1990b ; Soper et al., 1994a) suivi d'une perfusion continue de 12 ou 15 heures apparaît trop toxique par rapport au bénéfice apporté (niveau de preuve 2) si tant est qu'il y en ait un, et ne semble pas devoir être recommandé.

L'intérêt d'associer l'acide folinique au MTX est qu'il permet une meilleure tolérance du MTX (diminution des effets secondaires). L'efficacité de cette association est prouvée pour des doses modérées et élevées de MTX. Le plus souvent l'acide folinique est administré par voie parentérale parfois *per os* (et dans ce cas la disponibilité et l'interférence avec l'efficacité du MTX ne sont pas précisées).

Une revue systématique de la littérature à la recherche du meilleur protocole d'utilisation du MTX dans les tumeurs à bas risque a été publiée par Foulmann en 2006 (Foulmann et al., 2006) (niveau de preuve 2). Dix huit études ont été sélectionnées dont 15 études rétrospectives et 3 études prospectives sans groupe contrôle. Il n'a pas été possible de réaliser une méta-analyse du fait de l'absence d'essais randomisés contrôlés. Quatre principaux protocoles d'administration du MTX ont été identifiés dans ces études. Les auteurs concluent qu'aucun protocole ne peut être recommandé de façon spécifique. Il est nécessaire de mener des études randomisées nationales et internationales afin de répondre à cette question.

En 2006, la FIGO rapporte les mêmes principaux protocoles (cf. annexe IV bis). Elle recommande la réalisation d'un bilan biologique avant chaque cure (J1) comportant numération formule sanguine et plaquettes, transaminases (ASAT ou SGOT), urée et créatinine sanguines (FIGO and IGCS, 2006).

## L'actinomycine D

L'actinomycine D a l'AMM pour les tumeurs trophoblastiques gestationnelles :

- en monothérapie à la dose de 12µg/kg par voie intraveineuse par jour durant cinq jours
- ou en polychimiothérapie à la dose de 500µg par voie intraveineuse le premier et le deuxième jour, en association à l'étoposide, au méthotrexate avec l'acide folinique, à la vincristine, au cyclophosphamide et au cisplatine.

Aucune étude n'a été retrouvée sur le risque de cancers secondaires avec l'actinomycine D.

En cas de contre-indication ou d'intolérance au MTX, une monochimiothérapie par l'actinomycine D est le traitement de choix. Sept publications concernant cette molécule sont détaillées dans le tableau 23 de l'annexe 4.

Il existe deux schémas principaux de traitement :

- un protocole alternatif au protocole du centre de Brewer Trophoblast de Chicago :  
Administration quotidienne pendant 5 jours consécutifs d'actinomycine D à la dose de 8,5 à 13 µg/kg (en moyenne 12) en intraveineux répétés tous les 15 jours.  
Ce protocole constitue une alternative au protocole du MTX administré sur 5 jours (si anomalie hépatique)
- un protocole alternatif au protocole américain de MTX :  
Administration d'actinomycine D en bolus tous les 15 jours à la posologie de 40µg/kg ou 1,25mg/m<sup>2</sup> en intraveineuse, répétée tous les 15 jours. L'administration intraveineuse peut s'accompagner d'une extravasation qui nécessite localement une infiltration de 100mg d'hydrocortisone et 2cc de xylocaïne à 1% (FIGO and IGCS, 2006), mais actuellement la pose de chambre implantables permet de prévenir ce risque.

Dans les deux protocoles, les cycles sont répétés systématiquement tous les 15 jours jusqu'à la normalisation du taux d'hCG.

L'actinomycine D, administrée 5 jours consécutifs, obtient des taux de réponses complètes compris entre 77 et 100% et le schéma d'administration bolus entre 80 et 100% (cf. tableau 23 de l'annexe 4). Au total, trois arguments semblent orienter la préférence vers le schéma d'administration utilisant les 5 jours consécutifs de traitement.

- Une étude a comparé rétrospectivement les deux modalités et a conclu à une meilleure tolérance hématologique du schéma d'administration sur 5 jours consécutifs (Petrilli and Morrow, 1980).

- Deux études ont montré que le schéma d'administration 5 jours consécutifs permettait d'obtenir une rémission chez des patientes où le traitement bolus avait échoué (Kohorn, 2002b) (Petrilli and Morrow, 1980) (niveau de preuve 4).
- Les deux études qui ont publié le plus grand nombre de patientes traitées par actinomycine D ont utilisé le schéma d'administration avec 5 jours consécutifs.

Enfin, parmi les schémas utilisant une administration 5 jours consécutifs, ceux utilisant une posologie de 12µg/kg/jour semblent obtenir les taux de réponses complètes les plus élevées (94% et 100%).

### L'étoposide

L'étoposide n'a l'AMM que pour les choriocarcinomes placentaires.

Les doses unitaires usuelles sont comprises entre 50 et 150mg/m<sup>2</sup>/24h le plus souvent pendant 1 à 3 jours (ou en cure de 3 à 5 jours tous les 21 à 28 jours) selon le protocole utilisé.

L'utilisation de l'étoposide dans cette indication fait l'objet de 8 publications détaillées dans le tableau 24 de l'annexe 4 (Matsui et al., 1998)(Wong et al., 1986c) (Adewole et al., 1986) (Mangili et al., 1996) (Wong et al., 1984a) (Choo et al., 1985) (Hitchins et al., 1988) (Wong et al., 1984b).

Il existe de plusieurs schémas d'administration :

- 200mg/m<sup>2</sup> per os 5 jours consécutifs ;
- 100mg/m<sup>2</sup>/jour pendant 5 jours en intraveineux ;
- 250 mg/m<sup>2</sup>/jour pendant 3 jours en intraveineux.

Une équivalence pharmacocinétique a été démontrée entre les deux schémas intraveineux. De ce fait, l'équipe du Charing Cross a proposé de réduire la modalité d'administration à 3 jours consécutifs (Hitchins et al., 1988).

Les publications évaluant l'étoposide ont inclus des patientes à faible risque mais également à risque moyen et élevé. Ces populations sont différentes de celles étudiées pour le MTX et l'actinomycine D. Par conséquent, ces résultats ne sont pas parfaitement superposables. La réponse complète au traitement se situe entre 63 et 100% chez les patientes à faible risque.

L'étoposide induit une toxicité digestive, alopeciante et hématologique clairement plus importante que le MTX ou l'actinomycine D (Matsui et al., 1998) (niveau de preuve 4). L'impact négatif sur la fonction ovarienne avec un risque d'infertilité est documenté (Adewole et al., 1986) (Choo et al., 1985). L'étoposide est également en cause dans l'augmentation de l'incidence des cancers secondaires chez les patientes traitées par polychimiothérapie (Rustin et

al., 1989) (Rustin et al., 1996). Ces toxicités limitent l'utilisation de l'étoposide en première intention. (cf. tableau 24 de l'annexe 4).

Une étude de la Cochrane Library rapporte les résultats concernant la chimiothérapie des TTG à bas risque : 8 études répondaient aux critères d'inclusion (soit au total 769 patientes), dont 4 essais cliniques randomisés et 4 études cas/témoins. Six schémas thérapeutiques différents ont été identifiés : méthotrexate hebdomadaire ; méthotrexate 5 jours ; méthotrexate/acide folinique 8 jours ; actinomycine D pulsée ; actinomycine D 5 jours et la combinaison méthotrexate/ actinomycine D. L'actinomycine pulsée était supérieure au méthotrexate hebdomadaire pour l'obtention de la rémission primaire complète sans augmenter de manière significative la toxicité (3 études, 392 patientes, RR = 3,00 (IC 95% 1,10-8,17)) Huit jours de méthotrexate associé à l'acide folinique ne montrent pas d'avantage notable par rapport au schéma 5 jours de méthotrexate à la fois en termes de réduction de toxicité ou le taux de guérison complète (2 études, 169 patientes, [RR = 1,07 (IC 95 % 0,91-1,25)). La combinaison MTX/actinomycine D conduit à une toxicité nettement accrue sans améliorer de manière significative le taux de rémission. Les auteurs concluent que l'actinomycine D pulsée est supérieure à l'administration hebdomadaire parentérale de méthotrexate aux doses étudiées. Toutefois, il est nécessaire de conduire des essais multicentriques en double aveugle, randomisés, rigoureusement conçus pour évaluer d'autres combinaisons de protocoles de chimiothérapie, et notamment l'actinomycine D pulsée *versus* méthotrexate/acide folinique 8 jours qui est le protocole le plus largement utilisé (Alazzam et al., 2009).

### Points clés

Les principaux protocoles de monochimiothérapie au MTX utilisés pour le traitement de première ligne des TTG à bas risque sont :

- **Le plus utilisé au Royaume-Uni, Etats-Unis et par le centre des maladies trophoblastiques de Lyon :**  
MTX 1mg /kg les J1 J3 J5 J7 en IM et  
Folinate de calcium 0,1mg/kg en IM ou per os 10mg (France) en J2 J4 J6 J8.  
Schéma répété toutes les 2 semaines
- **Protocole du centre de Brewer Trophoblast de Chicago :**  
MTX 0,4mg/kg en IM pendant 5 jours, répété toutes les 2 semaines sans acide folinique.
- **Protocole américain (Hoffman et al., 1996; Homesley et al., 1988; Homesley et al., 1990) :** MTX 50mg/m<sup>2</sup> en IM par semaine sans acide folinique

Le nombre minimum de cycles est de trois. Si le taux d'hCG totale sérique se normalise en 1 cycle, la patiente aura 2 cycles de consolidation. Il n'y a pas de nombre maximal de cycles. Le traitement par monochimiothérapie sera modifié chez les patientes qui développent une toxicité ou une résistance au MTX.

Les études qui ont évalué l'actinomycine D en première ligne observent des taux de réponse variant de 60 à 100% (niveau de preuve 3).

L'étoposide induit une toxicité digestive, alopeciante et hématologique clairement plus importante que le MTX ou l'actinomycine D (niveau de preuve 4).

### Recommandations

Le méthotrexate (MTX) en monochimiothérapie est le traitement de première ligne référence des TTG à bas risque (grade B).

Le protocole recommandé est :

- MTX 1 mg/kg J1 J3 J5 J7 en intramusculaire (IM) et folinate de calcium (acide folinique) 0,1 mg/kg en IM ou 10 mg *per os* J2 J4 J6 J8
- Dans ce schéma le J1 revient tous les 14 jours (cf. tableau 28 de l'annexe 4)
- En cas de contre-indication ou d'intolérance au MTX, l'actinomycine D en monochimiothérapie est recommandée (grade C).

cf. Schéma décisionnel du traitement par chimiothérapie des tumeurs trophoblastiques à bas risque (figure 5 de l'annexe 4).

#### — Tumeurs trophoblastiques gestationnelles à haut risque

Deux types de protocoles de **polychimiothérapie** de première ligne sont administrés :

- les protocoles de polychimiothérapie sans platine à base de MTX qui sont les plus utilisés,
- les protocoles à base de cisplatine, moins publiés, mais qui restent une option dans la prise en charge de ces maladies.

#### Protocole de polychimiothérapie sans platine

Un traitement associant du MTX à doses variables (en fonction des protocoles, de l'existence de localisations cérébrales) est l'un des grands standards décrit dans la littérature (protocole EMA-CO : étoposide, méthotrexate, actinomycine D, cyclophosphamide, vincristine). Le cyclophosphamide et la vincristine dans ce protocole n'ont pas l'AMM pour l'indication de traitements des MTG.



Le protocole EMA-CO (un protocole alterné hebdomadaire) est le plus utilisé jusqu'à présent. La plus grande série prospective est publiée par Bower à propos de 151 patientes traitées 1 fois par semaine par l'EMA-CO. Au total 272 patientes ont été traitées pour une TTG à haut risque dont 121 antérieurement à l'étude. La médiane de suivi est de 4,5 ans (1 à 16ans). Le taux de survie à 5 ans est de 86,2% (IC95% 81,9-90,5) (Bower et al., 1997) (niveau de preuve 2). Le taux de réponse complète se situe entre 76 et 82% avec une survie entre 85 et 90% (cf. tableau 29 de l'annexe 5). La plupart des décès sont précoces, avant tout traitement pour 11 patientes (4%) et le plus souvent par hémorragie. Deux-cent treize patientes (78%) ont été mises en rémission complète. Quarante sept patientes (17%) ont développé une résistance à l'EMA-CO, dont 33 (70%) ont été rattrapées par une chimiothérapie à base de cisplatine et une chirurgie. Bower n'a observé qu'un seul décès toxique (Bower et al., 1997).

La toxicité la plus marquée est hématologique :

- 39% de myélosuppression (14 patientes) sans suspension du traitement ont été observés dans l'étude de Bolis (Bolis et al., 1988),
- 23% de toxicité hématologique de grade 4 (5 patientes) qui ont été observés au cours de 15 cycles sur un total de 126 cycles de traitement. Trois cycles (2%) ont été associés à une neutropénie septique ou à une hypoplaquettose ayant nécessité une transfusion plaquettaire ;
- 27% (6 patientes) ont eu une réduction des doses administrées en raison de la toxicité hématologique (Soper et al., 1994b).

L'utilisation de facteurs de croissance, et en particulier de G-CSF est peu décrite dans les études mais peut être envisagée pour respecter la dose-intensité (Hartenbach et al., 1995).

Dans l'étude de Bower 2 patientes ont développé une leucémie myéloïde aigüe, 2 un cancer du col et une un adénocarcinome gastrique après traitement par EMA-CO. La toxicité serait liée à l'étoposide. Plus de la moitié des patientes (56%) qui avaient été mises en rémission depuis au moins 2 ans ont eu des enfants (112 naissances) dont 3 présentaient des anomalies congénitales (Bower et al., 1997).

Seckl recommande quant à lui de ne pas poursuivre ce type de chimiothérapie au delà de 6 mois en raison du risque de cancers induits (Seckl et Rustin, 2009).

### Protocoles à base de cisplatine

Un traitement possible est l'utilisation d'un protocole à base de cisplatine, mais les publications en première ligne sont peu nombreuses avec des effectifs très restreints. Les sels de platine n'ont pas d'AMM pour l'indication de traitement des MTG.

En 1998 Guimaraes a publié une série rétrospective de 15 patientes à haut risque traitées par BEP en première intention (bléomycine 20mg/m<sup>2</sup>/jour ; étoposide 150mg/m<sup>2</sup>/jour et cisplatine 30mg/m<sup>2</sup>/jour] (Guimaraes et al 1998). Le traitement a été réalisé jusqu'à normalisation des hCG plus 2 cycles de consolidation. Une radiothérapie (dose de 30 grays) a complété le traitement en cas de métastases cérébrales. Six patientes avaient des métastases cérébrales, 4 des métastases hépatiques et 3 avaient plus de 8 sites métastatiques. Après une moyenne de 5 cycles pour chaque patiente [4-7], une réponse complète a été obtenue pour 86,6% des patientes (13 patientes) et une réponse partielle pour 13,4% d'entre elles (2 patientes) avec une tolérance acceptable. Trois patientes ont évolué défavorablement et sont décédées dans les 7 à 12 mois après leur traitement. La survie à 6 ans est de 80% (niveau de preuve 4) (cf. tableau 30 de l'annexe 5).

Théodore a publié une série rétrospective de 22 patientes à haut risque ayant eu une chirurgie préalable dont 16 traitées par APE (cisplatine, actinomycine D, étoposide) et 6 traitées par PE (cisplatine, étoposide). Quatorze étaient traitées pour résistance ou rechute après chimiothérapie de première ligne. Les 8 patientes qui avaient reçu initialement le traitement par APE ont toutes été guéries alors que seules 11 guérisons ont été obtenues dans le groupe des 14 patientes en échec (78%). Les toxicités hématologiques et rénales ont été limitées et n'ont pas entraîné de décès (Théodore C et al 1989) (niveau de preuve 4). Ce protocole peut être proposé en cas de contre-indication au MTX (cf. tableau 31 de l'annexe 5).

Les autres protocoles étudiés (EMA, MAC, CHAMOMA) sont détaillés dans les tableaux 32 à 34 de l'annexe 5). En 2006 Xue a publié une revue systématique sur l'efficacité et la toxicité des différents protocoles de chimiothérapie utilisés dans les TTG à haut risque (TTSI exclues). Aucune méta-analyse n'a pu être réalisée. Un seul essai randomisé a été retenu comparant le protocole CHAMOMA au protocole MAC (Curry SL et al 1989 a) (niveau de preuve 2). Une efficacité identique des 2 protocoles a été observée avec une toxicité moindre pour le MAC. Au vu des études analysées, la meilleure combinaison chimiothérapique n'est pas encore définie, bien que le protocole le plus couramment et largement utilisé en première ligne soit l'EMA-CO dans un grand nombre d'études rétrospectives. Les auteurs concluent à la nécessité de réaliser des études de bonne qualité (Xue Y et al 2006).

### Cas particulier des lésions cérébrales

Pour les TTG à haut risque avec métastases cérébrales d'emblée, le protocole le plus utilisé est à base de MTX. Certains auteurs augmentent la dose de MTX délivrée (1g/m<sup>2</sup>) (EMA-CO fortes doses avec association systématique d'acide folinique) en l'associant à du MTX intrathécal (Rustin et al. 1989), sans irradiation cérébrale systématique. (Newlands et al., 2002) (cf. tableau 30 de l'annexe 5).

La FIGO 2006 propose, dans certains cas, en fonction du nombre et de la taille des métastases, une irradiation de 25 à 30 grays pour prévenir les hémorragies catastrophiques mais cette irradiation ne contrôle pas la maladie trophoblastique (FIGO and IGCS, 2006).

### **Recommandations**

La prise en charge des TTG à haut risque repose sur un traitement par polychimiothérapie (grade C).

Deux types de protocoles sont utilisables en première intention (grade C) :

- les protocoles à base de MTX (EMA-CO : étoposide, MTX, actinomycine D, cyclophosphamide, vincristine) qui ont été les plus publiés
- les protocoles à base de cisplatine publiés dans la littérature avec des effectifs restreints mais qui peuvent être proposés, notamment en cas de contre-indication au MTX.

En cas de TTG avec métastases cérébrales d'emblée :

- il est recommandé d'utiliser un protocole à base de MTX (grade C), de préférence avec augmentation de la dose de MTX délivrée (EMA-CO fortes doses) en l'associant à du MTX intrathécal (grade C)
- il n'est pas recommandé d'y associer une irradiation cérébrale (grade C).

cf. Schéma décisionnel du traitement par chimiothérapie des tumeurs trophoblastiques à haut risque (figure 6 de l'annexe 5).

### III.6.2. Place de la chirurgie dans les tumeurs trophoblastiques gestationnelles

En 1963, Brewer a montré que la survie des patientes ayant eu une hystérectomie pour choriocarcinome avant toute chimiothérapie était de 40% en cas de maladie non métastatique contre 19% en cas de métastases (Brewer et al., 1963). La plupart des patientes décèdent dans les deux ans après la chirurgie. L'émergence d'une chimiothérapie efficace a diminué l'intérêt

de la chirurgie dans la prise en charge des patientes atteintes de TTG maligne (niveau de preuve 3).

Cependant le traitement chirurgical conserve une place non négligeable dans le traitement de la maladie gestationnelle trophoblastique. Plus que par l'apport de nouvelles techniques, les progrès de ces dernières années résident dans la clarification des stratégies thérapeutiques utilisées.

— Tumeurs trophoblastiques gestationnelles à faible risque

Le curetage endométrial pour le contrôle de la maladie

Les patientes qui développent une TTG postmolaire présentent souvent des métrorragies et un utérus augmenté de volume. Bien que l'efficacité d'une deuxième aspiration-curetage pour retirer le tissu trophoblastique résiduel et permettre une régression spontanée n'ait jamais été évaluée de façon prospective, de nombreuses études rétrospectives suggèrent que l'aspiration-curetage répétée n'est probablement pas bénéfique pour la majorité des patientes présentant une TTG postmolaire (Flam and Lundstrom, 1988) (Lao et al., 1987) (Schlaerth et al., 1990) (niveau de preuve 3).

Schlaerth constate dans sa série sur 37 patientes que pour la majorité des patientes qui présentent une suspicion de TTG postmolaire, une deuxième aspiration-curetage n'apporte aucun effet ou un effet positif transitoire suivi par une ré-ascension du taux d'hCG : 20% soit 4/20 patientes avec une maladie gestationnelle non métastatique ayant eu une deuxième aspiration obtiennent une rémission spontanée (Schlaerth et al., 1990). Il montre un taux de perforation utérine de 8,1% (3 patientes) au cours de la deuxième aspiration-curetage, qui sera suivie dans deux-tiers des cas d'une hystérectomie d'hémostase (Schlaerth et al., 1990) (niveau de preuve 3).

Lao et Flam (Flam and Lundstrom, 1988 ; Lao et al., 1987) n'observent un bénéfice d'une deuxième aspiration (lié à une rémission spontanée, ou à la découverte d'un choriocarcinome qui pourra être traité de façon adaptée) que chez 10% de leurs patientes. Berkowitz a publié son expérience de l'aspiration-curetage préthérapeutique chez 37 patientes ayant une TTG postmolaire non métastatique (Berkowitz et al., 1980a). Chez vingt patientes (54%) aucun tissu trophoblastique n'est obtenu, et 19 d'entre elles n'auront besoin que d'un cycle de chimiothérapie pour obtenir une rémission complète. Les 7 patientes dont le type histologique est plus mauvais à l'aspiration-curetage pré thérapeutique qu'à l'aspiration-curetage initiale, nécessitent un nombre de cycles plus élevé de chimiothérapie initiale. Le type histologique semble être un facteur pronostique de réponse à la chimiothérapie (niveau de preuve 4).

### Le curetage endométrial pour le contrôle de l'hémostase

Le curetage peut-être proposé à visée hémostatique dans certains cas pour des métrorragies persistantes et une anémie afin d'éviter l'hystérectomie d'hémostase (Schlaerth et al., 1990).

### L'hystérectomie pour le contrôle de la maladie

Il s'agit d'une hystérectomie totale interannexielle. L'intérêt d'un curage pelvien n'est pas évalué. La voie d'abord est libre, mais doit bien sûr respecter les règles oncologiques : **pas de morcellement de l'utérus**, pas d'ouverture de la cavité. La voie vaginale seule ne permet pas l'exploration de la partie supérieure de l'abdomen à la recherche de métastases occultes (Soper, 2003).

L'hystérectomie vaginale coelio-assistée a été décrite pour une patiente présentant une TTG (Lang et al., 1995). L'auteur conclut que l'hystérectomie vaginale pourrait être proposée aux femmes présentant une TTG non métastatique, un petit utérus, et un taux d'hCG faible.

La majorité des patientes ayant eu une hystérectomie pour TTG a été traitée par une hystérectomie abdominale, avec ou sans conservation annexielles (Hammond et al., 1980). Les ovaires peuvent être conservés dans la mesure où les métastases ovariennes sont rares et la maladie non hormonodépendante (Berkowitz et al., 1990a ; Hammond et al., 1980) (niveau de preuve 4).

L'hystérectomie peut être indiquée avant ou après chimiothérapie pour contrôler localement la maladie et le traitement chirurgical peut être requis pour extirper des métastases chimiorésistantes (Soper, 1994) (niveau de preuve 4).

### L'hystérectomie en première intention associée à la chimiothérapie

L'intérêt de l'hystérectomie en traitement initial, associé à la chimiothérapie est très limité. Dans la série de Hammond sur 257 patientes présentant une TTG 92% ont été mises en rémission complète (Hammond et al., 1980) (niveau de preuve 4),:

- 100% de rémission en cas de TTG non métastatique (139 patientes)
- 100% de rémission en cas TTG métastatique de bon pronostic (55 patientes),
- 66% de rémission en cas de TTG métastatique de mauvais pronostic (42/63 patientes).

Le taux de rémission obtenu est de 100% chez 194 patientes. Parmi elles, 162 (84%) voulaient conserver une capacité de procréation. Les 32 patientes ne désirant plus d'enfants ont eu une hystérectomie première suivie d'une monochimiothérapie associant soit le MTX soit l'actinomycine D et ont obtenu une rémission prolongée. Les patientes à faible risque métastatique traitées par hystérectomie puis chimiothérapie ont eu des durées de chimiothérapie plus courtes et des doses moindres que celles ayant été traitées par

chimiothérapie seule. Hammond n'observe pas de surmorbidity au décours de cette technique combinée.

En 2001, Suzuka a publié une série de 115 patientes présentant une TTG à bas risque dont 69 patientes sans métastases et 46 avec métastases (Suzuka et al., 2001) (niveau de preuve 4). Toutes les patientes ont toutes reçu une monochimiothérapie (étoposide pour 85 patientes, MTX pour 27 et actinomycine D pour 3) avec ou sans hystérectomie. La rémission complète a été obtenue pour 97 d'entre elles (84%). La dose cumulée d'étoposide est significativement diminuée chez les patientes avec TTG non métastatique ayant eu une hystérectomie par rapport à celles n'ayant pas eu de chirurgie ( $2857 \pm 842\text{mg}$  versus  $2815 \pm 815\text{mg}$ ;  $p = 0,957$ ). Cette constatation n'est pas vérifiée pour les patientes métastatiques ayant eu une hystérectomie. Les auteurs concluent que pour les femmes présentant une TTG non métastatique à faible risque et après accomplissement du projet parental, l'hystérectomie première doit leur être proposée afin de diminuer le nombre de cycles de chimiothérapie. Suzuka confirme les premières données publiées dans les séries de DuBeshter (DuBeshter et al., 1987) et Roberts (Roberts and Lurain, 1996).

#### L'hystérectomie pour le traitement des complications locales

Dans la série publiée par Pisal sur 5976 patientes, une hystérectomie d'hémostase a été pratiquée pour 12 patientes qui présentaient des saignements abondants génitaux ou intra-abdominaux (Pisal et al., 2002). Cette situation serait plus fréquente en début de chimiothérapie. L'embolisation percutanée peut être préférée si elle est possible (Pisal et al., 2002 ; Soper, 2003). Pisal a publié un cas d'hystérectomie pour contrôle d'une évolution infectieuse de la masse tumorale utérine (Pisal et al., 2002) (niveau de preuve 4).

#### L'hystérectomie différée

Dans la série publiée par Hammond en 1980, presque toutes les patientes ayant eu une hystérectomie différée pour inefficacité de la chimiothérapie initiale ont finalement obtenu une rémission sans recours à une polychimiothérapie supplémentaire (Hammond et al., 1980) (niveau de preuve 4).

Une hystérectomie de sauvetage ou de seconde intention est le plus souvent efficace chez des patientes chimiorésistantes en cas de maladie non métastatique ou métastatique à faible risque (Roberts and Lurain, 1996 ; Pisal et al., 2002 ; Lehman et al., 1994 ; Ilancheran and Ratnam, 1980 ; Bolis et al., 1983).

### Le traitement conservateur

Il s'agit d'une résection myométriale pour TTG. Des résections myométriales peuvent être envisagées chez des patientes sélectionnées ayant une TTG et désirant éviter l'hystérectomie. Plusieurs cas de résection myométriale limitée en cas de môle invasive non métastatique ont documenté l'usage de la résection et la réparation utérine comme traitement initial dans la MTG non métastatique (Wilson et al., 1965 ; Tsuji et al., 2002 ; Kanazawa et al., 1988 ; Leiserowitz and Webb, 1996 ; Case et al., 2001) (niveau de preuve 4).

Kanazawa a évalué ce traitement (exérèse de la tumeur avec reconstruction utérine) chez 22 patientes ayant présenté une môle invasive avec diminution anormale du taux d'hCG après aspiration (Kanazawa et al., 1988) (niveau de preuve 4). Toutes les patientes avaient des localisations myométriales d'après l'artériographie sélective, l'échographie, ou le scanner. Sept patientes (32%) ont eu recours à la chimiothérapie après la chirurgie. La survie et la fécondité de ces patientes ont été comparées à un groupe témoin recevant uniquement une chimiothérapie. Aucune différence significative n'a été retrouvée entre ces deux groupes. En raison des taux élevés de guérison après chimiothérapie seule, il est plus rationnel de considérer ce traitement comme un traitement de sauvetage en cas de maladie chimiorésistante. L'auteur conclut que chaque patiente candidate à ce traitement conservateur doit avoir une lésion utérine soigneusement évaluée, un bilan d'extension négatif, un taux urinaire d'hCG inférieur à 10 000UI/jour ou des métastases pulmonaires contrôlées par chimiothérapie avant chirurgie. La résection s'applique plus particulièrement aux tumeurs trophoblastiques de moins de 3cm avec un taux d'hCG faible (Kanazawa et al., 1988). Le traitement par hystéroscopie n'est pas documenté.

### **Points clés**

L'intérêt avéré de l'hystérectomie est de diminuer le nombre de cycles de chimiothérapie nécessaires (niveau de preuve 4).

### **Recommandations**

La chirurgie n'est pas recommandée en première intention dans le traitement des TTG à bas risque (grade C). L'hystérectomie peut néanmoins s'envisager avant une éventuelle chimiothérapie en cas de TTG non métastatique chez une patiente après accomplissement de son projet parental (accord professionnel).

Les complications hémorragiques graves des TTG peuvent justifier (accord professionnel) :

- une embolisation si elle est techniquement possible,
- une hystérectomie d'hémostase.

— Tumeurs trophoblastiques gestationnelles à haut risque

L'hystérectomie première

Dans la série de Hammond (Hammond et al., 1980), l'hystérectomie première ne modifie pas la dose totale de chimiothérapie et les taux de guérison des patientes métastatiques à haut risque (niveau de preuve 4). Chez 63 patientes, avec métastases disséminées et de mauvais pronostic, traitées par mono ou polychimiothérapie, l'hystérectomie, effectuée initialement en l'absence de désir de grossesse, n'augmentait pas le taux de rémission ni la durée ou les besoins en chimiothérapie. Le seul intérêt de l'hystérectomie dans ce cas réside en une diminution du volume tumoral. Suzuka confirme les données de Hammond. Aucune différence significative sur le pronostic n'est retrouvée chez les patientes métastatiques (Suzuka et al., 2001).

L'hystérectomie de sauvetage

L'hystérectomie de rattrapage en cas d'inefficacité de la chimiothérapie a été étudiée par Hammond (Hammond et al., 1980). Le traitement par hystérectomie a été réalisé chez des patientes ayant des « formes métastatiques (FIGO III et IV) ou à haut risque (score de 7 ou plus) » immédiatement suivie de la chimiothérapie avec réponse dans 66% des cas (42/63) (Hammond et al., 1980).

Dans la série de Mutch, sur 28 patientes traitées pour TTG ayant récidivé, 14 (50%) ont été sélectionnées pour être traitées par une hystérectomie de sauvetage (Mutch et al., 1990) (niveau de preuve 4). La majorité de ces patientes n'avaient pas de localisation extra-utérine radiologique et 10 (83%) ont obtenu des rémissions prolongées. L'hystérectomie de sauvetage en cas de dissémination métastatique n'augmente pas significativement la durée de survie des patientes à haut risque ou ayant récidivé (Mutch et al., 1990).

Dans une série américaine comportant 92 patientes avec métastases mais de bon pronostic, une seule hystérectomie de rattrapage a été effectuée (1%) (Roberts and Lurain, 1996).

En 1999 Newlands a observé une résistance à la chimiothérapie apparue chez 17% des patientes, dont 70% ont été rattrapées par chimiothérapie ou chirurgie complémentaire (Newlands et al., 1999) (niveau de preuve 4). La chirurgie comprenait l'ablation des sites de résistance médicamenteuse (utérus, poumons, cerveau) suivie d'une chimiothérapie (Newlands et al., 1999)

Dans une étude de 2002 du centre de référence anglais, la place de l'hystérectomie de rattrapage est nettement diminuée, probablement en rapport avec l'amélioration des protocoles de chimiothérapie utilisés (Pisal et al., 2002). Douze cas d'hystérectomies de rattrapage pour



inefficacité de la chimiothérapie sur 301 patientes traitées (4%) ont été observés (Pisal et al., 2002) (niveau de preuve 3).

### Résection pulmonaire

Les séries publiées sont de petite taille en raison de la rareté des indications chirurgicales. Le traitement qui a été le plus pratiqué pour l'exérèse de métastases de TTG, était la thoracotomie avec résections pulmonaires multiples (Bolis et al., 1983 ; Edwards et al., 1975 ; Hammond et al., 1980 ; Ilancheran and Ratnam, 1980; Jones et al., 1993 ; Lehman et al., 1994 ; Libshitz et al., 1977 ; Shirley et al., 1972 ; Sink et al., 1981 ; Wong and Ma, 1983). L'existence d'un nodule pulmonaire unique associé à un taux faible d'hCG était probablement une bonne indication de résection pulmonaire (Libshitz et al., 1977 ; Hammond et al., 1980 ; Jones et al., 1993 ; Lehman et al., 1994). L'existence de multiples nodules pulmonaires uni ou bilatéraux associés à un taux élevé d'hCG n'est pas une bonne indication de résection pulmonaire, comme l'a montré Tomoda qui a défini des critères pour bénéficier de l'intervention en cas de métastases pulmonaires d'un choriocarcinome (Tomoda et al., 1980) : métastases uniquement pulmonaires limitées à un poumon (sur radiographie), absence d'autres métastases, maladie locale contrôlée (hystérectomie réalisée avant chirurgie ) et hCG urinaire inférieure à 1000mUI/ml.

Shirley, Edwards, Sink et Tomoda ont inclus dans leurs séries des patientes ayant eu une thoracotomie chez lesquelles le diagnostic de TTG n'était pas connu avant la résection pulmonaire (Edwards et al., 1975 ; Shirley et al., 1972 ; Sink et al., 1981 ; Tomoda et al., 1980). C'est pourquoi, Xu a proposé à toute patiente en âge de procréer, présentant une tumeur d'apparence maligne pulmonaire, rénale, hépatique ou cérébrale, de réaliser un dosage d'hCG afin d'éliminer une métastase de tumeur trophoblastique (Xu et al., 1985).

Malgré sa faisabilité, la résection des métastases pulmonaires n'est plus pratiquée dans la majorité des cas (Suzuki et al., 1999). La régression tumorale est souvent retardée par rapport à la diminution du taux d'hCG. **Des nodules pulmonaires peuvent persister des mois voire des années après la fin de la chimiothérapie** (Suzuki et al., 1999 ; Tidy et al., 1995) (niveau de preuve 4). Ces nodules persistants non évolutifs avec hCG normale avaient déjà été décrits par Wong *et al.* en 1983 (Wong and Ma, 1983). Il semble donc qu'il n'y ait pas de justification à un examen de contrôle après traitement car il peut persister des anomalies radiographiques (nodules fibrosés) sans évolution de la maladie (taux normalisés d'hCG).

La signification des lésions nodulaires résiduelles après chimiothérapie a été montrée par l'équipe du Charing Cross de Londres (Powles et al., 2006). Un groupe de 76 patientes ayant été traitées par chimiothérapie pour métastases pulmonaires seules et considérées en rémission

complète (dont le taux d'hCG s'est normalisé en 6 semaines durant la chimiothérapie et s'est maintenu normal les 6 semaines suivant la fin de la chimiothérapie) a été étudié :

- 53 patientes (70%) n'avaient aucun signe à la radiographie pulmonaire et au scanner thoracique,
- 8 patientes (11%) avaient des lésions résiduelles à la radiographie pulmonaire uniquement,
- 15 patientes (19%) avaient des lésions résiduelles au scanner thoracique.

Durant la surveillance, 2 patientes (2,6%) ont rechuté : l'une qui avait eu une réponse complète en radiologie, l'autre avec des lésions résiduelles au scanner. Les auteurs recommandent de continuer à ne pas opérer ces patientes avec lésions pulmonaires résiduelles. En effet, le risque de rechute n'est pas augmenté comparé à celui des patientes n'ayant aucun signe en radiologie (niveau de preuve 2).

### Craniotomie

Des métastases cérébrales surviennent chez 8 à 15% des patientes atteintes de TTG et sont de plus mauvais pronostic que les métastases vaginales ou pulmonaires (Rustin et al., 1989) (Ishizuka et al., 1983 ; Kobayashi et al., 1982 ; Lurain et al., 1982 ; Evans et al., 1995 ; Soper, 1994 ; DuBeshter et al., 1987). Les métastases cérébrales de TTG sont très vascularisées et souvent remaniées par une nécrose et une hémorragie en leur centre. Une grande proportion de décès précoces avant même de débiter le traitement ou en début de traitement est due à une détérioration neurologique occasionnée par des métastases cérébrales. (Evans et al., 1995 ; Ishizuka et al., 1983 ; Kobayashi et al., 1982 ; Lurain et al., 1982).

Une étude publiée en 1983 recommandait une craniotomie précoce pour faire l'exérèse de la lésion, immédiatement suivie par une chimiothérapie par voies générale et intrathécale (Ishizuka et al., 1983). Certains auteurs privilégient la radiothérapie et réservent la craniotomie aux patientes dont l'état neurologique est détérioré dans le but de prévenir ou diminuer l'hypertension intracrânienne (Hammond et al., 1980 ; Evans et al., 1995 ; Soper, 1994).

Evans a publié une série sur l'association polychimiothérapie/radiothérapie et la compare à l'utilisation de MTX en intrathécal. Les deux types de traitements semblent donner des résultats équivalents (Evans et al., 1995) (niveau de preuve 4).

### Autres traitements chirurgicaux

En 1980, Hammond a montré qu'environ 30% des patientes atteintes de TTG auront besoin d'une aspiration-curetage, ou du drainage d'un abcès, pendant leur traitement (Hammond et al., 1980) (niveau de preuve 4). Ce pourcentage paraît élevé et n'est plus observé dans les études

plus récentes. L'exérèse chirurgicale de métastases de TTG en première intention ou en traitement de sauvetage peut être indiquée dans des cas particuliers (Hammond et al., 1980 ; Lehman et al., 1994).

#### Les métastases vaginales

Les métastases vaginales de TTG sont très vascularisées et se forment grâce au plexus veineux du vagin. Elles ne doivent pas être biopsiées à moins qu'il ne s'agisse de l'unique site de résistance à la chimiothérapie (Hammond et al., 1980 ; Goldberg et al., 1986).

Vardar et Yingna ont observé un risque hémorragique très élevé lorsque les métastases vaginales sont de grandes tailles et/ou multiples (de part leur nature hypervasculaire et friable) (niveau de preuve 4). La procédure d'embolisation artérielle peut contrôler dans certains cas l'hémorragie (Vardar et al., 2000 ; Yingna et al., 2002).

#### Les métastases abdominales

Les métastases rénales surviennent dans 1 à 20% des TTG. Elles sont souvent associées à de mauvais facteurs pronostiques et à d'autres métastases. L'association chimiothérapie/néphrectomie peut permettre une survie dans certains cas. En 1998, Soper rapportait 8 cas de métastases rénales de TTG dans une série de 196 patientes. Deux patientes étaient adressées pour chimiothérapie première (2/154 ; 1,3%) et 6 patientes étaient adressées pour prise en charge d'une maladie métastatique secondaire (6/42 ; 14%) (Soper et al., 1988). Les 8 patientes avaient des métastases pulmonaires et 4 d'entre elles des métastases cérébrales. Moins de 5% des patientes ayant une TTG ont une localisation intra-abdominale ou digestive (Hammond et al., 1980) (niveau de preuve 4). Le traitement chirurgical ne s'impose qu'en cas de complication hémorragique. La résection de métastase hépatique est rarement indiquée en raison de l'existence fréquente d'autres métastases.

#### Embolisation artérielle sélective

L'embolisation artérielle sélective peut être indiquée en cas d'hémorragie se produisant dans une localisation tumorale, ou pour traiter une malformation artérioveineuse pouvant se développer au décours du traitement de la TTG. Les métastases vaginales sont l'indication la plus fréquente d'embolisation artérielle sélective, lorsqu'un tamponnement ou une suture hémostatique ne sont pas suffisants pour traiter l'hémorragie. (Dehaeck, 1986 ; Goldberg et al., 1986 ; Pearl and Braga, 1992 ; Vardar et al., 2000 ; Yingna et al., 2002) (niveau de preuve 4).

Les autres indications possibles sont le traitement hémostatique des localisations hépatiques, en mettant en place d'un ballonnet (Grumbine et al., 1980) ou par envoi d'embols (Heaton et al., 1986), mais aussi par chimio-embolisation de localisations hépatique ou pelvienne (Lang, 1997).

Des malformations artérioveineuses peuvent se manifester par des hémorragies des années après le traitement d'une TTG (Maroulis et al., 1975). L'embolisation artérielle sélective est le traitement le plus approprié dans ce cas (79% de succès sur 14 cas, deux hystérectomies) (Lim et al., 2002). Des grossesses ont été menées à terme après une embolisation artérielle sélective réalisée dans le cas d'une maladie gestationnelle trophoblastique (Garner et al., 2003b) (Lim et al., 2002)

Les recommandations de la SGOC et de la FIGO considèrent que la chirurgie n'est envisageable que dans des lésions résécables isolées (la plupart du temps pour le poumon, le cerveau et le foie) (FIGO and IGCS, 2006; SGOC et al., 2002).

### Recommandations

La chirurgie des métastases n'a que des indications exceptionnelles (accord professionnel). Après négativation du taux d'hCG totale sérique, la persistance à l'imagerie de nodules pulmonaires n'est pas une indication à opérer ces lésions (grade C).

#### III.6.3. Traitement en cas d'échec

##### — Définition de l'échec

L'analyse de la littérature ne permet pas de retrouver de définition précise de l'échec, chaque centre spécialisé dans la prise en charge des MTG appliquant sa propre définition. Les seules définitions de l'échec concernent la progression de la maladie après traitement des TTG à bas risque.

Le GOG (Gynecologic Oncology Group), groupe collaborant avec le National Cancer Institute (NCI), travaillant plus spécifiquement sur le cancer du col, de l'utérus et de l'ovaire a publié des recommandations sur les TTG. A ce titre, il définit de façon très stricte « l'échec » ou la progression de la maladie, tant sur le plan clinique que biologique, résumé dans le tableau 5 ci-après (Homesley, 2003)

Tableau 10. Critères d'échec (d'après Homesley et al., 2003)

Critères de progression	Critères cliniques et biologiques découverts
Métastases	oui
Diminution du taux d'hCG	< 10% sur 2 semaines
Sur une échelle logarithmique diminution du taux d'hCG d'au moins 1 log	Evolution sur plus de 6 semaines

En 1990 Mutch définit la récurrence après chimiothérapie de première ligne comme étant une augmentation du taux d'hCG après 3 taux d'hCG consécutifs négatifs (Mutch et al., 1990). L'auteur présente 28 patientes présentant une récurrence de MTG dont 16 traitées par traitées initialement par monochimiothérapie au centre régional de Southeastern en Caroline du Nord : 5 (2,4%) avec une maladie non métastatique, 3 (3,7%) avec des facteurs de bon pronostic et 8 (13%) avec des facteurs de mauvais pronostic. Les 12 autres patientes étaient adressées au centre après échec de la première chimiothérapie. Tous les épisodes de récurrence ont été observés dans les 36 mois suivant la rémission. Quatorze (56%) des 25 patientes qui étaient en rémission secondaire ont fait une deuxième rechute et 5 (45%) des 11 en vie après seconde rechute ont développé une ou plusieurs rechutes. Soixante huit % des patientes étaient en rémission 18 mois après le traitement de la récurrence de la TTG. Les auteurs définissent les facteurs favorisant le risque de rechute : inadéquation de la chimiothérapie au « staging » initial, manque d'adaptation de la chimiothérapie après le taux négatif d'hCG (niveau de preuve 4).

Le Charing Cross Hospital, qui utilise comme traitement des TTG à bas risque de première ligne le MTX (1mg/kg) à J1 J3 J5 et J7 associé à l'acide folinique (7,5mg) à J2 J4 J6 et J8 (avec un intervalle de 14 jours entre chaque cycle) juge son efficacité par le dosage bihebdomadaire des hCG (McNeish et al., 2002). La résistance au traitement de première ligne est définie par la stagnation ou l'augmentation de deux valeurs consécutives d'hCG sérique (McNeish et al., 2002). Dans les recommandations américaine, l'échec de chimiothérapie de première ligne est défini par l'augmentation ou la stagnation de plus de 3 valeurs consécutives d'hCG et l'absence de diminution de plus d'un log du taux d'hCG par rapport au dosage initial des hCG (Goldstein et al., 2006 ; Garrett et al., 2002). Il est à noter que les hCG sont dosées 1 fois par semaine, quelque soit le type de protocole utilisé. Selon ces auteurs, l'échec serait attribuable à la présence d'une maladie résiduelle qui produirait de l'hCG (Goldstein et al., 2006).

En 2005 Matsui définit la résistance au traitement de première ligne par la stagnation ou l'augmentation du taux hCG après au moins deux cycles consécutifs de chimiothérapie, soit après 4 à 6 semaines en fonction du protocole utilisé (Matsui et al., 2005). Dans cette étude, différents protocoles de chimiothérapie de première ligne avaient été utilisés toutes les 2 ou 3 semaines (MTX seul, MTX+acide folinique, actinomycine D seule, étoposide seul).

Après analyse de la littérature, le centre des maladies trophoblastiques de Lyon, qui utilise en première ligne le même protocole que celui du Charing Cross Hospital (le plus utilisé au Royaume-Uni), définit :

- la résistance au traitement de première ligne par la stagnation ou l'augmentation du taux d'hCG totale sérique après au moins 2 cycles consécutifs de chimiothérapie, soit après 4 à 6 semaines en fonction du protocole utilisé.
- la « décroissance significative » des hCG totales sériques par leur diminution d'au moins 10% à chaque dosage hebdomadaire.

— Chimiothérapie de seconde ligne

Echec du traitement d'une maladie de bas grade : résistance au MTX ou à l'actinomycine D en monochimiothérapie

L'échec survient dans 15 à 20% selon les séries (Chen et al., 2004 ; Lurain, 2002b ; Dobson et al., 2000). La plupart des auteurs considère qu'une maladie de bas grade résistante à une monochimiothérapie (MTX ou actinomycine D) est un facteur de mauvais pronostic et doit être prise en charge de la même façon qu'une TTG de haut grade, quels que soient les facteurs pronostiques initiaux (Lurain, J. R., 2002b). Certains auteurs, en l'absence de métastases, utilisent une monochimiothérapie de deuxième ligne. L'actinomycine D est la plus utilisée (Lurain and Elfstrand, 1995 ; Chen et al., 2004). En 1995, Lurain a publié une étude sur l'expérience du centre Brewer: Deux cent cinquante-trois patientes ont eu une monichimiothérapie par MTX dont 226 ont été mises en rémission complète (89,3%). Sur les 27 patientes résistantes au MTX (10,9%), 22 (8,7%) ont répondu à une monochimiothérapie dite de seconde ligne par l'actinomycine D. Dans cette étude, la résistance était définie par une augmentation ou un plateau des taux d'hCG. Le taux de réponse à l'actinomycine D a été de 81% (22/27) (perfusion sur 5 jours). Les 5 patientes en échec (15%) ont reçu une polychimiothérapie type EMA-CO comme les TTG à haut risque (Lurain and Elfstrand, 1995) (niveau de preuve 4). Les facteurs de résistance au MTX ont été analysés. Le principal facteur observé est le taux d'hCG avant la mise en route de la chimiothérapie (Lurain and Elfstrand, 1995). D'autres équipes utilisent une association d'actinomycine D et d'étoposide (EA) (Dobson et al., 2000) ou préconisent la reprise du MTX en association avec de l'actinomycine D et du cyclophosphamide (MAC) (Lurain and Brewer, 1985).

En 2002, McNeish publie une série de 485 patientes du Charing Cross Hospital de Londres. Ces patientes avaient été traitées initialement par MTX pour une TTG à bas risque. Si la patiente

développait une résistance (ou une toxicité) définie par le taux d'hCG sérique, la monochimiothérapie par MTX était remplacée :

- soit par une monochimiothérapie actinomycine D si le taux d'hCG sérique était inférieur à 100UI/L,
- soit par une polychimiothérapie EMA-CO si le taux d'hCG sérique était supérieur à 100UI/L.

Le taux de survie à 4,7 ans a été de 100% avec un taux de rechute de 3,3% (16/485). Les valeurs de l'hCG se sont normalisées pour 324 des 485 ayant reçu la monochimiothérapie par MTX (66,8%) alors que 161 patientes (33,2%) ont nécessité un changement de traitement pour toxicité (11) ou pour résistance (150). Dans ce sous-groupe de 161 patientes, 67 ont reçu de l'actinomycine D dont 58 avec normalisation des taux d'hCG et 9 qui ont nécessité une polychimiothérapie EMA-CO de troisième ligne. Les 94 autres patientes de ce sous-groupe ont eu une polychimiothérapie EMA-CO directement après le MTX : 93 d'entre elles ont normalisé leur taux d'hCG (98,9%). Les auteurs concluent que l'actinomycine D est efficace chez les patientes présentant une TTG à bas risque qui développent une résistance au MTX et avec des taux d'hCG bas. La polychimiothérapie de type EMA-CO est utilisée quand le taux d'hCG est élevé (niveau de preuve 4).

#### Echec du traitement d'une maladie de haut grade

Après échec d'un protocole à base de MTX, tous les articles retrouvés utilisent un protocole comportant du cisplatine, avec ou sans reprise du MTX (cf. tableaux 36 à 42 de l'annexe 5). La plus grande expérience concerne l'EMA-EP qui permet un rattrapage dans plus de 2/3 des cas publiés (niveau de preuve 4). Les auteurs recommandent de ne pas réitérer un protocole EMA-CO, même à fortes doses (Lurain and Brewer, 2005 ; Lurain et al., 2006 ; Soper et al., 1995 ; Theodore et al., 1989 ; Lurain, 2002a) (niveau de preuve 4).

En 2006 Lurain a publié une série de 30 patientes présentant une TTG à haut risque traitées initialement par EMA-CO avec réponse incomplète ou résistance à ce traitement (Lurain et al., 2006) (niveau de preuve 4). Quatre-vingt-treize pour cent d'entre elles ont été mises en rémission complète en utilisant une chimiothérapie comportant étoposide, platine avec ou sans bléomycine ou ifosfamide. Une radiothérapie et/ou une chirurgie ont complété le traitement chez ces patientes

Une alternative est possible en rattrapage des échecs aux chimiothérapies conventionnelles. Il s'agit de proposer le recours à un programme d'intensification thérapeutique avec une autogreffe de cellules souches sanguines en tant que support d'un protocole intensif utilisant

l'étoposide, l'ifosfamide et le carboplatine (Lotz et al., 1995; Lotz et al., 2005) (niveau de preuve 4).

En 2006 la FIGO et l'IGCSH proposent en cas de résistance à l'EMA-EP, d'utiliser soit le paclitaxel avec le cisplatine ou l'étoposide ou le 5FU (fluorouracile) soit l'association cisplatine-étoposide soit le BEP (bléomycine, étoposide, platine) (FIGO and IGCS, 2006).

— Durée du traitement après obtention de la rémission complète ?

Lotz propose 2 à 4 cycles supplémentaires après l'obtention de la rémission complète (Lotz et al., 1995; Lotz et al., 2005) :

- 4 cycles pour le MTX ;
- 2 à 4 cycles pour l'actinomycine D (il est possible de proposer le schéma thérapeutique suivant : 1,5mg/m<sup>2</sup> en perfusion de 90 minutes sur un jour, J1 et J14, si besoin sous facteur de croissance leucocytaire (G-CSF)) ;
- 2 cycles pour EMA-CO ;
- pas de cycle supplémentaire pour le BEP en raison de la toxicité de la bléomycine (un maximum de 3 cycles BEP sont administrées, la dose maximale tolérable de bléomycine est alors atteinte).

En 2004, l'American College of Obstetricians and Gynecologists (ACOG) recommande de continuer la chimiothérapie pendant 2 à 3 cycles à partir de la normalisation de la valeur de l'hCG. Elle argumente cette option afin d'obtenir l'espoir d'une éradication de toute tumeur (ACOG, 2004).

### Points clé

Les seules définitions de l'échec concernent la progression de la maladie après traitement des TTG à bas risque.

Pour les TTG à haut risque, l'American College of Obstetricians and Gynecologists (ACOG), recommandait en 2004 de poursuivre la chimiothérapie pendant 2 à 3 cycles à partir de la normalisation de la valeur de l'hCG. Elle argumente cette option dans l'espoir d'une éradication de toute tumeur (ACOG, 2004).

Après analyse de la littérature, la résistance au traitement de première ligne se définit par la stagnation ou l'augmentation du taux d'hCG totale sérique après au moins 2 cycles consécutifs de chimiothérapie, soit après 4 à 6 semaines en fonction du protocole utilisé. La « décroissance significative » des hCG est définie par leur diminution d'au moins 10% à chaque dosage hebdomadaire.



## Recommandations

En cas d'échec du traitement par le MTX :

- lorsque le taux d'hCG totale sérique est inférieur ou égal à 500 UI/L, au moment de la mise en route du traitement, l'utilisation de l'actinomycine D en monothérapie est recommandée (grade C).
- lorsque le taux d'hCG totale sérique est supérieur à 500 UI/L), le recours à une polychimiothérapie est recommandé (grade C).

Après échec d'un protocole initial à base de cisplatine sans MTX, il est recommandé d'utiliser une association à base de MTX à fortes doses type EMA-CO (accord professionnel).

cf. Schémas décisionnels du traitement par chimiothérapie des tumeurs trophoblastiques (figures 5 et 6 des annexes 4 et 5)).

### III.7. Suivi après traitement des tumeurs trophoblastiques gestationnelles

Après l'obtention de la rémission complète, le taux d'hCG totale sérique des patientes doit être surveillé: C'est l'examen clé du suivi (Seckl, 2009 bis).

En France, la surveillance d'une tumeur trophoblastique gestationnelle après traitement par chimiothérapie repose sur des dosages répétés d'hCG totale sérique, au rythme suivant :

- Une fois par semaine pendant la durée de la chimiothérapie et les 8 semaines suivantes
- Tous les 15 jours les 8 semaines suivantes
- Puis tous les mois jusqu'à 12 mois en cas de TTG de bas risque et jusqu'à 18 mois en cas de TTG de haut risque.

L'équipe du Charing Cross Hospital propose quant à elle un suivi basé sur la surveillance exclusive du taux d'hCG urinaire au-delà du 6ème mois de suivi (Seckl, 2009 bis).

- la première année : suivi hebdomadaire des taux d'hCG totales sériques et urinaires durant 6 semaines, puis tous les 15 jours jusqu'à 6 mois après le traitement, puis suivi uniquement urinaire tous les 15 jours jusqu'à 1 an après le traitement
- Suivi du taux d'hCG urinaires tous les mois pendant la deuxième année
- Suivi du taux d'hCG urinaires tous les 2 mois pendant la troisième année
- Suivi du taux d'hCG urinaires tous les 3 mois pendant la quatrième année
- Suivi du taux d'hCG urinaires tous les 4 mois pendant la cinquième année
- et enfin, suivi du taux d'hCG urinaires tous les 6 mois pendant toute la vie au-delà de la cinquième année.

## Points clé

La surveillance du taux d'hCG totales sériques après traitement est l'examen clé du suivi.

## Recommandations

Dans le suivi d'une tumeur trophoblastique gestationnelle après chimiothérapie, il est recommandé de réaliser (accord professionnel) :

- un dosage hebdomadaire d'hCG totale sérique est recommandé pendant 8 semaines ;
- puis tous les 15 jours pendant les 8 semaines suivantes ;
- puis tous les mois au-delà de la 16<sup>ème</sup> semaine après traitement pendant
  - 12 mois pour les TTG à bas risque
  - 18 mois pour les TTG à haut risque

## IV. CONTRACEPTION, FERTILITE

### IV.1. Contraception

IV.1.1. L'utilisation d'une contraception au long cours constitue-t-elle un facteur de risque de survenue d'une maladie trophoblastique ?

Brinton a montré dans une étude cas/témoin impliquant 331 patientes avec môle hydaforme *versus* 662 cas contrôle, qu'une grossesse menée à terme était associée à une diminution du risque (risque relatif de 0,6, IC95% [0,4-0,9]) et une tendance à une augmentation du risque avec le nombre d'années d'utilisation de la contraception ( $\geq 4$  ans) sans toutefois être significatif (risque relatif de 2,6 IC95% [0,9-6,9]) (Brinton et al., 1989) (niveau de preuve 3)., Dans une autre étude cas/témoin, Messerli n'a pas retrouvé d'influence de la contraception hormonale dans la survenue d'une TTG (Messerli et al., 1985) (niveau de preuve 3).

L'étude la mieux documentée est celle de Palmer (étude cas-témoin multicentrique comportant 235 patientes avec TTG *versus* 413 contrôles) (niveau de preuve 3). Les 235 patientes se répartissent en 50 choriocarcinomes, 182 môles persistantes et 3 TSI. Les utilisatrices de la contraception orale avant grossesse ont un risque relatif de TTG augmenté par rapport aux non utilisatrices (risque relatif de 1,9, IC95% [1,2-3,0]). Ce risque augmente avec la durée d'utilisation de la contraception quelque soit l'âge de la femme (3-6 ans RR=1,9 IC95% [1,1-3,3] ; 7-9 ans RR=2,3 IC95% [1,1-4,6] ;  $\geq 10$  ans RR=2,5 IC95% [1,2-5,3]). L'auteur conclut à une association positive entre l'utilisation de la contraception à long terme avant grossesse et le risque de développer une TTG. Néanmoins ce risque paraît faible : il n'y a pas lieu de modifier

les habitudes de prescription car l'estimation du risque attribuable à la contraception est de 1 TTG/10 000 grossesses (risque basé sur l'estimation des mûles aux Etats-Unis 1/5000) (Palmer et al., 1999)

La physiopathologie reste obscure : l'hypothèse d'une perturbation de la meïose a été avancée par Palmer (Palmer, 1991; Palmer et al., 1999).

#### IV.1.2. La contraception aggrave-t-elle le risque d'évolution vers une TTG secondaire ?

##### — La contraception orale combinée (COC)

Dans une publication déjà ancienne (1976), Stone et Bagshawe évoquaient un possible effet délétère de la contraception orale en précisant que le recours à la chimiothérapie après évacuation d'une grossesse mûlaire était significativement augmenté par les COC avant normalisation de l'hCG. Ils concluaient à un retard de normalisation du marqueur imputable à la COC (Stone et al., 1976) (niveau de preuve 4).

Dans une étude cas/témoin sur 288 patientes (79 mûles partielles et 159 mûles complètes *versus* 431 patientes pour le groupe contrôle), Parazzini montre que l'utilisation d'une COC peut entraîner une augmentation du risque relatif de survenue d'une TTG secondaire (risque relatif de 1,5, IC95% [1,1-2,1]). Le groupe d'utilisatrices comportait 104 patientes *versus* 130 non utilisatrices. Mais l'auteur mentionne que ce résultat peut être lié à d'autres facteurs de risque que la seule prise de contraceptif (Parazzini et al., 2002) (niveau de preuve 3).

En raison de la controverse existant sur l'augmentation du risque de TTG due à l'utilisation de la COC après une mûle hydatiforme, Costa a publié en 2006 une revue systématique de la littérature internationale (Costa and Doyle, 2006). Deux études randomisées ont été incluses pour l'analyse (Adewole et al., 2000; Curry et al., 1989b). Le risque relatif concernant l'utilisation d'une COC était identique dans les deux études avec un risque relatif respectif de 0,69 et 0,71 (RR = 0,69 IC95% [0,12-3,98] et RR = 0,71 IC95% [0,46-1,10]). Le même auteur a identifié 7 études observationnelles incluant un total de 1533 femmes. Aucune de ces études n'a utilisé la classification FIGO 2000. Pour 5 de ces 7 études (Berkowitz et al., 1981; Deicas et al., 1991; Ho Yuen and Burch, 1983; Morrow et al., 1985; Stone et al., 1976), le risque relatif lié à l'utilisation de la contraception variait de 0,57 (IC95% [0,14-2,37]) à 1,46 (IC95% [0,56-3,79]). Quatre des cinq études avaient pour but de comparer les femmes qui utilisaient une COC par rapport à celles qui utilisaient une contraception barrière ou dispositif intra-utérin (Berkowitz et al., 1981; Deicas et al., 1991; Ho Yuen and Burch, 1983; Morrow et al., 1985). Une des sept

études (Goldberg et al., 1987) avait pour but de comparer les femmes sous contraception par injection intra-musculaire d'acétate de médroxy-progestérone (MPA) à celles qui utilisaient une COC ou à une méthode non hormonale. L'auteur conclut qu'il n'existe pas de relation évidente entre l'utilisation d'une COC durant la période postmolaire et l'incidence de survenue d'une TTG.

Les publications initiales montraient un risque augmenté dans des études observationnelles. Dans celles étudiées par Costa, en dépit des difficultés méthodologiques, cette association n'est pas retrouvée, de même que dans les 2 études randomisées (niveau de preuve 2) Il conseille donc l'utilisation d'une COC après traitement d'une grossesse molaire (Costa and Doyle, 2006) L'effet des autres modes de contraception hormonale (voie vaginale, voie percutanée, implant) n'a pas été évalué à ce jour. L'inocuité des stéroïdes sur les cellules trophoblastiques tant *in vitro* qu'*in vivo* laisse à penser que ces modes contraceptifs peuvent aussi être utilisés après évacuation d'une grossesse molaire.

Après une grossesse molaire, les patientes doivent être informées qu'elles doivent utiliser une méthode contraceptive fiable pendant toute la durée de surveillance du taux d'hCG sérique. L'utilisation des contraceptifs oraux n'interfère pas avec le suivi (ACOG 2004 ; Berkowitz et Goldstein, 2009).

#### — Le dispositif intra-utérin (DIU)

Selon l'OMS en 2005 (W.H.O, 2005), "en raison du risque accru de perforation dans la mesure où le traitement de cette affection exige de multiples curetages utérins, le DIU au cuivre ou au lévonorgestrel (système intra-utérin ou DIU au LNG) est classé :

- dans la catégorie 3 (état où les risques théoriques ou avérés l'emportent généralement sur les avantages procurés par l'emploi de la méthode) pour la MTG bénigne,
- dans la catégorie 4 (état équivalent à un risque inacceptable pour la santé en cas d'utilisation de la méthode) pour la TTG maligne.

Ces recommandations s'adressent à des praticiens exerçant dans des pays émergents (hors Europe, Amérique du Nord et Australie) où ils rencontrent des maladies trophoblastiques à un stade plus évolué. Ces stades évolutifs ne sont plus rencontrés en Europe.

#### IV.1.3.La contraception a-t-elle une influence sur la cinétique de décroissance des taux d'hCG ?

Dès 1980, Berkowitz pose la question : les stéroïdes sexuels entraînent-ils une stimulation hormonale lorsqu'ils sont administrés avant la normalisation de l'hCG ? (Berkowitz et al., 1980b).

Costa a réalisé en 2006 une revue systématique de la littérature internationale (Costa and Doyle, 2006). Une seule étude randomisée a évalué le temps de régression de l'hCG en fonction de l'utilisation de la COC. Il est de 9 semaines pour les utilisatrices de COC et de 10 semaines pour les non utilisatrices (méthodes barrières). Aucune conclusion ne peut être dégagée de ce résultat (Curry et al., 1989a) (niveau de preuve 2). Curry a observé deux grossesses durant la période de suivi dans le groupe qui utilisait les méthodes barrières, et aucune grossesse dans le groupe sous contraception orale (Curry et al., 1989a). Seule une étude observationnelle publiée en 1985, montre une "différence statistiquement significative" du taux de régression de l'hCG ( $49,9 \pm 2,40$  jours pour les utilisatrices de la COC *versus*  $59,35 \pm 2,62$  pour les non utilisatrices). Mais l'utilisation de tests de dosages de l'hCG différents d'une femme à l'autre, quelles soient sous contraception ou non est un biais important de l'étude (Morrow et al., 1985) (niveau de preuve 4). Les 3 autres études observationnelles n'ont pas retrouvé d'association évidente du taux de régression de l'hCG chez les utilisatrices par rapport aux non utilisatrices (Berkowitz et al., 1981; Goldberg et al., 1987; Ho Yuen and Burch, 1983) (niveau de preuve 4). En 2006, le RCOG confirme que l'utilisation d'une COC ou d'un traitement substitutif de la ménopause est sans danger après la normalisation du taux d'hCG (RCOG, 2006).

Tableau 11. Temps de régression de l'hCG en fonction de l'utilisation ou non d'une contraception orale combinée dans des études randomisées et observationnelles (Costa and Doyle, 2006).

Etudes	Utilisatrices de COC	Non utilisatrices	
<b>Etude randomisée</b>			
Curry (Curry et al., 1989a)	9 semaines	10 semaines	p non calculable
<b>Etudes observationnelles</b>			
Goldberg (Goldberg et al., 1987)	12.3 semaines	15.6 semaines	p non significatif
Morrow (Morrow et al., 1985)	$49.9 \pm 2.40$ jours	$59.35 \pm 2.62$ jours	p significatif
Hu Yuen (Ho Yuen and Burch, 1983)	$210 \pm 33$ jours	$180 \pm 33$ jours	p non significatif
Berkowitz (Berkowitz et al., 1981)	7.3 semaines	7.2 semaines	p non calculable

### Points clé

La contraception orale combinée, largement utilisée compte tenu de sa fiabilité, n'a pas d'influence sur l'évolution vers une TTG secondaire ou sur la cinétique du taux d'hCG totale sérique (niveau de preuve 4).

La méthode la plus efficace de contraception adaptée à la patiente sera toujours privilégiée.

## Recommandations

Une contraception après évacuation d'une grossesse molaire est recommandée (grade C).

Après évacuation d'une môle, il n'y a pas de contre indication avérée à la pose d'un dispositif intra-utérin, après s'être assuré de l'absence de rétention, de la bonne involution utérine et de l'absence des contre indications habituelles (accord professionnel).

## IV.2. Fertilité et grossesse après maladie trophoblastique gestationnelle

### IV.2.1. Grossesse après maladie trophoblastique gestationnelle

#### — Issues des grossesses ultérieures

##### Après môle hydatiforme

Les issues des grossesses obtenues après un antécédent de môle complète ou partielle (taux de fausses couches, prématurité, mortinatalité, anomalie congénitale) sont comparables à celles de la population générale (Berkowitz et al., 2000; Garner et al., 2003a; Garner et al., 2002; Kashimura et al., 1986; Kim et al., 1998; Matsui et al., 2001; Ngan et al., 1988; Sebire et al., 2003a; Yapar et al., 1994) (niveau de preuve 3). Le pourcentage d'hypertension artérielle gravidique/prééclampsie lors des grossesses consécutives à une môle hydatiforme est comparable à celui de la population générale : 1,5% pour les grossesses suivant une môle complète et 1,9% pour les grossesses suivant une môle partielle (Sebire et al., 2003a) (niveau de preuve 3).

##### Après TTG traitée par chimiothérapie

Les issues des grossesses obtenues après une TTG traitée par chimiothérapie sont comparables à celles de la population générale excepté pour les taux de mortinatalité qui sont supérieurs (1,3% *versus* 0,5%) (Garner et al., 2003a; Garner et al., 2002; Kim et al., 1998; Kjer and Iversen, 1990; Kobayashi et al., 1986; Ngan et al., 1988; Song et al., 1988; Van Thiel et al., 1970; Woolas et al., 1998) (niveau de preuve 4).

##### Revue de la littérature du NETDC

De juin 1965 à novembre 2001, Garner a recensé l'ensemble des patientes ayant eu une grossesse après la survenue soit d'une môle (complète ou partielle), soit d'une TTG. L'ensemble

des résultats des issues de ces grossesses est résumé dans le tableau 12 ci-après. L'auteur termine par des recommandations pour les praticiens et les patientes (Garner et al., 2003a) :

- après une môle hydatiforme, les patientes doivent être encouragées à utiliser une contraception efficace durant la période de surveillance de l'hCG totale sérique. Cette méthode de contraception doit être adaptée pour les patientes non compliantes ;
- après une TTG, si une grossesse survient avant fin de la surveillance de l'hCG totale sérique, la patiente doit être informée du risque faible mais potentiellement grave de retard au diagnostic de la récurrence tumorale ;
- en cas de poursuite de la grossesse, tout saignement anormal et tout signe systémique doivent donner lieu à une exploration afin d'éliminer une récurrence tumorale.

Tableau 12. Résumé des issues des grossesses ultérieures après môle partielle et complète, TTG et après deux grossesses molaire (d'après Garner et al., 2003a)

	Après une môle partielle (n=251)	Après une môle complète (n=1278)	Après une TTG secondaire (môle invasive) (n=581)	Après 2 grossesses molaire (n=22)
Naissance à terme d'un enfant vivant	189 (75,3%)	877 (68,6%)	393 (67,6%)	20 (57,1%)
Accouchement prématuré d'un enfant vivant	4 (1,6%)	95 (7,4%)	35 (6%)	-
Mort-né	1 (0,4%)	7 (0,5%)	9 (1,2%)	-
Mort fœtale in utéro	-	-	-	1 (2,9%)
Avortement spontané	39 (15,5%)	229 (17,9%)	99 (17%)	3 (8,6%)
Avortement thérapeutique	11 (4,4%)	41 (3,2%)	28 (4,8%)	3 (8,6%)
Grossesse extra uterine	1 (0,4%)	11 (0,9%)	7 (1,2%)	1 (2,9%)

#### — Risque de récurrence

##### Après une grossesse molaire

Après une grossesse molaire, le risque de récurrence se situe entre 0,6% et 2% selon les études (Berkowitz et al., 2000; Federschneider et al., 1980; Garner et al., 2003a; Lorigan et al., 2000; Matalon and Modan, 1972; Matsui et al., 2001; Poen and Djojopranoto, 1965; Rice et al., 1989;

Sebire et al., 2003a). Dans l'étude la plus récente et qui comprend le plus grand nombre de cas (Sebire et al., 2003a) (niveau de preuve 3), le risque de récurrence après un antécédent de grossesse molaire est de 1,8% (52/2929), soit un risque multiplié par 20 par rapport à celui de la population générale (1/1000). Ce risque est identique quelque soit le type de la grossesse molaire précédente : 1,9% (27/1417) après un antécédent de môle complète ; 1,7% (25/1512) après un antécédent de môle partielle (Sebire et al., 2003a).

Lors de la récurrence, le type de môle est le plus souvent identique au cas index. En compilant les données des 2 principales études qui portent sur 86 cas de récurrences (Garner et al., 2002; Sebire et al., 2003a) (niveau de preuve 3), on obtient les résultats suivants :

- lorsque le cas index est une môle complète, 76,6% des récurrences (36/47) sont des môles complètes et 23,4% sont des môles partielles (11/47) ;
- lorsque le cas index est une môle partielle, 69,2% des récurrences (27/39) sont des môles partielles et 23,4% sont des môles complètes (12/39).

#### Après deux grossesses molaire

Le risque de récurrence est nettement plus élevé après 2 grossesses molaire (niveau de preuve 3). Les taux observés sont de 5,7% (2/35) dans l'étude de Lorigan (Lorigan et al., 2000), 11% (3/27) dans l'étude de Sebire (Sebire et al., 2003a), 17% (1/6) dans l'étude de Bagshawe (Bagshawe et al., 1986), 20% (7/22) dans l'étude de Garner (Garner et al., 2002) et 28% (5/18) dans l'étude de Sand (Sand et al., 1984).

#### Après TTG

En 1999, Kohorn a compilé l'expérience de 2 centres (53 patientes à Boston et 230 patientes à Londres) : 25% des patientes qui avaient un antécédent de TTG ont décidé d'interrompre leur grossesse (10/53 et 57/230). Le nombre de grossesses menées à terme avec un nouveau-né en bonne santé était de 191/269 pour les 2 centres, soit un taux de 71% qui correspond au taux retrouvé dans d'une population normale. Le pourcentage de patientes avec une récurrence sous forme de grossesse molaire était respectivement de 3,5% et 1,5%. Le pourcentage de patientes avec une récurrence tumorale était de 2,2% dans le centre de Londres (2 patientes à bas risque et 3 patientes à haut risque) et 2,3% dans le centre de Boston (1 patiente) (Kohorn et al., 1999).

#### — Formes familiales

Certaines récurrences de môles hydatiformes peuvent être des formes familiales. Ces cas sont très rares (Ambani et al., 1980; Kircheisen and Ried, 1994; Seoud et al., 1995) (niveau de preuve 4). Pour les patientes avec des antécédents de 2 môles complètes ou plus, une évaluation génétique



pourrait permettre d'évaluer de façon plus précise le risque de récurrence (Fisher et al., 2000; Helwani et al., 1999; Moglabey et al., 1999; Sensi et al., 2000).

Moglabey a étudié deux familles, en formulant l'hypothèse que les formes familiales de môle sont homozygotes pour un gène muté autosomique récessif (Moglabey et al., 1999). Le gène muté serait situé dans la région 19q13.3-13.4, comme dans l'étude de Sensi (Sensi et al., 2000). L'identification de ces gènes pourrait donner de nouveaux éclaircissements dans les mécanismes embryologiques et moléculaires des patientes présentant une môle sporadique (Moglabey et al., 1999) (niveau de preuve 4).

— Grossesse survenant prématurément au cours de la période de surveillance du taux d'hCG

Le NETDC (New England Trophoblastic Disease Center) a publié une série de 115 patientes (70 patientes avec môle et 45 patientes avec TTG) (Garner et al., 2003a). Les 70 patientes qui ont été traitées pour une môle hydatiforme ont présenté une grossesse avant un délai de 6 mois de suivi de l'hCG totale sérique. Toutes ont finalement normalisé leur taux d'hCG totale. Pour 57 d'entre elles, les issues de grossesse sont connues : 11 patientes ont eu interruption médicale de grossesse (IMG), 10 ont fait une fausse couche, une a présenté une grossesse extra-utérine et 35 ont mené leur grossesse à terme et accouché normalement (35 enfants vivants et normaux soit 61,4%) Il n'y a eu aucun cas de TTG secondaire. Les 45 patientes traitées pour une TTG ont présenté une grossesse dans un délai de 12 mois. L'issue de la grossesse est connue pour 41 d'entre elles : 10 patientes (24,4%) ont eu une IMG, 3 (7,3%) une fausse couche et 1 patiente (2,4%) a développé une grossesse molaire. Trois patientes (7,3%) ont eu un accouchement prématuré et 24 (58,5%) un accouchement normal à terme. Une patiente (2,2%) a développé un choriocarcinome avec métastases pulmonaires, et a accouché à 28 semaines (Garner et al., 2003a) (niveau de preuve 4).

Des issues similaires de grossesses ont été publiées par l'équipe du Charing Cross Hospital à propos du suivi de 43 patientes présentant une TTG et qui avaient présenté une grossesse avant la fin de leur surveillance d'hCG totale sérique (niveau de preuve 4) : 22 patientes (75,9%) ont mené une grossesse à terme avec naissance d'un enfant vivant, 10 ont demandé une IMG, 3 (10,3%) ont accouché prématurément, 3 ont fait une fausse couche, et une patiente (3,5%) a développé une seconde môle. Les auteurs concluent que la majorité des patientes ont une issue favorable sous condition d'un suivi renforcé.

#### IV.2.2. Fertilité après maladie trophoblastique

Les taux d'infertilité secondaire après une TTG traitée par chimiothérapie se situent entre 3,2% et 4,4% selon les études (Adewole et al., 1986; Kjer and Iversen, 1990; Van Thiel et al., 1970).

##### **Point-clés**

Une TTG peut exceptionnellement récidiver au cours d'une grossesse normale ultérieure. Ce risque est prépondérant dans les 12 à 18 mois suivant la négativation du taux d'hCG totale sérique (niveau de preuve 4).

La contraception orale permet de limiter les risques d'une nouvelle grossesse durant la période de surveillance de l'hCG. D'une part une réascension du taux de l'hCG totale sérique interférerait avec la surveillance post-thérapeutique, d'autre part il existe un risque de tératogénicité pendant toute la durée de la chimiothérapie.

##### **Recommandations**

Après une MH, une nouvelle grossesse est habituellement envisageable :

- après 6 mois de dosages négatifs d'hCG totale sérique en cas de MHP,
- après 12 mois de dosages négatifs d'hCG totale sérique en cas de MHC,
- après 6 mois pour les MHC lorsque les dosages d'hCG totale sérique se négativent en 8 semaines ou moins (accord professionnel).

Après une TTG, une grossesse est habituellement envisageable :

- après 12 mois de dosages négatifs d'hCG totale sérique, en cas de TTG à bas risque,
- après 18 mois de dosages négatifs d'hCG totale sérique, en cas de TTG à haut risque (accord professionnel).

Si une grossesse survient avant cette période, le diagnostic de récurrence de la TTG peut être gêné par la survenue de cette grossesse. Il est recommandé d'explorer tout saignement anormal ou signe systémique lors de cette grossesse pour éliminer une récurrence de la TTG (accord professionnel).

### **Recommandations (suite)**

Lors d'une grossesse ultérieure après môle ou tumeur, il est recommandé d'effectuer (accord professionnel) :

- une échographie endovaginale vers 8 semaines d'aménorrhées,
- un examen histologique du placenta après l'accouchement,
- un dosage d'hCG totale sérique 3 mois après la fin de la grossesse quelle qu'en soit l'issue

Il est recommandé d'informer la patiente et son médecin traitant de cette surveillance à effectuer (accord professionnel).

Si une grossesse survient avant le délai recommandé, il n'y a pas de justification à une interruption médicale de grossesse (accord professionnel).

## V. CAS PARTICULIERS

### V.1. Les grossesses multiples

Le diagnostic et la prise en charge d'une grossesse multiple associant un ou des embryons apparemment normaux à une grossesse molaire sont difficiles car cette association est rare et ces formes de présentations sont variées.

Deux mécanismes différents de grossesses gémellaires ont été décrits associés à une môle hydatiforme par Vassilakos *et al.* en 1977 : môle complète coexistant avec un fœtus viable ou môle partielle avec fœtus non viable (Vaisbuch *et al.*, 2005) :

- une môle complète (46 chromosomes tous d'origine paternelle) coexistant avec un fœtus normal (46 chromosomes dont 23 d'origine paternelle et 23 d'origine maternelle).
- une môle partielle associée à un fœtus anormal à caryotype triploïde (les 2 ont 69 chromosomes d'origine paternelle et maternelle). Le fœtus est non viable et la grossesse souvent arrêtée au cours du premier trimestre (Jauniaux and Nicolaides, 1997).

Longtemps considérée comme impossible, la grossesse monozygote avec foetus normal et placenta mosaïque a été décrite en 2002 (Makrydimas *et al.*, 2002).

#### V.1.1. Fréquence

L'incidence de l'association d'une môle et d'un fœtus normal au cours d'une grossesse dizygote est estimée à 1 pour 22 000 à 100 000 grossesses (Sebire *et al.*, 2002b; Steller *et al.*, 1994a). De façon anecdotique, quelques cas de grossesses multiples après procréation médicalement assistée (PMA) associant des embryons normaux et une môle ont été publiés (Shozu *et al.*, 1998). Si plusieurs publications ont rapporté des grossesses dizygotes (Altaras *et al.*, 1992; Fisher *et al.*, 1982; Fishman *et al.*, 1998; Hsu *et al.*, 1993; Hurteau *et al.*, 1997; Matsui *et al.*, 2000a; Miller *et al.*, 1993; Steller *et al.*, 1994b), seules quelques équipes ont publié des séries permettant de dégager des informations particulières relatives à cette grossesse (Hancock *et al.*, 1998; Matsui *et al.*, 2000a; Sebire *et al.*, 2002b; Steller *et al.*, 1994b) (niveau de preuve 4).

### V.1.2. Présentation clinique et diagnostic

Le diagnostic de grossesse molaire est évoqué devant une môle complète typique associée à une grossesse gémellaire avec une augmentation rapide du volume utérin et une élévation anormale de l'hCG. Ce diagnostic est habituellement fait autour de 15 à 20 SA, à un âge plus tardif que pour la môle complète (Jauniaux, 1998). Une complication peut conduire au diagnostic. Il peut s'agir d'une hémorragie ou parfois mais plus tardivement, d'une prééclampsie (Steller et al., 1994a; Vaisbuch et al., 2005).

L'échographie montre alors une image de placenta évoquant une môle et un fœtus apparemment normal. Un tel aspect échographique peut correspondre à :

1. une môle partielle avec un fœtus triploïde,
2. une grossesse molaire coexistant avec un fœtus normal au cours d'une grossesse dizygote,
3. des modifications morphologiques d'un placenta non molaire d'un fœtus normal au cours d'une grossesse monozygote,
4. un œuf clair avec des modifications morphologiques placentaires au sein d'une grossesse multiple.

Concernant les rares cas publiés au premier trimestre et par des échographistes chevronnés, le placenta molaire est bien distinct de celui du fœtus normal (Jauniaux, 1998) avec les mêmes images typiques observées que pour les grossesses molaires uniques. Bien que le placenta molaire puisse partiellement recouvrir le placenta normal, ce dernier présente un œdème généralisé du tissu villositaire avec de grandes zones hémorragiques qui peuvent être facilement identifiées en échographie. Ces caractéristiques sont associées à une faible résistance à l'écoulement sanguin (faible résistance et indice de pulsatilité). Le doppler des artères utérines peut alors être différent à droite et à gauche, les vitesses étant plus élevées du côté de la môle et les résistances plus basses (Jauniaux, 1998).

En 1998, L'équipe du du Charing Cross Hospital souligne les difficultés de l'échographie et incite à la prudence lors d'une suspicion diagnostique : 126 patientes avaient été considérées comme présentant une môle associée à un fœtus normal. Après examen histologique du placenta, seules 73 ont été confirmées (Foskett et al., 1998) (niveau de preuve 4).

En 2002, Sebire publie une série de 77 grossesses gémellaires comportant une môle complète avec fœtus normal (niveau de preuve 4) (Sebire, N.J. et al., 2002b). En raison de l'incertitude de l'évolution de la grossesse, 24 patientes avec confirmation du diagnostic histologique de la môle ont demandé une interruption médicale de la grossesse. Parmi les 53 qui ont poursuivi leur

grossesse, 2 ont eu une interruption thérapeutique pour prééclampsie sévère et 23 un avortement spontané (Sebire, N.J. et al., 2002b).

Matsui publie une étude rétrospective sur 72 patientes qui présentaient un aspect échographique évocateur d'une grossesse gémellaire associant une môle hydatiforme à un fœtus viable (niveau de preuve 4). Le diagnostic a été confirmé après l'accouchement par l'examen anatomopathologique du placenta. Dans 18 cas de môles confirmées (18/72), l'étude cytogénétique a permis de retrouver l'origine androgénique (môle complète). Pour ces patientes, le risque d'évoluer vers une TTG secondaire est plus élevée que pour une grossesse molaire unique (respectivement 50% *versus* 12,5%) (Matsui et al., 2000a).

Si l'état de la patiente le permet (pas d'hémorragies graves, absence de prééclampsie, pas d'hyperthyroïdie), l'amniocentèse et la biopsie placentaire permettront de distinguer la môle du fœtus normal pour éliminer les triploïdies et les mosaïques (Shozu et al., 1998).

### V.1.3. Suivi de la grossesse

Les séries publiées montrent un taux de nouveaux nés vivants qui varie de 20 à 40% (cf. tableau 13). L'expérience du Charing Cross Hospital, portant sur 77 cas de grossesses gémellaires associant une môle complète et un fœtus normal, souligne la fréquence des complications fœtales et maternelles lorsque la décision est prise de poursuivre la grossesse. Cinquante trois patientes ont décidé de poursuivre la grossesse. Vingt cinq grossesses se sont terminées avant 24 SA : 2 IMG ont dû être réalisées en raison de la survenue d'une prééclampsie et 23 grossesses (43%, 95%IC [31-60]) se sont interrompues spontanément. Les 28 grossesses qui se sont prolongées au-delà de 24 SA ont abouti à la naissance d'un enfant vivant en bonne santé pour 20 d'entre elles (38%, IC95% [25-52]), alors que 8 ont présenté une mort fœtale : 1 mort néonatale et 7 morts foetales *in utero* (Sebire et al., 2002b).

Pour l'accouchement, aucun consensus ne se dégage de la littérature : certains auteurs conseillent la césarienne (Steller et al., 1994b), alors que d'autres autorisent la voie basse, avec évacuation de l'utérus par aspiration après la naissance de l'enfant vivant (Hancock et al., 1998; Sebire et al., 2002b).

Tableau 13. Nombre d'enfants vivants à travers les séries les plus importantes (1994-2002)

Références	Nombre de grossesses	Nombre de grossesse poursuivie	Enfants vivants
Steller 1994 (Steller et al., 1994a)	22	-	5
Hancock 1998 (Hancock et al., 1998)	17	11	7
Fishman 1998 (Fishman et al., 1998)	7	7	2
Sebire 2002 (Sebire et al., 2002b)	77	53	20

#### V.1.4. Evolution après la grossesse

Le risque de TTG secondaire peut atteindre jusqu'à 50% que la grossesse ait été interrompue ou menée jusqu'à terme (cf. tableau 14). Il semble que cette évolution en TTG soit plus fréquente après après une grossesse multiple qu'après une grossesse molaire unique, sans que l'on sache si cela est dû à une agressivité plus importante de la tumeur ou à un retard du diagnostic (Matsui et al., 2000a; Steller et al., 1994a).

En 2000, Matsui observait un risque global de survenue d'une TTG de 30,6% sur une série de 72 patientes (Matsui et al., 2000a). Ce risque était de de 50% chez les 18 patientes qui avaient une confirmation du diagnostic de môle par la cytogénétique. L'incidence des complications maternelles est beaucoup plus élevée chez ces dernières par rapport à une môle complète unique (50% *versus* 12,5%). Le risque de développer une TTG secondaire ne semble pas être lié à l'âge de l'interruption de la grossesse qu'elle soit demandée par la patiente ou imposée par les circonstances (Matsui et al., 2000a). Toujours dans ce sous-groupe de 18 patientes (môle confirmée par la cytogénétique), le taux de complications maternelles sévères (prééclampsie, mort foetale *in utero*, hémorragies sévères) est plus élevé chez les patientes qui ont une TTG (7/9 patientes) par rapport à celles sans TTG (1/9 patientes) ( $p < 0,05$ ) (Matsui et al., 2000a) (niveau de preuve 4).

L'hypothèse de l'agressivité particulière de ces tumeurs avait été retenue dès 1994 dans l'une des premières séries où 12 patientes sur 22 (55%) avaient dû être traitées par chimiothérapie, dont 8 par polychimiothérapie (Steller et al., 1994a, b) (niveau de preuve 4). La plus grande série anglaise (77 patientes) vient renforcer cette hypothèse d'augmentation particulièrement importante du risque de TTG après grossesse molaire gémellaire mais moins importante toutefois

que celle évoquée précédemment, puisque 15 sur 77 (19%, 95%CI 11-30), ont reçu une chimiothérapie : 4 patientes ont reçu une polychimiothérapie et 11 une monochimiothérapie (Sebire et al., 2002b) (niveau de preuve 4).

Tableau 14. Evolution vers la TTG secondaire ou métastatique à travers les séries les plus importantes.

Références	Nombre de grossesses	TTG secondaire (%)
Steller 1994 (Hancock et al., 1998; Steller et al., 1994a)	22	12 (55%)
Hancock 1998 (Hancock et al., 1998)	17	2 (13%)
Fishman 1998 (Fishman et al., 1998; Hancock et al., 1998)	7	4 (57%)
Matsui 2000 (Matsui et al., 2000a)	72 dont 18*	22 (31%) 9 (50%)
Sebire 2002 (Sebire et al., 2002b)	77	15 (20%)

\* confirmées par cytogénétique

### Points clés

Le diagnostic doit être confirmé pour discuter avec la patiente de la conduite à tenir : poursuite de la grossesse ou interruption en fonction de l'apparition ou non de complications.

La plus grande série anglaise vient renforcer l'hypothèse d'une augmentation particulièrement importante du risque de TTG après grossesse molaire gémellaire (niveau de preuve 4).

Il n'y a pas de facteur de risque identifié de développement d'une TTG secondaire (niveau de preuve 4).

La littérature ne permet pas de dégager une conduite à tenir pour l'accouchement.

### Recommandations

En cas de grossesse gémellaire associant un fœtus vivant et une grossesse molaire, la grossesse peut être poursuivie jusqu'à terme si la patiente le souhaite après avoir été informée des risques et des complications les plus fréquemment rapportées : hémorragies, fausse couche tardive, mort fœtale *in utero*, et pré-éclampsie (grade C).

Néanmoins, si la patiente en fait la demande, l'interruption médicale de grossesse peut être envisagée (IMG) (grade C).

Le risque plus élevé de TTG secondaire justifie une surveillance par dosage quantitatif d'hCG totale sérique après l'issue de la grossesse, comme pour une MH (grade C).



## V.2. Les tumeurs trophoblastiques du site d'implantation (TTSI)

Les TTSI correspondent à une maladie beaucoup plus rare que la môle invasive ou le choriocarcinome (Chang et al., 1999; Feltmate et al., 2001; Gillespie et al., 2000; Papadopoulos et al., 2002). Sa reconnaissance en pathologie est récente. Ces tumeurs étaient dénommée initialement "Intermédiaire Trophoblast" (Kurman et al., 1984b). Elles représentent moins de 0,25% des cas de maladie trophoblastique gestationnelle (Hancock, 2006). La littérature internationale, permet de retrouver à ce jour un peu plus de 100 cas décrits. Les deux plus grosses séries sont celles de Chang *et al.* et Papadopoulos *et al.*, publiées respectivement en 1999 et 2002 sur 88 et 34 patientes. Le niveau de preuve des données publiées n'excède pas le niveau de preuve 4.

La tumeur du site succède habituellement à une grossesse de sexe féminin (dans 90% des cas) (Hui et al., 2004). En 2002, Monclair a publié un cas de transmission materno-foetale de TTSI (Monclair et al., 2002).

### V.2.1. Diagnostic clinique

#### — L'âge des patientes

L'âge au moment du diagnostic de la maladie est variable, de 19 à 60 ans (Feltmate et al., 2001). La médiane est de 33 ans (IC95% [25-41]) (Papadopoulos et al., 2002) avec quelques cas observés après la ménopause (McLellan et al., 1991).

#### — Les signes cliniques

La symptomatologie principale est représentée par des métrorragies dans 79% des cas (Papadopoulos et al., 2002). La TTSI survient le plus souvent dans les suites d'une grossesse menée à terme (53% des cas) ou plus rarement d'une fausse couche (15%) voire d'une môle complète (21%) (Papadopoulos et al., 2002). Moore-Maxwell observe des chiffres similaires (Moore-Maxwell and Robboy, 2004). L'intervalle entre la dernière grossesse et le diagnostic est en moyenne de 3,4 ans (IC95% [1,9-4,9]) (Papadopoulos et al., 2002). Des délais de plus de 15 ans ont cependant été observés dans la littérature (Chang et al., 1999).

#### — L'examen clinique

L'examen clinique permet de retrouver un volume utérin augmenté avec une origine endo-utérine des saignements (Feltmate et al., 2001). Des tableaux cliniques inhabituels ont été décrits : perforation utérine spontanée (Hopkins et al., 1985), virilisation (Nagelberg and Rosen,

1985), amaigrissement, anorexie, syndrome paranéoplasique (de type syndrome néphrotique ou prééclamptique) (Fox, 1985; Fukunaga and Ushigome, 1993b; Young et al., 1985), coagulation intravasculaire disséminée (Brewer et al., 1992).

Des TTSI de localisation tubaire et même ovarienne ont été rapportées (Al-Hussaini et al., 2002; Baergen et al., 2003; Su et al., 1999). Ces tumeurs surviendraient dans les suites d'une grossesse extra-utérine (Baergen et al., 2003).

## V.2.2. Diagnostic paraclinique

### — L'hCG

L'hCG est habituellement légèrement augmentée (10 à 5000 mUI/ml) (Ajithkumar et al., 2003; Feltmate et al., 2001; Papadopoulos et al., 2002). Le taux est très inférieur à celui observé lors d'une môle (Khanlian et al., 2003). Quelques très rares cas ont été décrits avec un taux d'hCG négatif (How et al., 1995). En cas de lésion métastatique, l'hCG est habituellement plus élevée (> à 500 mUI/ml) (Feltmate et al., 2001).

### — L'échographie endovaginale

La description de la tumeur n'est faite qu'à partir d'un ou deux cas cliniques rapportés dans chaque publication (Abulafia et al., 1994 ; Condous et al., 2003 ; Bettencourt et al., 1997; Ichikawa et al., 2003 ; Sumi et al., 1999). L'échographie endovaginale permet aussi d'éliminer une grossesse intra-utérine ou extra-utérine. La tumeur se présente habituellement comme une image échogénique avec des zones hypo-échogènes mal individualisées dans l'endomètre ou le myomètre (Abulafia et al., 1994 ; Condous et al., 2003).

La réalisation d'un doppler associé à l'échographie permet de confirmer que la tumeur est habituellement très vascularisée et ce de façon anarchique (Bettencourt et al., 1997; Ichikawa et al., 2003 ; Sumi et al., 1999).

En 1999, Sumi publiait le cas d'une patiente de 39 ans présentant des métrorragies avec un taux d'hCG élevé (97 mUI/ml), sans tumeur décelée à l'échographie endovaginale mais avec une IRM révélant une petite tumeur myométriale solide, sans kystes et peu vascularisée (Sumi et al., 1999).

### — L'IRM

L'IRM retrouve des images similaires à celles observées avec l'échographie : lésion hypervascularisée, hétérogène, mal limitée et siégeant dans la cavité ou dans la paroi utérine

(Abulafia et al., 1994; Brandt and Coakley, 1998; Sumi et al., 1999). Elle permet d'évaluer l'extension locale de la TTSI avant la décision chirurgicale (Sumi et al., 1999).

— L'hystérocopie

L'hystérocopie permet de découvrir une masse hypervascularisée, saignant au contact et d'aspect souvent nécrotique (Buenerd et al., 2003). Dans le cas de tumeur nécrotique friable, le risque de perforation est plus grand dès la mise en place de l'hystéroscope.

— Le curetage

Le curetage permet habituellement de faire le diagnostic en association avec les examens précédemment décrits (Feltmate et al., 2002).

### V.2.3. Bilan d'extension

La revue de la littérature fait apparaître que le bilan d'extension n'est envisagé qu'au cas par cas. Une grande étude identifiée est celle du NETDC (New England Trophoblastic Disease Center) avec 13 cas publiés entre 1982 et 1999 (Feltmate et al., 2001). Le bilan réalisé de façon systématique pour chaque patiente comportait une radiographie pulmonaire, un scanner et une échographie abdominopelviens (à la recherche de métastases hépatiques, rénales, spléniques, ovariennes ou ganglionnaires), un scanner cérébral, une étude de la fonction hépatique et un dosage initial de l'hCG totale sérique. Une IRM pelvienne était réalisée afin de déterminer l'extension de l'envahissement utérin. Les saignements vaginaux étaient présents chez 8 patientes (8/13) de la série de Feltmate (61,5%) et chez 27 patientes (23/34) dans la série de Papadopoulos (79%) (Feltmate et al., 2001; Papadopoulos et al., 2002). A propos d'un cas, Vuong insiste sur la nécessité d'un examen gynécologique minutieux afin d'identifier d'éventuelles métastases vaginales et/ou pelviennes (Vuong et al., 1998).

En 2003, Ajithkumar a fait une revue de la littérature et a confirmé le rôle de l'IRM pelvienne dans le bilan local de l'extension de la TTSI (Ajithkumar et al., 2003).

L'examen TEP n'a pas été évalué dans les TTSI placentaires mais il pourrait être intéressant pour identifier d'éventuelles métastases.

— Stade

La plupart des auteurs recommandent d'utiliser la classification anatomique de la FIGO, utilisée pour les tumeurs gestationnelles, mais pas la classification pronostique (score) (Chang et al., 1999; Feltmate et al., 2002; FIGO, 2002).

— Pronostic

L'évolutivité des TTSI placentaire est imprévisible (Binelli et al., 1998; Remadi et al., 1997).

Les facteurs de mauvais pronostic identifiés sont les suivants :

- facteurs anatomopathologiques : volume tumoral , importante cellularité, nécrose étendue, taux élevé de mitoses (supérieur à 5 mitoses x 10 par champ à fort grossissement), prédominance des cellules à cytoplasme clair, franchissement de la séreuse utérine (Feltmate et al., 2001; How et al., 1995; Remadi et al., 1997), délai important entre l'apparition de la lésion et la dernière grossesse.
- présence de métastases (Chang et al., 1999) ;

Plus le diagnostic est tardif, plus la lésion est grave et possiblement métastatique (Chang et al., 1999; Papadopoulos et al., 2002),

Le taux d'hCG peut bien être indicateur de métastases, mais n'est en lui-même pas un facteur pronostique des tumeurs du site (Chang et al., 1999; Feltmate et al., 2001; Fukunaga and Ushigome, 1993b). Les métastases sont observées dans 25% des cas (Feltmate et al., 2001; Janni et al., 1999; Papadopoulos et al., 2002) et surviennent surtout lorsque l'index mitotique est élevé (Feltmate et al., 2002; Fukunaga and Ushigome, 1993b; How et al., 1995). Il existe souvent une discordance entre l'index mitotique de la tumeur et celui des métastases (Fukunaga and Ushigome, 1993b). La survie est supérieure à 90% dans les stades FIGO I et II (Chang et al., 1999; Feltmate et al., 2002; How et al., 1995). Elle n'est par contre que de 30 à 40% dans les stades III et IV (Chang et al., 1999; Feltmate et al., 2002; How et al., 1995; Papadopoulos et al., 2002).

#### V.2.4. Traitement chirurgical

— L'hystérectomie

Le traitement chirurgical repose habituellement sur une hystérectomie totale interannexielle (Dessau et al., 1990; Feltmate et al., 2001). La voie d'abord de l'hystérectomie est sujette à discussion, mais les auteurs des publications recommandent souvent une voie laparotomique ou laparoscopique pour réaliser une exploration abdominale et pelvienne complète (Newlands et al., 1998a; Papadopoulos et al., 2002). Sur les 135 patientes étudiées dans 3 séries différentes (Chang et al., 1999; Feltmate et al., 2001; Papadopoulos et al., 2002) 118 d'entre elles (87,4%) ont eu une hystérectomie. Il s'agissait dans la quasi-totalité des cas d'un traitement chirurgical initial unique. Ces auteurs concluent que l'hystérectomie est le traitement de base des lésions

et s'intègre dans la prise en charge initiale des TTSI placentaire (Binelli et al., 1998; Dainty et al., 2003; Feltmate et al., 2001; FIGO, 2002; Gillespie et al., 2000; Pisal et al., 2002; SGOC et al., 2002)

En 2002, Papadopoulos a observé deux tiers de guérison après chirurgie seule en l'absence de métastase (Papadopoulos et al., 2002). Ce résultat est en accord avec ceux de Chang, Feltmate et Gillespie publiées précédemment (Chang et al., 1999; Feltmate et al., 2001; Gillespie et al., 2000).

Il n'existe pas d'argument en faveur d'une annexectomie de principe, ceci d'autant plus que l'âge moyen des patientes est peu élevé. L'intérêt d'une lymphadénectomie pelvienne est discutable en raison de la faible incidence des métastases ganglionnaires (Feltmate et al., 2001).

#### — L'exérèse de la tumeur avec conservation utérine

Deux cas de traitement conservateur sous la forme d'une résection utérine partielle par laparotomie ont été rapportées en 1996 et 2002 (Leiserowitz and Webb, 1996; Tsuji et al., 2002). Ce geste opératoire a comporté une résection de l'ensemble du mur myométrial incluant la tumeur. Les auteurs précisent que ce type de traitement doit être réservé aux patientes souhaitant ardemment une nouvelle grossesse et à condition que la tumeur soit localisée, de petite taille, et de stade FIGO I ou II. Aucune grossesse n'a été décrite après ce type de traitement.

#### — Chirurgie des métastases

Les TTSI placentaires sont peu chimiosensibles et habituellement résistantes au MTX et à l'actinomycine D (Aoki et al., 1999; Dainty et al., 2003; Dessau et al., 1990; Samlowski et al., 1985). Feltmate et Ajithkumar s'accordent à donner la priorité à la chirurgie même en cas de métastases (Ajithkumar et al., 2003; Feltmate et al., 2001). Ce type de traitement est particulièrement recommandé en cas de métastases vaginales et/ou de métastase viscérale unique (Janni et al., 1999). De même, par analogie avec le choriocarcinome, le traitement chirurgical des métastases est envisageable en cas de lésion réfractaire à la chimiothérapie et accessible à la chirurgie (Carlson et al., 2002).

### V.2.5. Traitement par chimiothérapie

#### — Hystérectomie avec chimiothérapie adjuvante

Papadopoulos a publié 34 cas de TTSI sur une période de 25 ans (1975-2001) (Papadopoulos et al., 2002) (niveau de preuve 4). Au moment du diagnostic, la maladie était localisée à l'utérus

pour 15 patientes (44%), avec envahissement pelvien pour 8 d'entre elles (24%) et métastases pulmonaires pour 10 d'entre elles (29%). Sept patientes (21%) sont décédées avant le début du traitement : toutes présentaient des métastases pulmonaires avec un délai de plus de 4 ans depuis leur dernière grossesse. Le traitement a consisté en une chirurgie seule pour 10 patientes (37%) [8 hystérectomies, 2 aspiration-curetage]. Quatre patientes ont eu une chirurgie suivie d'une chimiothérapie adjuvante. La séquence hystérectomie avec chimiothérapie a été effectuée pour 14 patientes (chimiothérapie néoadjuvante pour 10 patientes, chimiothérapie postchirurgicale pour 4). Le protocole de chimiothérapie utilisé était soit l'EMA-CO soit l'EP/EMA. Les auteurs concluent que les patientes qui n'ont pas d'extension extrapelvienne de leur maladie et qui sont à moins de 4 ans de leur dernière grossesse ont une survie de 100%. La chirurgie seule a été curative pour 2/3 des patientes ayant une maladie limitée à l'utérus (Papadopoulos et al., 2002).

Chang a publié une série de 88 patientes entre 1976 et 1998. Cinquante-huit d'entre elles étaient en stade FIGO I et 4 en stade FIGO II. Le pronostic des patientes en stade FIGO I et II après hystérectomie est de 93,5% *versus* 33,3% pour les patientes en stade FIGO III et IV ( $p < 0.0001$ ) (Chang et al., 1999). L'auteur conclut que le facteur pronostic le plus important est le stade FIGO.

L'intervalle entre l'hystérectomie et la chimiothérapie semble important. La série de Felmate montre un bénéfice de la chimiothérapie adjuvante à condition que celle-ci soit initiée rapidement après la chirurgie. Sur 8 cas de tumeurs, Felmate n'a observé qu'une seule récurrence sur 4 patientes qui ont eu la chimiothérapie dans la semaine suivant la chirurgie, *versus* 4 récurrences sur 4 patientes traitées par chimiothérapie après une semaine postopératoire (Felmate et al., 2001).

#### — Hystérectomie après chimiothérapie première

Certains auteurs ont utilisé la chimiothérapie en néoadjuvant en cas de lésion volumineuse et/ou métastatique en vue de favoriser le geste chirurgical (Chang et al., 1999; Janni et al., 1999).

Sur 6 patientes dont le stade n'est pas précisé, 1 décès est survenu (17%) dans la série de Papadopoulos (Papadopoulos et al., 2002). Dans la revue de Chang sur 17 patientes (16 patientes avec une tumeur de stade FIGO I et 1 patiente avec une tumeur de stade II), aucun décès n'est survenu. En revanche, la moitié des patientes avec une tumeur de stade III (2/4) et toutes les patientes présentant une tumeur de stade IV (4/4) sont décédées (Chang et al., 1999).

Pour les patientes avec une tumeur non réséquable initialement, la chimiothérapie néoadjuvante a montré un taux élevé de réponse mais avec peu de réponse complète (Chang et al., 1999).

— Traitement des métastases

Les métastases vaginales et pulmonaires sont les plus fréquentes mais des métastases ont été également décrites dans les ganglions, le foie, les reins, l'estomac, la rate, et la peau. Ce type tumoral est caractérisé par une chimiorésistance (Aoki et al., 1999; Dainty et al., 2003; Dessau et al., 1990; Samlowski et al., 1985). Cependant, les taux de réponse des tumeurs métastatiques observés avec la chimiothérapie sont de l'ordre de 25%, (Feltmate et al., 2001; King et al., 1992; Omura, 2000; Randall et al., 2000). Etant donnée cette chimiosensibilité variable et le mauvais pronostic de la maladie métastatique, certains auteurs ont proposé une chirurgie de réduction des métastases (métastases vaginales réséquées à 2 reprises) associée à une polychimiothérapie (type EMA-CO). Janni a retrouvé dans la littérature internationale moins de 10 patientes traitées par cette association (Janni et al., 1999). Cet auteur conclut que la maladie métastatique nécessite une polychimiothérapie et que l'exérèse des métastases est parfois justifiée pour obtenir une rémission (Janni et al., 1999).

Des réponses complètes prolongées ont été observées dans l'étude de Feltmate. Le temps moyen de surveillance a été de 56,2 mois avec évaluation de la réponse par les taux d'hCG sériques et l'IRM (Feltmate et al., 2001). Dans l'étude de Gillespie, 7 patientes ont été suivies durant 5 ans dont 2 avec métastases initiales pulmonaires, sans récurrence de leur maladie à 5 ans (Gillespie et al., 2000). Janni rapporte un cas de longue rémission (supérieure à un an) avec métastases vaginales, pulmonaires et envahissement médullaire. La rémission a été confirmée par le scanner thoracique et la biopsie médullaire (Janni et al., 1999). D'autres cas uniques de rémission complètes ont été publiés dans la littérature (King et al., 1992; Randall et al., 2000; Swisher and Drescher, 1998;).

Le protocole de chimiothérapie habituellement proposé est l'EMA-CO (Dainty et al., 2003; Feltmate et al., 2001; SGO et al., 2002; Swisher and Drescher, 1998) avec utilisation de facteurs de croissance dans l'étude de Twiggs (Twiggs et al., 1998). D'autres protocoles ont montré une efficacité comparable comme l'EMA-EP (Feltmate et al., 2001; Newlands et al., 2000; Omura, 2000), le BEP (bléomycine, étoposide, cisplatine), le VIP (étoposide, ifosfamide, cisplatine), et l'ICE (ifosfamide, carboplatine, étoposide) (Lurain, 2002b).

Les résultats publiés pour les protocoles EMA-CO et EMA-EP sont les suivants :

- EMA-CO (Swisher and Drescher, 1998) : sur 7 cas de TTSI métastasée au poumon (nodules multiples) et au vagin (3 nodules de 2cm) avec un taux d'hCG à 18 UI/L , Swisher a montré une normalisation de l'hCG après un cycle, une réduction de la taille des nodules vaginaux après deux cycles, et la disparition des métastases vaginales après 4 cycles. A la radiographie pulmonaire, il persistait de minuscules images après 8 cycles de chimiothérapie EMA-CO d'où la décision de poursuivre jusqu'à 10 cycles (radiographie pulmonaire normale). Une hystérectomie abdominale avec conservation ovarienne a complété le traitement initial. La patiente est restée en rémission complète 6 ans après ce traitement. L'auteur poursuivait par une revue de la littérature concernant les autres cas de TTSI métastatiques traités par EMA-CO. Le nombre de cas, y compris celui qu'il publiait, était de 7. Le taux de réponse globale a été de 71% dont 28% de réponse complètes.
- EMA-EP (Newlands et al., 2000) : Newlands a publié 8 cas dont 3 cas avec un intervalle de moins de 2 ans par rapport à la dernière grossesse (groupe 1) et 5 cas avec un intervalle de plus de 2 ans (groupe 2). Quatre des 8 patientes (50%) étaient en rémission prolongée (jusqu'à 12,5 ans). Si l'on considère les 2 sous-groupes, 100 % (3/3) des patientes du groupe 1 étaient en rémission complète versus 20% du groupe 2 (1/ 5).

Le texte des recommandations américaines mentionne que les femmes ayant des métastases au moment du diagnostic ne peuvent être guéries par chirurgie seule et recommandent le traitement par polychimiothérapie (Gillespie et Hancock., 2009).

Le traitement des rechutes n'est pas codifié, il est souvent palliatif et différentes thérapeutiques peuvent donc être proposées : chimiothérapie, chirurgie, radiothérapie (Feltmate et al., 2001).

#### V.2.6. Surveillance

La surveillance a pour but de détecter les rechutes qui surviennent dans 15 à 20% des cas (Feltmate et al., 2001; Newlands et al., 1998a; Papadopoulos et al., 2002). Le délai de survenue des rechutes est habituellement de 1 à 5 ans après le traitement initial de la tumeur (Feltmate et al., 2002), mais des rechutes très tardives ont été décrites (How et al., 1995; Swisher and Drescher, 1998).

Le dosage sérique de l'hCG est l'élément fondamental de la surveillance. La plupart des auteurs recommandent un dosage hebdomadaire jusqu'à normalisation puis un dosage mensuel pendant



un an (Arato et al., 2000; Newlands et al., 1998a; Papadopoulos et al., 2002; Rinne et al., 1999). Le rythme de la surveillance ultérieure est moins défini. Un dosage d'hCG tous les 3 à 4 mois pendant 5 ans semble une attitude adoptée (Feltmate et al., 2002).

### **Point-clé**

La rareté des tumeurs trophoblastiques du site d'implantation, dont l'évolutivité est imprévisible, doit amener à essayer de colliger le maximum de cas dans le cadre de registres afin d'optimiser la prise en charge. Lors du XIII congrès mondial sur la MTG qui s'est déroulé Hong Kong en octobre 2006, Hancock a proposé de référencer dans une base de données internationale avec des données anonymes cette maladie rare. Ce travail aurait pour but d'optimiser la prise en charge diagnostique et thérapeutique. Ce n'est qu'en regroupant un nombre maximum de cas, que pourront être réalisés des essais comparatifs permettant de progresser dans la prise en charge de ce type de tumeur.

La classification pronostique (score) de la FIGO 2000 n'est pas applicable aux TTSI qui sont des tumeurs très rares.

L'hystérectomie est le traitement de base des lésions et s'intègre dans la prise en charge initiale des TTSI placentaires (niveau de preuve 4).

L'examen gynécologique doit être minutieux afin d'identifier d'éventuelles métastases vaginales et/ou pelviennes (niveau de preuve 4).

Un scanner thoracique abdominal et pelvien permet d'identifier d'éventuelles métastases pulmonaires, hépatiques, rénales, spléniques, ovariennes ou ganglionnaires (niveau de preuve 4).

Les patientes d'emblée métastatiques au moment du diagnostic ne peuvent être guéries par chirurgie seule et le traitement par polychimiothérapie est nécessaire (niveau de preuve 4).

La chimiothérapie des TTSI n'est pas standardisée. Les associations de type EMA-CO ou EMA-EP ont été les plus utilisées (niveau de preuve 4). Le traitement des rechutes n'est pas codifié.

### **Recommandations**

La classification pronostique (score) de la FIGO 2000 ne doit pas être utilisée pour les TTSI qui sont des tumeurs très rares (accord professionnel).

L'hystérectomie totale est le traitement de base des TTSI. Elle permet l'exérèse de la tumeur (grade C).

L'extension extrapelvienne de la tumeur justifie d'associer à l'hystérectomie d'autres gestes pelviens permettant le contrôle local (grade C).

### Recommandations (suite)

La chirurgie conservatrice ne se conçoit qu'en cas de désir de grossesse et qu'après une évolution favorable de la tumeur (clinique, biologique et radiologique) (accord professionnel).

En l'absence de résidu tumoral pelvien et/ou de métastases, une chimiothérapie complémentaire n'est pas recommandée (accord professionnel).

En cas de métastases et en raison de la chimiorésistance fréquente de ce type de tumeur, la priorité reste à l'hystérectomie complétée par une chimiothérapie (grade C). Une chirurgie d'exérèse peut être discutée en cas de métastases réfractaires avérées (accord professionnel)

La chimiothérapie des TTST n'est pas standardisée. Les associations de type EMA-CO ou EMA-EP peuvent être utilisées (accord professionnel).

## VI. INFORMATIONS DE LA PATIENTE

Le diagnostic confirmé, la discussion, entre la patiente et le médecin est essentielle.

Le diagnostic devra être annoncé à la patiente conformément aux préconisations du dispositif d'annonce<sup>1</sup> et lui apporter les informations nécessaires afin qu'elle participe activement à sa prise en charge.

Pour le cas particulier des grossesses gemellaires, les recommandations du Congrès de l'ISSTD de 1998 sur "Trophoblast Disease Update" (Hancock et al., 1998) précisent que les informations suivantes doivent être données à la patiente :

- La patiente doit être informée que la grossesse peut être conduite avec succès en l'absence de saignements importants, de prééclampsie ou autres complications médicales. La SOGC confirme la possibilité de poursuivre la grossesse en l'absence de complications (SGOC et al., 2002). L'interruption de la grossesse deviendra impérative, si l'une de ces complications survenait.
- La patiente sera avertie que le risque d'évolution vers une TTG secondaire varie de 20 à 50%, et cela que la grossesse soit poursuivie à terme ou arrêtée. La chimiothérapie est plus souvent nécessaire dans cette situation de grossesse gémellaire que dans les grossesses mûlaires. On n'explique pas cette augmentation du risque. S'agit-il d'une agressivité plus importante de ces tumeurs ou est ce dû à un retard du diagnostic ? Après la grossesse, Goldstein conseille la réalisation d'une radiographie du thorax, en vue

121\_\_\_\_\_

<sup>1</sup> Recommandations nationales pour la mise en œuvre du dispositif d'annonce du cancer dans les établissements de santé. Novembre 2005. Disponible sur [www.e-cancer.fr](http://www.e-cancer.fr).

d'avoir un cliché de référence, si l'évolution ultérieure se faisait vers une TTG. Après l'interruption ou l'accouchement, une surveillance des hCG doit être instituée pour détecter l'évolution éventuelle vers une TTG et ainsi permettre un bilan d'extension et la mise en route d'une chimiothérapie (Goldstein et al., 2006),

- Si la grossesse atteint la viabilité, l'obstétricien aura à décider du mode d'accouchement. La plupart des auteurs optent pour la césarienne, mais plusieurs patientes ont accouché par voie basse. Dans ce cas, la môle s'évacue soit spontanément soit par aspiration.

La patiente sera rassurée quant au déroulement d'une grossesse suivante, même s'il y a eu chimiothérapie pour TTG.

Il est fortement conseillé aux cliniciens de colliger les nouveaux cas cliniques, car l'utilisation plus fréquente des stimulations d'ovulation pourrait s'accompagner d'une incidence plus grande de cette situation (Hancock et al., 1998).

ANNEXE 1. FICHE ANATOMO-PATHOLOGIQUE

<b>Antécédents</b>	<ul style="list-style-type: none"> <li>▪ Age</li> <li>▪ Date des dernières règles</li> <li>▪ Intervalle depuis la dernière grossesse</li> <li>▪ Taux d'hCG et évolution</li> <li>▪ Evolution clinique, métastases ?</li> <li>▪ Traitement appliqué</li> <li>▪ Aspect échographique</li> <li>▪ IRM</li> </ul>
<b>Macroscopie</b>	<ul style="list-style-type: none"> <li>▪ Poids de la pièce</li> <li>▪ Taille des lésions</li> <li>▪ Taille des villosités</li> <li>▪ Cavité amniotique ? Fœtus ? Aspect du fœtus</li> <li>▪ Hystérectomie             <ul style="list-style-type: none"> <li>○ Diamètre de la lésion</li> <li>○ Localisation</li> <li>○ Envahissement de la paroi utérine, du col, des ovaires</li> </ul> </li> </ul>
<b>Nombre de prélèvements :</b>	<ul style="list-style-type: none"> <li>▪ 1 par cm de diamètre tumoral pour une tumeur individualisée</li> <li>▪ 1 à 3 pour 100 g de matériel ?</li> </ul>
<b>Fixation</b>	<ul style="list-style-type: none"> <li>▪ Formaldéhyde tamponné phosphate 10% final</li> </ul>
<b>Microscopie optique</b>	<ul style="list-style-type: none"> <li>▪ Technique de Routine : Coloration standard HPS</li> <li>▪ Techniques spéciales : Immunohistochimie             <ul style="list-style-type: none"> <li>• KL1 : pan kératine</li> <li>• hCG</li> <li>• hPL :human placental lactogen</li> <li>• CD 146: ou MeL-CAM, melanoma cell adhesion molécule</li> <li>• PLAP: placental alkaline phosphatase</li> </ul> </li> </ul>
<b>Microscopie électronique :</b>	<ul style="list-style-type: none"> <li>▪ non en routine</li> </ul>
<b>Congélation</b>	Congélation d'un fragment dans l'azote liquide (attention aux règles éthiques !)

Le Collège Américain des Anatomopathologistes (Lage and Movahedi-Lankarani, 2005) a publié en 2005 une fiche de liaison type à remplir par les chirurgiens.

**ANNEXE 2. CLASSIFICATION PRONOSTIQUE DE LA FIGO**

Tableau 15. Système de cotation de l'OMS, modifié et adapté par la FIGO 2000

<b>SYSTÈME DE COTATION de l'OMS modifié et adapté par la FIGO 2000</b> (FIGO, 2002; FIGO and IGCS, 2006)				
Classification anatomique de la FIGO				
Stade I maladie confinée à l'utérus				
Stade II maladie étendue au delà l'utérus mais limitée aux structures génitales (annexe, vagin, ligament large).				
Stade III maladie étendue aux poumons avec ou sans atteinte du tractus génital				
Stade IV tous les autres sites métastatiques				
Score <sup>a, b</sup>	0	1	2	4
Âge (ans)	< 40	≥ 40		
Grossesse précédente	Môle hydatiforme	Avortement	Grossesse à terme	
Intervalle <sup>c</sup> : Grossesse précédente - Début de chimio (mois)	< 4	4 - 6	7 - 12	≥ 13
hCG totale sérique (UI/L)	< 10 <sup>3</sup>	10 <sup>3</sup> - < 10 <sup>4</sup>	10 <sup>4</sup> - < 10 <sup>5</sup>	≥ 10 <sup>5</sup>
Taille tumorale la plus grande incluant l'utérus		3 - < 5 cm	≥ 5 cm	
Site des métastases	poumon	rate, rein	tube digestif	cerveau, foie
Nombre de métastases identifiées <sup>d</sup>	0	1 - 4	5 - 8	> 8
chimiothérapie antérieure	Non		Echec de monochimiothérapie	Echec de polychimiothérapie
<b>Score total<sup>b</sup> : ≤ 6 Bas risque ; ≥ 7 Haut risque</b>				

<sup>a</sup> Les tumeurs du site d'implantation sont exclues de ce score.

<sup>b</sup> Le score total est obtenu en additionnant les scores individuels de chaque variable pronostique.

<sup>c</sup> L'intervalle est le temps (en mois) séparant la date de l'avortement (molaire ou non) ou de l'accouchement (normal ou non) précédent et la date de début de la chimiothérapie.

<sup>d</sup> Compter toutes les métastases et non les sites. Le dénombrement des métastases pulmonaires se fait sur la radiographie pulmonaire et non sur le TDM.

---

### ANNEXE 3. LA GONADOTROPHINE CHORIONIQUE HUMAINE (HCG)

---

#### Structure

L'hCG « entière » (holo-hCG ou hCG dimère) est une molécule glycoprotéique de masse molaire d'environ 37 000, sécrétée par les cellules trophoblastiques.

Elle est constituée de deux unités polypeptidiques, liées de façon non covalente :

- une sous-unité alpha de 92 amino-acides, commune aux hormones FSH, LH et TSH,
- une sous-unité bêta de 145 amino-acides, qui possède une séquence de 24 acides aminés constituant la partie carboxylique terminale spécifique de la molécule.

Chaque sous-unité est stabilisée par des ponts di-sulfures intramoléculaires et porte un certain nombre de résidus glucidiques (glycosylation).

Seule l'hCG entière glycosylée a une activité biologique.

#### Synthèse

L'hCG est synthétisée par les cellules trophoblastiques.

Les deux sous unités alpha et bêta sont codés par des gènes distincts, situés sur le chromosome 6 pour l'alpha et sur le chromosome 19 pour bêta. Les 2 chaînes sont synthétisées de façon indépendante, ce qui explique la présence dans le sérum des sous-unités alpha et bêta libres en plus de la molécule d'hCG, en faible pourcentage au cours d'une grossesse normale, en proportion variable dans certaines maladies.

La molécule d'hCG est ensuite glycosylée en différentes position des chaînes alpha et bêta.

#### Les différentes formes moléculaires de l'hCG

On distingue :

- l'"hCG" entière ou dimérique, la forme « classique » prédominante dans le sérum dans une grossesse normale et biologiquement active.
- La "sous-unité bêta libre de l'hCG" ou "chaîne  $\beta$  libre", qui circule librement dans le sérum et non associée à la sous unité-alpha.
- la "sous-unité alpha libre de l'hCG" (ou de la TSH ou de la FSH ou de la LH), qui circule librement dans le sérum et non associée à la sous-unité bêta.

Seules les deux premières formes sont couramment dosées dans le sérum au cours des affections trophoblastiques, les dosages de sous-unité alpha libre étant réservés à l'exploration de maladies hypophysaires.

On distingue également :

1. la forme hyperglycosylée de l'hCG, appelée encore "invasive trophoblastic antigen" (ITA). Cette forme constitue une proportion importante de l'hCG en début de grossesse normale et lors de reprise de développement de tumeur trophoblastique (Cole and Sutton, 2004)
2. les formes clivées de l'hCG (nicked hCG) ou de la chaîne bêta libre, correspondant à une coupure de la chaîne bêta.
3. les formes tronquées ayant perdu la partie carboxy-terminale.
4. le  $\beta$ -core : une partie de la chaîne bêta, métabolite retrouvée essentiellement dans l'urine.

Tableau 16. Importance de différentes formes d'hCG dans la grossesse normale et les maladies trophoblastiques (Cole and Butler, 2002)

Formes d'hCG	Grossesse normale		Môle Hydatidiforme			MTG persistantes	Chorio-carcinome
	3 - 6 SA	7 SA	Avant évacuation	Après évacuation hCG >100 UI/L	Après évacuation hCG <100 UI/L	Avec augmentation de l'hCG	Avant traitement
hCG entière	++	+++	+++	+++	+	+	±
hCG Hyperglycosylée	+++	+	+	+	+	+++	+++
hCG clivée	--	+	+	+	++	+	+
hCG tronquée	--	--	±	±	±	±	±
Chaînes $\beta$ libres	+	+	+	+	+++	+	+
$\beta$ -core (urine) $\square$	+	+++	++	++	+++	++	+

## Métabolisme

Le métabolisme de l'hCG a lieu essentiellement dans le foie et le rein.

Après accouchement, la concentration sérique d'hCG (endogène) diminue en suivant une courbe de décroissance triphasique (Korhonen et al., 1997). Les valeurs moyennes des trois demi-vies sont données dans le tableau 17 pour l'hCG entière et les chaînes bêta libres de l'hCG.

Tableau 17. Demie-vie moyennes de l'hCG entière et des chaînes bêta libres

	Demi-vies des 3 pentes (heures)		
	Composante rapide	Composante moyenne	Composante lente
<b>hCG entière</b>	3,73	18,31	52,95
<b>Chaîne bêta libre</b>	0,99	23,67	217,09

Le métabolisme conduit à la formation du bêta core, partie de la chaîne bêta, qui constitue une forme d'élimination majeure dans les urines.

### Méthodes de dosages de l'hCG et des sous unité bêta libres de l'hCG

a) Dosages de l'hCG dans le sérum réalisés dans tous les laboratoires

Les dosages d'hCG sur sérum font appel à des techniques utilisant des anticorps monoclonaux permettant de reconnaître 2 sites antigéniques différents de la molécule (méthodes immunométriques)

On peut distinguer 2 grands groupes de méthodes :

- Celles qui dosent uniquement l'hCG entière dimérique, utilisant un anticorps dirigé contre la chaîne  $\beta$  et un anticorps dirigé contre la chaîne  $\alpha$  ou la jonction  $\alpha$ - $\beta$  (dosages d'hCG dimérique).
- Celles qui dosent à la fois l'hCG entière et les chaînes  $\beta$  libres utilisant deux ou plusieurs anticorps monoclonaux dont deux dirigés contre deux sites antigéniques différents de la chaîne  $\beta$ . Ces méthodes sont souvent désignées sous le terme de « dosage d'hCG totale » (Berger et al., 2002; Sturgeon and McAllister, 1998) et sont les plus commercialisées et utilisées en France.

Les spécificités de ces 2 types de trousse sont bonnes et leur limite de détection proches de 1 UI/L. Néanmoins, les résultats peuvent être assez différents d'une trousse à l'autre, (du simple au double, beaucoup plus dans quelques cas) du fait de la reconnaissance ou non des chaînes  $\beta$  libres. De plus, les formes secondaires d'hCG (hCG clivées, chaînes bêta clivées, hCG ayant perdu une partie de la chaîne carboxylique terminale), de même que les formes hyperglycosylées, sont reconnues de façons variables par les différentes trousse utilisées en routine dans les laboratoires, ce qui contribue à augmenter la variabilité des résultats obtenus. Et ces formes secondaires peuvent être en proportion importante dans les maladies trophoblastiques. (Cole and Kardana, 1992; Cole and Sutton, 2004; Cole et al., 2004).

A coté de ces différences liées aux caractéristiques des anticorps, la variabilité des résultats est également liée à la nature des calibrants utilisés dans les trousse (Stenman, 2004).



Dans le cadre d'un suivi thérapeutique, il convient donc d'informer la patiente d'aller toujours dans **le même laboratoire** pour que les dosages soient toujours faits par la même technique ; sinon l'interprétation du suivi est très aléatoire.

b) Dosage des chaînes  $\beta$  libres de l'hCG dans le sérum

Les dosages des sous-unités bêta libres de l'hCG utilisent deux anticorps monoclonaux dont l'un est dirigé contre un site de la chaîne  $\beta$  qui est masqué lorsque la sous unité bêta de l'hCG est associée à la sous unité alpha.

Seules deux techniques ont été validées par l'AFSSAPS pour le dosage des chaînes  $\beta$  de l'hCG comme marqueur tumoral : trousse Elsa FhCG de CisBio Schering AG et trousse FhCG Imulite de DPC France. Ce dosage nécessite en effet une bonne reproductibilité dans les valeurs basses et une limite de détection inférieure à 0,1ng/ml (0,1mUI/ml), de manière à éviter les faux positifs et les faux négatifs (Afssaps, 2002). Ce dosage ne peut donc être réalisé que dans des laboratoires disposant d'un automate d'immunoanalyse Imulite de DPC, ou pouvant utiliser des radio-éléments.

c) Autres mesures

Les évaluations qualitatives dans le sang ou les urines de type « savonnettes » sont à proscrire dans le cadre du suivi des maladies trophoblastiques.

Les évaluations quantitatives sur urine ne sont pas validées sur la plupart des automates disponibles en France.

Remarque sur la terminologie

**L'appellation « bêta-hCG » ne devrait plus être employée** car elle caractérisait les dosages d'hCG spécifiques du dimère alpha-bêta de l'hCG, donc la molécule entière d'hCG sans interférence avec la FSH ou la LH. En effet, dans les années 80, les dosages de l'hCG utilisaient des techniques par compétition entre de l'hCG marquée (radioactive) en quantité connue et l'hCG du prélèvement vis à vis d'anticorps polyclonaux : ces anticorps reconnaissaient à la fois l'hCG et en proportion variable d'autres hormones glycoprotéiques (FSH, LH et TSH) ce qui entraînait des valeurs faussement élevées d'hCG en présence de quantités importantes de FSH et/ou de LH et/ou de TSH. Les dosages apparus ultérieurement sont immunométriques et ont été appelés ensuite "bêta-hCG" car ils utilisent des anticorps monoclonaux spécifiques de la molécule dimérique de l'hCG, la spécificité étant portée par la chaîne bêta, différente de celle des stimulines hypophysaires (LH, FSH, TSH).

**C'est pourquoi il convient de privilégier les appellations :**

- « hCG » pour les dosages spécifiques de l'hCG entière,
- « hCG totale » pour les dosages reconnaissant à la fois l'hCG entière (dimérique) et la sous-unité bêta libre de l'hCG,
- « sous-unité bêta libre de l'hCG » ou "chaînes bêta libres de l'hCG" ou « hCG f » pour les dosages qui reconnaissent spécifiquement et seulement la sous-unité bêta libre (free), non associée à la chaîne alpha.

**A titre indicatif, les tableaux 18 à 20 présentent les principales trousse de dosages utilisées au 1<sup>er</sup> Juin 2004 dans les laboratoires de France.**

Tableau 18. Trousse de dosage de l'hCG totale\*

Fournisseur	Nom de l'automate	Nom de la trousse
Abbott	IMX	β hCG totale
Abbott	AXSYM	β hCG totale
Abbott	ARCHITECT	β hCG totale
Bayer	ACS180	hCGβ
Bayer	CENTAUR	hCGβ
Brahms	KRYPTOR	hCG + β
Roche	ELECSYS	hCG + β
Roche	MODULAR	hCG + β
Tosoh	AIA	β hCG
Ortho	VITROS ECI	β hCG totale
DPC	IMULITE	hCG

Tableau 19. Trousse de dosage de l'hCG dimérique\*

Fournisseur	Nom de l'automate	Nom de la trousse
Biomérieux	VIDAS	hCG
Roche	ELECSYS	hCG
Roche	MODULAR	hCG
Dade Behring	RXL	hCG

\*certains fournisseurs proposent sur le même automate deux types de trousse : une pour l'hCG totale et une pour l'hCG dimérique

Tableau 20. Trousse de dosage de la sous unité bêta libre de l'hCG

Fournisseur	Nom de l'automate ou RIA	Nom de la trousse
DPC	Imulite	Free Beta hCG
Schering AG CisBIO	Radio immunologie	Elsa Free-hCG

---

**ANNEXE 4. CHIMIOThERAPIE DES TUMEURS A BAS RISQUE**

---

**Critères d'inclusion :**

- Traitement des MTG
- Patientes non métastatiques ou à faible risque métastatique
- Protocole de chimiothérapie avec méthotrexate seul ou en association avec de l'acide folinique
- Article original
- Inclusion de plus de 100 patientes

**Critères d'exclusion :**

- Mêmes patientes utilisées dans des études différentes : l'étude retenue est la plus récente et/ou complète.

**Résultats de la recherche bibliographique :**

- 9 articles identifiés pour les grands essais, 5 articles retenus selon les critères d'inclusion : (cf. tableau 22).

Tableau 21. MTX en première ligne chez les patientes à faible risque : essais de petite taille

Références	Design étude nombre de patientes	Métastases	Modalités de traitement Molécules	Doses Rythme	Score FIGO	Score OMS	Réponse initiale	Echec	Toxicité	Décès
(Goldstein et al., 1978)	Rétrospectif 38 (35 sans métastases et 3 avec)	Oui	MTX IM 1 à 2,5 mg/kg J1,3,5,7 Citrovorum factor IM 0,1 à 0,25 mg/kg J2,4,6,8. 1/10 <sup>e</sup> de la dose de MTX. Arrêt après la 1 <sup>ère</sup> cure si hCG ↓ progressivement Cure si hCG stable pdt 2 sem, en ↑ ou apparition de métastases.				Taux hCG indétectable pdt 3 sem N=32 ou 91% chez les patientes sans métast. (en 1,1 cycles) 2/3 des patientes métastatiques (en 2 cycles)	Résistance : 3	Conjonctivite légère (20%) Stomatite légère : majorité patientes	aucun
(Jones, 1981)	Retrospectif (1967-1978)  2 3	Oui	MTX 10 à 30mg/j IM J1-J5 Ou (si pas de réponse et inversement) ACT-D 8 à 13 ug/kg/ m <sup>2</sup> IV J1-5 Si à nouveau pas de réponse MAC	Intercure : 2 semaines			Baisse du taux hCG N= 14 61%	Résistance : Apparition de métastases Ou elev des hCG	Non précisé	aucun
(Smith et al., 1982)	Rétrospectif Comparatif (1975-1981) 39 MTX 29 MTX-Ac. folinique	Non	MTX seul IM 0.4mg/kg J1-5  MTX IM 1 mg/kg J1,3,5,7 Ac. Folinique IM 0.1 mg/kg J2, 4, 6, 8	Intercure : 7 j  Intercure : 7 i	Non précisé	Non précisé	TauxhCG <5UI/l pdt 3 sem 30/39  14/29 (p<0,5)	Rémission <1an : 2 Résistance : 3 ou 7% Toxicité : 4  Rechute : 7 Résistance : 8 ou 27.5%	↑ des SGOT 50% / 23% Hématologique : 4 / 0 Dermatite sévère : 2/0 Taux de GB<3000 : 19 / 0	aucun
(Wong et al., 1985)	Rétrospectif comparatif (1972-1980) 33 (MTX seul)  68 (MTX + Ac. Folinique)	Oui	MTX IM 0,4 mg/kg J1-5  MTX IM 1 mg/kg J1,3,5,7 Ac. Folinique IM 0.1 mg/kg J2, 4, 6, 8	Intercure: 14 j minimum			Taux hCG (<5 UI/l si sguin, < 50 UI urinaire) pdt 3 semaines  N= 25 ou 76%  N= 52 ou 84%	Résistance: N= 6 ou 18,1% Rechute N=2 ou 6,1%  Résistance N= 8 (11,8%) Toxicité hépatique N= 6 Rechute N= 2	Leucopénie mineure (4) Thrombocytopénie légère à modérée (3) Stomatite (3) Toxicité hépatique (7) Leucopénie légère (4) Herpes zoste r (1)	aucun dû au traitement par MTX

Tableau 21 (suite)

Références	Design étude nombre de patientes	Métastases	Modalités de traitement Molécules	Doses Rythme	Score FIGO	Score OMS	Réponse initiale	Echec	Toxicité	Décès	
(Jones, 1987)	Rétrospectif 33	Oui	MTX 10 à 30mg/j IM de J1-J5 Ou (si pas de réponse et inversement) ACT-D 8 à 13 ug/kg/ m <sup>2</sup> IV de J1-5 Si encore pas de réponse c'est association MAC (3 produits)	Intercure : 2 semaines			Classification de Lewis No metastatic Low-risk	Rémission chez 61% ayant reçu un seul produit	Résistance chez 5 ou 21,5% après 1 produit	Non précisé	aucun
(Homesley et al., 1988)	Etude pilote prospective 63	Non	MTX IM 30 mg/m <sup>2</sup> / sem 7 de 5 mg/m <sup>2</sup> toutes les 3 sem jusqu'à max 50 mg/m <sup>2</sup> . Arrêt 1 cure après 1ere valeur hCG Normale	Intercure: 7 j			Performance status 0: N= 56 Performance status 1: N= 7	Taux hCG normal pdt 3 sem N=51 ou 81% (IC 73-89%) Durée médiane pr atteindre la réponse complète : 7 sem	Absence de baisse du taux d'hCGou apparition de métastases Résistance: N=11 (17%)	Leucopénie (13) Stomatite mucite, Nausées, vomissements (20) Nadir plaquettes bas (3)	aucun
(Barter et al., 1989)	Rétrospectif (1973-1984) 37	Non	MTX IM puis po 0,4 mg/kg/j J1-5 Arrêt après 1 dosage hCG normal	Intercure : 14 j	Non précisé	Non précisé	Taux hCG <5UI/l pdt 3 sem N=31 ou 83.8%	Absence de baisse hCG N=6 (17,2%) Toxicité : n=3 Rechute n=1	Granulopénie (2) Mucite (15 ; 40,5%)	aucun	
(Berkowitz et al., 1990b)	Rétrospectif comparatif 32(1985-1987) <u>163</u>	Non	<b>MTX IV J1bolus 100 mg/m<sup>2</sup> + 200 mg/m<sup>2</sup> 12h</b>  Ac. Folinique IM J2 15 mg ttes les 12 h qsp 4 fois  <u>MTX IM 1 mg/kg J1-3-5-7</u> <u>Ac. Folinique dose? J2-4-6-8</u>	Intercure: 3 sem.	Non précisé	Non précisé	Taux hCG < 5UI/ml pdt 3 sem P< 0.01  N= 22 ou 68,7% Dont 19 (86%) en une seule cure  N=147 ou 90,2% dont 121 (82%) en une seule cure	Résistance (Si ↓ hCG < 1 log après 2 cycles)  N=10 ou 3,2% <b>Non précisé</b>	<u>Rash érythémateux (1)</u> <u>Tox. Hépatique (26)</u> <u>Granulocytopénie (11)</u> <u>Thrombopénie (3)</u> <u>Dleur plèvre (5)</u> <u>Ulcère peptique actif (1)</u>	aucun  <u>0</u>	

Tableau 21 (fin)

Références	Design étude nombre de patientes	Métastases	Modalités de traitement Molécules	Doses Rythme	Score FIGO	Score OMS	Réponse initiale	Echec	Toxicité	Décès
(Homesley et al., 1990)	prospectif 62	Non	MTX IM 40 mg/m <sup>2</sup> /sem puis C suiv + 5mg/m <sup>2</sup> selon réponse et tolérance. Dose max : 50 mg/m <sup>2</sup> Augmentation toutes les 2 sem	Intercure : 2 sem	Non précisé	Non précisé	Taux hCG N pdt 3 sem N= 46 ou 74% Durée médiane pr atteindre la rémission complète : 7 sem.	Absence de baisse hCG ou apparition de métastases N=16 ou 26% Rechute : 0	Thrombopénie (2) Nausées (11 ou 18%) Vomissements (6 ou 10%) Stomatites (5) Leucopénie (8)	aucun
(Elit et al., 1994)	Rétrospectif (1975-1990) 52	Oui	MTX IM 0,4 mg/k/j J1-5	Intercure : 12 j	Non précisé	1 à 6	Taux de hCG <5UI /l N=31 ou 60% Nbre médian de cycles pr atteindre la rémission complète : 3	Résistance (taux hCG en plateau pdt 4 sem. consécutives ou apparition de nouvelles métastases) N= 10 ou 19% Toxicité N=11ou 21%	Neutropénie grade 1 à 4 (22) Mucite ou stomatite (20) Pleurésie (6) Toxicité hépatique (5)	aucun
(Soper et al., 1994a)	Rétrospectif (1977-1991) 85 (80 faible risque, 5 risque intermédiaire)	Oui	MTX IV bolus 100 mg + 900 mg 15h - J1 Ac. Folinique IV 15mg et po 15mg puis ttes les 6h - qsp 7 doses (135mg)	Intercure : 10 j		Low risk selon WHO	Taux <5UI/l N=71 ou 84% Nbre médian de cycles pr atteindre rémission:4 Nbre médian de cycles de consolidation : 7	Résistance MTX : 14 ou 16%	Hématologique Grade 1 et 2 (29) Gastro-intestinale grade 1 et 2 (23)	aucun
(Hoffman et al., 1996)	Rétrospectif (1989-1995) 20	Non	MTX IM 40 mg/m <sup>2</sup> J1 Puis C suiv + 5 à 10 mg/m <sup>2</sup> selon réponse et tolérance. Dose max : 60 mg/m <sup>2</sup>	Intercure : 1 sem		OMS<= 3	3 Taux hCG normaux pdt 2 semaines N= 12 ou 60% Nbre médian de sem pr atteindre la rémission : 8 (2-12)	Critère: apparition de métastases ou hCG en plateau pdt 2 sem N= 8 ou 40%	Nausées (2) Neutropénie (2) Rash (1) Rash acnéique (1)	aucun
(Wong et al., 2000)	Prospectif (1990-1998) 59	Oui (n=8)	MTX IV 100mg/m <sup>2</sup> bolus + 200mg/m <sup>2</sup> -12h Ac folinique IM 15 mg ttes les 12h - 4 doses (si MTX > 10 µmol/L) Si réponse adéquate : même dose Si réponse inadéquate : MTX+Actinomycine D toutes les 2 sem.	Pas de cure supp. Tant que hCG ↓. Cure si hCG stable pdt 3 sem ou ↑.	IA (n=54) IIIA (n=8)	1 à 4	N=54 ou 91.7%	5 rép partielles Rechutes :2/54 ou 3,5%	Synd Stevens-Johnson (1 ou 2%) Nausées modérées (5 ou 8%)	aucun

Tableau 22. MTX en première ligne chez les patientes à faible risque : grands essais

Références	Type d'étude (date d'inclusion des patientes)	nombre de patientes Profil métastatique	Score FIGO	Score OMS	Molécules Modalités de traitement	Doses - rythme Arrêt TTT	Réponse initiale	Echec	Toxicité	Décès
Bagshawe et al., 1989	Rétrospectif (1964-1986)	1964-1974 : 126 avant classification	Classification a posteriori : 88 faible risque,		MTX IM 50 mg J1,3,5,7 Ac. Folinique 6mg IM J2,4,6,8	Intercure 14 jours Arrêt après 8 sem de Taux hCG Normal	Taux hCG <5UI/l pdt 8 sem 70/88 ou 81% nbre de cycles non précisé	Résistance : 11/88 ou 12% Rechute : 15 ou 4%	Non précisé	3 non dus à la maladie ou au TTT
		1974-1986 : 348 faible risque	Classification élaborée par le groupe de travail avant traitement.				Taux hCG <5UI/l pdt 8 sem N= 256/348 ou 73,6%	Résistance : 69 ou 20% Rechute : 13 ou 4% Toxicité : 23 ou 6%	Hépatique Pleurésie Mucites N=23/69	1 dû à un LMNH
McNeish et al., 2002	Cohorte rétrospective (1992-2000)	485 Non Métastatique Métastatique (% NR)	Classification du Charing Cross ≤ WHO 6		MTX IM 50 mg J1-3-5-7 Ac. Folinique po 7,5mg J2-4-6-8	Intercure: 2 sem Arrêt après 6 sem de Taux hCG Normal  Nbre de cycles non précisé	Taux <5UI/l pdt 6 sem N=313 ou 64.5% Taux réussite après 1ere cure : NR	Résistance (2 hCG → /↗) : 150 ou 31% Toxicité (11 ou 2.3%) Rechute (11 ou 3,4%) médiane : 6,3 mois	Mucite+++	aucun
Lurain and Elfstrand, 1995	Cohorte rétrospective (1962-1990)	253 Non métastatique	Non précisé		MTX IV 0,4 mg/kg/j J1-5 (max. 25mg)	Intercure: 14 j Arrêt avec le 3 <sup>ème</sup> dosage hCG normal.	Taux hCG <2UI/l pdt 3 sem 226/253 ou 89,3% Nbre moyen de cure : 4,7	Résistance (hCG → /↗ après une cure) : 27/253 ou 10,7% Toxicité : 12/253 ou 4,7% Rechute : 6/253 ou 2,4% à 1 à 9 mois	↗ enz hépatiques (1) Neutropénie (2) Rash cutané +stomatite (4) Stomatite grade 3 (14) conjonctivite (3) Dleur pleurale ou péritonéale (3)	aucun

Tableau 22 (fin)

Références	Type d'étude (date d'inclusion des patientes)	nombre de patientes Profil métastatique	Score FIGO	Score OMS	Molécules Modalités de traitement	Doses - rythme Arrêt TTT	Réponse initiale	Echec	Toxicité	Décès									
Berkowitz et al., 1986	Rétrospectif (1974-1984)	185 Non métastatique n=163 ou 88,1% Métastatique: n=22 ou 11.9%	Classification propre au NETDC: No metastatic (stage I) n=163 Low-risk (stages II et III) n= 22 Pas de précisions sur le Low-risk		MTX IM 1 mg/kg J1,3,5,7 à C1 Quand cure supplémentaire: Si rép. adéquate*: même dose Si rép. inadéquate: MTX à 2 mg/kg Ac. Folinique IM 0,1 mg/kg J2,4,6,8	Pas de cure supplémentaire tant que hCG ↘ Cure si hCG → <sup>1</sup> 3 sem de suite ↘ <sup>1</sup> < 1 log sur 18 jours	Taux hCG < 2UI/l 1 an 162/185 ou 87,6% Après 1 cure 81,5% N moyen de cycles : 1,2 <table border="1"> <thead> <tr> <th>n (%)</th> <th>NM</th> <th>M</th> </tr> </thead> <tbody> <tr> <td>Rém</td> <td>147 (90%)</td> <td>15 (68%)</td> </tr> <tr> <td>En 1 cure</td> <td>121 (82%)</td> <td>11 (73%)</td> </tr> </tbody> </table>	n (%)	NM	M	Rém	147 (90%)	15 (68%)	En 1 cure	121 (82%)	11 (73%)	Résistance (hCG → ↗ après 2 cycles) 23/185 ou 12,4% Toxicité : N=2 ou 1.08%	hépatique (26 ou 14%) Granulocytopénie (11 ou 5,9%) Thrombopénie (3 ou 1,6%)	aucun
n (%)	NM	M																	
Rém	147 (90%)	15 (68%)																	
En 1 cure	121 (82%)	11 (73%)																	
Garrett et al., 2002	Rétrospectif (1985 - 2000)	192 - Non métastatique (84.9%) - Faible risque métastatique	I: 85% II: 1% III: 14%	0: 37% 1: 27% 2: 19% 3: 6.8% 4: 7% 5,6: n=4	MTX IV bolus 100 mg/m <sup>2</sup> + 200mg/m <sup>2</sup> -12h - J1 Ac. Folinic po 15mg ttes les 12h - J2, J3 Dosage hCG après chaque cure (toutes les semaines) Suivi 12 mois Si rép. adéquate* : même dose Si réponse inadéquate : ACT-D	Pas de cure supplémentaire tant que hCG ↘. Cure si hCG → <sup>1</sup> 3 sem de suite ↗ <sup>1</sup> ↘ <sup>1</sup> < 1 log sur 18 jours	Taux d'hCG < 5UI/l pdt 3 sem N= 124/192 ou 64,6% Après 1 cure : 108/124 ou 87,1% N moyen de jours: 38 N moyen de cycles : 1,2 <table border="1"> <thead> <tr> <th>n (%)</th> <th>NM</th> <th>M</th> </tr> </thead> <tbody> <tr> <td>Rém</td> <td>112 (69%)</td> <td>12 (41%)</td> </tr> <tr> <td>En 1 cure</td> <td>101 (90%)</td> <td>7 (58%)</td> </tr> </tbody> </table>	n (%)	NM	M	Rém	112 (69%)	12 (41%)	En 1 cure	101 (90%)	7 (58%)	Résistance (si hCG → 3 sem de suite, ↗ ou ↘ < 1 log sur 18 jours après 2 cycles) : 68/192 ou 35,5%	Granulocytopénie (2) Irritations buccale ou oculaire (10)	aucun
n (%)	NM	M																	
Rém	112 (69%)	12 (41%)																	
En 1 cure	101 (90%)	7 (58%)																	

\* : réponse adéquate : définie comme une diminution d'au moins 1 log du taux de hCG après une cure de chimiothérapie ; → taux de hCG stable ; ↗ augmentation du taux de hCG ; ↘ du taux de hCG.



Tableau 23. Actinomycine D en première ligne chez les patientes à faible risque

Références	Type d'étude Nombre de patientes	Métastases	Modalités de traitement	Nb Cure (médianes extrêmes)	Réponse	Echec	Toxicité	Décès
Osathanondh et al., 1975	Prospectif 70	Oui (n=31)	actinomycine D 12µg/kg Pendant 5 jours 1 cure et retraitement si BHCH non normalisée		94% non méta 67% méta		?	1
Twiggs, 1983	Prospectif 12	0	actinomycine D 40µg/kg tous les 15 jours	4.8 (3.8)	100%		Nausée Vomissements (100%) Mucite (25%) Trombopénie (75%)	aucun
Petrilli and Morrow, 1980	Prospective 18	0	actinomycine D 0.5mg pendant 5jours/15 jours Versus Actinomycine D 40µg/kg tous les 15 jours	3.6 (1-7) 4.9 (1-7)	77% 80%	4	5 jours moins toxiques	aucun
Petrilli et al., 1987	Prospective 31	0	actinomycine D 1.25mg/m <sup>2</sup> Tous les 15 jours	4 (2-15)	94%	2 rattrapé Actinomy cyne D sur 5 days	Nausées Vomissements (73%) Hématologique (17%)	aucun
Goldstein et al., 1972	Prospectif 32	20	actinomycine D 9-13µg/kg Pendant 5 jours	2.6-3.9	87.5%	4		aucun
Matsui et al., 1998	Prospectif 247	0	MTX IM 0.35-0.4mg/kg J1,2,3,4,5 MTX IM 0.85-1mg/kg + folic acid 85-100µg/kg J1,2,3,4,5 actinomycine-D IV 8.5-10µg/kg J1,2,3,4,5		MTX 73.6% MTX+FA 60% VP-16 90.1% Act-D 84%	16% 15% 5.8% 3.7%	Toxicités > VP-16 et Act-D  Activité > VP-16 et Act-D	aucun
Kohorn, 2002b	5 progression sous Act-D bolus 1.25mg/m <sup>2</sup>		actinomycine-D 12 µg/kg 5 jours		100%	0		aucun

Tableau 24. Etoposide en première ligne chez les patientes à faible risque mais également inclusion des patientes à risque moyen et élevé

Références	Molécule/Schéma	Réponses
Wong et al., 1984b	VP-16 200 mg/m <sup>2</sup> /j 5 jours per os	100%
Hitchins et al., 1988	VP-16 100 mg/m <sup>2</sup> /j pendant 5 jours ou 250 mg/m <sup>2</sup> /j pendant 3 jours	Faible 63% Moyen 73% Elevé 50%
Choo et al., 1985	VP-16 200 mg/m <sup>2</sup> /j pendant 5 jours	
Wong et al., 1984a	VP-16 200 mg/m <sup>2</sup> /j 5 jours per os	100%
Mangili et al., 1996	VP-16 200 mg/m <sup>2</sup> /j pendant 5 jours	
Adewole et al., 1986	VP-16	
Wong et al., 1986c	VP-16 200 mg/m <sup>2</sup> /j 5 jours per os	94.9%
Matsui et al., 1998	VP-16 1.7-2mg/kg/j 5 jours IV	90.1

Les tableaux 25 à 27 présentent les études sur les chimiothérapies de deuxième ligne chez les patientes présentant une TTG de faible risque.

Tableau 25. Actinomycine D en deuxième ligne dans les TTG de faible risque

Référence	Effectif	1 <sup>ère</sup> ligne	réponse	Echec	Survie	Schéma d'administration de la 2 <sup>ème</sup> ligne
Lurain, 2002b	27	MTX	22/27 (81%)	5	100%	Actinomycine D 10 - 12 mg/kg/j IV J1-5
Chen et al., 2004	10		6/10	4	90% (1 décès maladie)	Actinomycine D 1,25 mg/m <sup>2</sup> IV en bolus ; J1 et 15

Tableau 26. Etoposide/actinomycine D (EA) en deuxième ligne dans les TTG de faible risque

Référence	Effectif	1 <sup>ère</sup> ligne	réponse	Echec	Survie	Schéma d'administration de la 2 <sup>ème</sup> ligne
Dobson et al., 2000	35	MTX*	97%	1	100%	Etoposide 100 mg/m <sup>2</sup> /j IV J 1-2-3  Actinomycine D 0,5 mg / j IV J 1-2-3

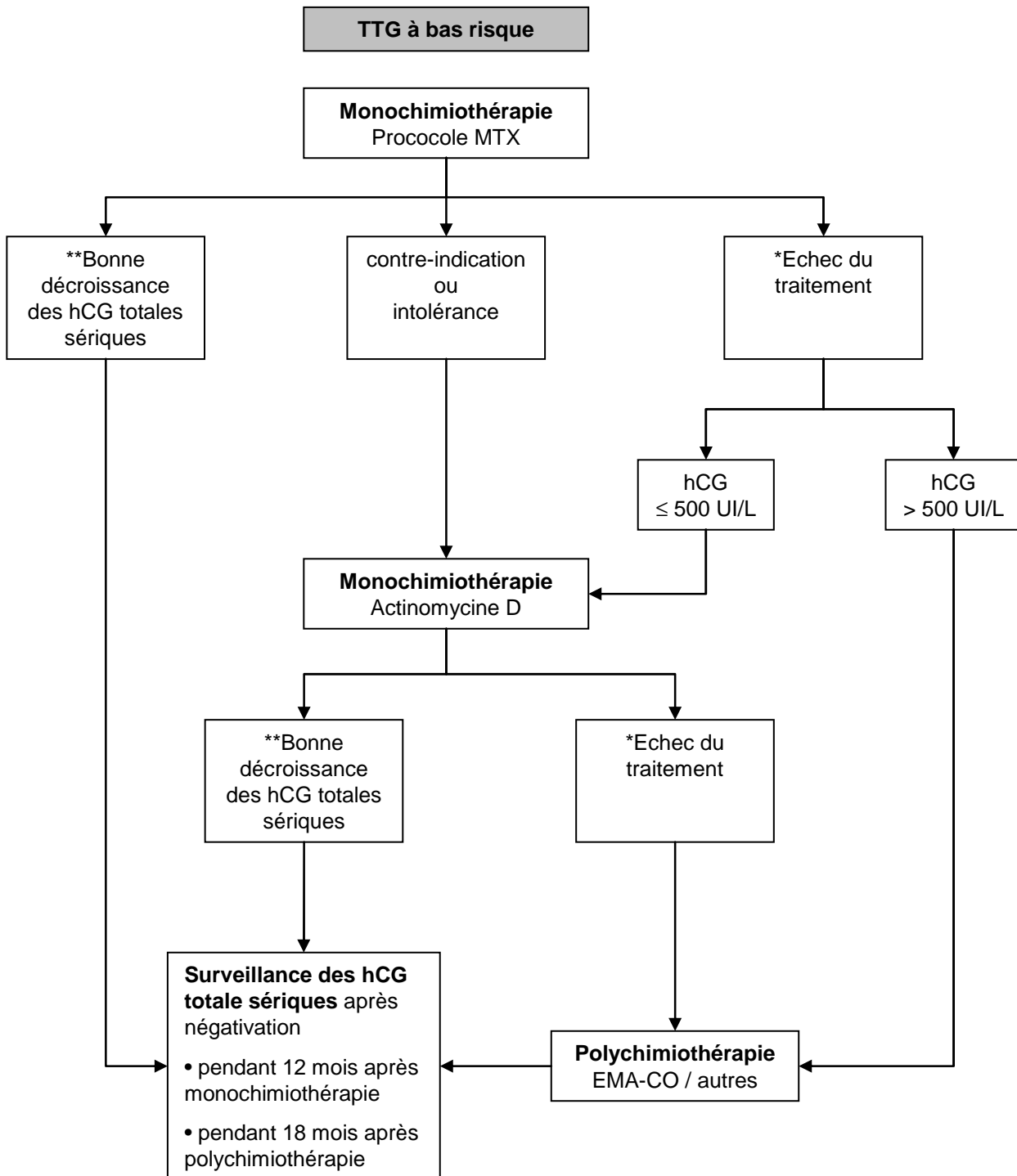
\* MTX 50 mg 1 j sur 2 4 injections + ac folinique ; cycle à répéter à intervalle d'une semaine. Toxicité (Leucopénie grade 3 - 4 : 57% ; Thrombopénie grade 4 : 1 patiente ; transfusion globulaire : 16 patientes)

Tableau 27. MTX/actinomycine D/cyclophosphamide (MAC) en deuxième ligne dans les TTG de faible risque

Référence	Effectif	1 <sup>ère</sup> ligne	réponse	Echec	Survie	Schéma d'administration de la 2 <sup>ème</sup> ligne
Lurain and Brewer, 1985	27	MTX et/ou actinomycine D	7/27 26%	échecs* 2 décès toxiques	8/27 (30%)* décès maladie (rechute)	MTX 0,3 mg/kg IV*  Actinomycine D 8-10 µg/kg  Cyclophosphamide 3 mg/kg (max 200 mg)  J1 à 5 / J1 = J14

\*A noter un certain nombre de patientes de haut risque initial

Figure 5. Traitement par chimiothérapie des tumeurs trophoblastiques à faible risque (score FIGO  $\leq 6$ )



\*Stagnation ou augmentation du taux d'hCG totales sériques après au moins deux cycles consécutifs de chimiothérapie, soit après 4 à 6 semaines en fonction du protocole utilisé.

\*\*La diminution des hCG d'au moins 10% à chaque dosage hebdomadaire définit leur « bonne » décroissance.

Tableau 28. Protocoles de méthotrexate

<b>Protocole le plus utilisé au Royaume-Uni, aux Etats-Unis et en France</b> Espacement des J1 : 14 jours (le J1 revient tous les 14 jours)									
Méthotrexate	1 mg/kg IM	J1		J3		J5		J7	
Folinate de Calcium (acide folinique)	10 mg per os ou 0,1 mg/kg IM		J2		J4		J6		J8
<b>Protocole de MTX du centre de Brewer Trophoblast de Chicago</b> Espacement des J1 : 14 jours sans acide folinique									
Méthotrexate	0,4mg/kg IM	J1	J2	J3	J4	J5			
<b>Protocole de MTX Américain (Hoffman et al., 1996; Homesley et al., 1988; Homesley et al., 1990)</b>									
Méthotrexate	50mg/m <sup>2</sup> IM	Administré 1 fois/ semaine							

La FIGO 2006 recommande la réalisation d'un bilan biologique avant chaque cycle (J1) comportant numération, formule sanguine et plaquettes, créatinémie, transaminases (SGOT) et urée sanguine pour la fonction rénale (FIGO and IGCS, 2006).

## ANNEXE 5. CHIMIOThERAPIE DES TUMEURS A HAUT RISQUE

Les tableaux 29 à 35 présentent les études sur les chimiothérapies de première ligne chez les patientes présentant une TTG à haut risque.

Tableau 29. Protocole EMA-CO en première ligne dans les TTG à haut risque

Schema d'administration EMA-CO					
Jour	Drogue		Dose		
1	Etoposide Actinomycine D MTX†		100 mg/m <sup>2</sup> IV perfusion 30min 0,5 mg IVD 100 mg/m <sup>2</sup> IVD 200 mg/m <sup>2</sup> IV perfusion de 12h (1L G5%)*		
2	Etoposide Actinomycine D Acide Folinique		100 mg/m <sup>2</sup> IV perfusion 30min 0,5 mg IVD 15 mg IM ou per os toutes les 12 heures 4 doses à débiter 24 h après le début du MTX		
8	Cyclophosphamide Vincristine		600 mg/m <sup>2</sup> IV 1 mg/m <sup>2</sup> IVD		
Etudes					
Référence	Effectif	Score	Réponse complète	Echecs	Survie
<b>Bower et al., 1997</b>	151	WHO ≥ 8 : 140 5-7 : 11	78% 8 (5%) récidives	21 échecs 11 décès précoces 1 décès toxique	85% à 5 ans
<b>Newlands et al., 1991</b>	76	Charing cross ≥ 10	53/66 : 82%	10 décès précoces (avant Chimio) 13 échecs	62/76 : 82%
<b>Escobar et al., 2003</b>	25		19/25 : 76% *récidives		23/25 : 92%
<b>Bolis et al., 1988</b>	22	Bagshawe 6-9 : 5 ≥ 10 : 17	21/22 : 95% 4 rechutes	1 échec 0 décès toxiques 0 décès précoces	20/22 : 91%
<b>Soper et al., 1994b</b>	6		4/6 **récidives		

†Pour Newlands, en cas de métastases cérébrales : MTX 1 g/m<sup>2</sup> + MTX intrathécal 12,5 mg à J8 ;

Pour Bolis, en cas de métastases pulmonaires : MTX intrathécal 10 mg / 4semaines jusqu'à normalisation du taux d'hCG et en cas de métastases cérébrales MTX 1 g/m<sup>2</sup>; \* 9/32 (28%) ; \*\*6/17 CR (35%) ont récidivé mais non détaillé entre première ligne et récidive ; WHO: WHO prognostic scoring index.

Tableau 30. Protocole EMA-CO forte dose en première ligne dans les TTG à haut risque\*

Schema d'administration EMA-CO forte dose					
Jour	Drogue		Dose		
Cycle 1 : J1	étoposide actinomycine D MTX		100 mg/m <sup>2</sup> IV perfusion 30min 0,5 mg IVD 1000 mg/m <sup>2</sup> IVD perfusion de 24h		
J2	etoposide actinomycine D acide Folinique		100 mg/m <sup>2</sup> IV perfusion 30min 0,5 mg IVD 15 mg IM ou per os toutes les 8 heures 9 doses à débiter 32 h après le début du MTX		
Cycle 2 : J8	vincristine cyclophosphamide MTX IT Acide folinique		1 mg/m <sup>2</sup> IVD 600 mg/m <sup>2</sup> IV perfusion 12,5 mg/m <sup>2</sup> Intrathécal 15 mg H24 et H36		
Etude					
Référence	Effectif	Score	Réponse	Echecs	Survie
Rustin et al., 1989†	18	Charing Cross ≥ 8	13/18 (72%)	3 décès précoces 2 échecs	78%

\*en cas de métastases cérébrales d'emblée ; †suivi médian : 33 mois (4-74 mois) ;

Tableau 31. Protocole BEP en première ligne dans les TTG à haut risque

Schema d'administration BEP								
Drogue	Dose	Jour						
Bléomycine	30 mg IV directe	J1					J8	J15
Etoposide	100mg/m <sup>2</sup> perfusion de 2h	J1	J2	J3	J4	J5		
Cisplatine	20 mg/m <sup>2</sup> perfusion de 1h	J1	J2	J3	J4	J5		
Etude								
Référence	Effectif	Score	Réponse complète	Echecs	Survie			
Guimaraes et al., 1998	15	WHO 10 à 16	13 réponses complètes	2 échecs 1 rechute	80% à 6 ans			

Tableau 32. Protocole APE en première ligne dans les TTG à haut risque

Schema d'administration APE					
Jour	Drogue		Dose		
J1 (J1 = J28)	Cisplatine		100 mg/m <sup>2</sup> IV		
J2-J3	Actinomycine D		300 µg/m <sup>2</sup> /j IV		
J14-J15-J16	Etoposide		100 mg/m <sup>2</sup> /j per os		
Etude					
Référence	Effectif	Score	Réponse	Echecs	Survie
Théodore et al., 1989*	8	WHO ≥ 8	8 / 8 réponses complètes	2 rechutes	2 décès / 8

\* Toxicité sur 16 patientes (8 premières lignes et 8 rechutes): 3 sepsis, 7 thrombopénies grade ≥ 2. Les 8 patientes avaient une chirurgie préalable.

Tableau 33. Protocole EMA en première ligne dans les TTG à haut risque

Schemas d'administration EMA					
Jour	Drogue		Dose (d'après Dobson et al., 2000)		
1	MTX acide folinique		300 mg/m <sup>2</sup> IV§ 12 mg / 6 heures x8 à débiter 24 h après le MTX		
8-9-10	étoposide actinomycine D		100 mg/m <sup>2</sup> /j IV 0,5 mg / j IV		
Jour	Drogue		Dose (Matsui et al., 2000b)		
1	étoposide actinomycine D MTX		100 mg/m <sup>2</sup> IV perfusion 30min 0,5 mg IVD 150 mg/m <sup>2</sup> IVD 300 mg/m <sup>2</sup> IV perfusion de 4 h (1L G5%)		
2-5	étoposide actinomycine D acide folinique		100 mg/m <sup>2</sup> /j IV perfusion 30min 0,5 mg/j IVD 15 mg IM toutes les 12 heures 3 doses à débiter 24 h après le début du MTX		
Etudes					
Référence	Effectif	Score	Réponse	Echecs	Survie
Dobson et al., 2000	38	Charing cross ≥ 8	75%	8 échecs*	34/38 : 89% 4 décès maladie (rechute)
Matsui et al., 2000b	27	Critères de Hammond†	21/27 77%	1 décès précoce 1 décès toxique 4 échecs	24/27 : 88,9% 2 décès maladie

§ Les patientes avec métastases cérébrales reçoivent 1000mg/m<sup>2</sup> + MTX intrathécal à 12,5 mg \*rattrapage par chimiothérapie à base de platine (4RC/8) ; † correspond à 4 à bas risque, 7 à risque intermédiaire et 28 à haut risque dans la classification de WHO.



Tableau 34. Protocole MAC en première ligne dans les TTG à haut risque

Schemas d'administration MAC					
Jour		Drogue		Dose	
1 à 5 (J1 = J14) (Lurain and Brewer, 1985)		MTX Actinomycine D Cyclophosphamide		0,3 mg/kg IV* 8-10 µg/kg 3 mg/kg (max 200 mg)	
1 à 5 (J1 = J21) (Curry et al., 1989a)		MTX Actinomycine D Chlorambucil		7 mg/m <sup>2</sup> /j IM 350 µg/m <sup>2</sup> /j IV 5mg/m <sup>2</sup> /j PO	
Etudes					
Référence	Effectif	Score	Réponse	Echecs	Survie
Lurain and Brewer, 1985	46	Charing cross ≥ 8	31/46 (67%)	15 échecs 5 rechutes 4 décès précoces 0 décès toxiques	29/46 : 63%* maladie (rechute)
Curry et al., 1989a	22	np	16/22 (73%)	6 échecs	95% 1 décès maladie

\* En première ou seconde ligne seulement 29 des 65 patientes présentant un choriocarcinome ont été guéries (45%).

Tableau 35. Protocole CHAMOMA en première ligne dans les TTG à haut risque

Schema d'administration CHAMOMA modifié (J1 = J21)					
Jour		Drogue		Dose	
1		hydroxyurée actinomycine D		500 mg / 6 heures x 4 PO 0,2 mg IVD	
2		vincristine MTX actinomycine D		1 mg/m <sup>2</sup> IVD 100 mg/m <sup>2</sup> IVD /200 mg/m <sup>2</sup> IV 12 h 0,2 mg IVD	
3		actinomycine D cyclophosphamide acide folinique		0,2 mg IVD 500 mg/m <sup>2</sup> IVD 14 mg IM	
4		acide folinique actinomycine D		14 mg/6h IM x4 0,5 mg IVD	
8		melphalan doxorubicine		6mg/m <sup>2</sup> PO 30 mg/m <sup>2</sup> IVD	
Etude					
Référence	Effectif	Score	Réponse	Echecs	Survie
Curry et al., 1989a	20*	np	13/2 65%	7 échecs	70 % 6 décès maladie

\* 4 patientes avaient reçu une monothérapie (MTX 1, actinomycine D 1).

Les tableaux 36 à 42 présentent les études sur les chimiothérapies de deuxième ligne chez les patientes présentant une TTG à haut risque (en rechute).

Tableau 36. Actinomycine D-5FU en deuxième ligne dans les TTG à haut risque

Schema d'administration					
Jour	Drogue	Dose			
J1 à 5	actinomycine D 5FU	0,5 mg/m <sup>2</sup> /j en bolus 1500 mg/m <sup>2</sup> /j sur plus de 6 heures			
Etude					
Référence	Effectif	1 <sup>ère</sup> ligne	Réponse	Echecs	Survie
Matsui et al., 2002	10	EMA (7) EMA-CO (2)	8/10 2	échecs* toxiques	8/10 décès

\* Toxicité : 29% de leucopénie de grade 3-4 ; 14% de thrombopénie de grade 3-4 ; 5% de toxicité hépatique de grade 3.

Tableau 37. EMA-EP en deuxième ligne dans les TTG à haut risque

Schema d'administration EMA-EP					
Jour	Drogue	Dose			
Cycle 1 : J1	étoposide actinomycine D MTX*	100 mg/m <sup>2</sup> IV perfusion 30min 0,5 mg IVD 100 mg/m <sup>2</sup> IVD 200 mg/m <sup>2</sup> IV perfusion de 12h (1L G5%)*			
J2	étoposide actinomycine D acide Folinique	100 mg/m <sup>2</sup> IV perfusion 30min 0,5 mg IVD 15 mg IM ou per os toutes les 12 heures 4 doses à débiter 24 après le début du MTX			
Cycle 2 : J8	cisplatine étoposide	75 mg/m <sup>2</sup> IV perfusion 12h avec MgSO8 150 mg/m <sup>2</sup> IV perfusion 1 h			
Etude					
Référence	Effectif	1 <sup>ère</sup> ligne	Réponse	Echecs	Survie
Newlands et al., 1998	21	EMA-CO standard MTX ou combinaisons : 1 <sup>ère</sup> ligne	16*/21	5 échecs	5 décès maladie
	46	EMA-CO : 2 <sup>ème</sup> ligne	31/46	15 échecs	15 décès maladie

\* 8 chirurgies dont 4 pour tumeur du site.

Tableau 38. EP en deuxième ligne dans les TTG à haut risque

Schema d'administration EP							
Jour	Drogue		Dose				
J1-J5 (J1 = J14 ou J22)	Etoposide Cisplatine		100 mg/m <sup>2</sup> /j IV 20 mg/m <sup>2</sup> /j IV				
Etude							
Référence	Effectif	Score	Réponse	1 <sup>ère</sup> ligne	Echecs	Survie	Toxicité
Soper et al., 1995	7	≥ 7 (WHO) (5 ptes > 12)	6/7 RC	MAC 4 EMA-CO 3 2 <sup>ème</sup> ligne : 5 ptes	1 échec 3 rechutes	4 décès maladie  3 en vie (2, 7 et 8 ans)	5/7 grade 4 neutropénie  4/7 aplasie fébrile  2/7 transfusions de plaquettes  4/7 transfusions de globules rouges
Theodore et al., 1989	6	≥ 8 (WHO)	5/6 RC	MAV 6	1 échec 0 rechute	1 décès	

Ptes : patientes; RC : rémission complète = normalisation des hCG ; 4 patientes/7 avaient des métastases cérébrales initiales et ont été irradiées avant l'EP ; MAC: MTX, actinomycine D, cyclophosphamide; MAV: MTX, actinomycine D, vinca-alcaloïde (vincristine ou vinblastine).

Tableau 39. PVB en deuxième ligne dans les TTG à haut risque

Schema d'administration PVB							
Jour	Drogue		Dose				
J1-J5 (J1 = J14 ou J22)	Etoposide Cisplatine		100 mg/m <sup>2</sup> /j IV 20 mg/m <sup>2</sup> /j IV				
Etude							
Référence	Effectif	Score	Réponse	1 <sup>ère</sup> ligne	Echecs	Survie	Toxicité
DuBeshter et al., 1989*	7	≥8 (WHO) médián: 13	4/7 RC	MAC 6 CHAMOCA 1	3 échecs	3 décès maladie 3 en vie (2, 7 et 8 ans)	5/7 gr 4 neutro 4/7 aplasie fébrile 2/7 transfusions de plaquettes 4/7 transfusions de globules rouges
Azab et al., 1989**	8	≥12 (WHO)	4/8 RC 3/8 RP (2RC après chirurgie)	MAV 6 MV 2	2 échecs 1 rechute	3	5/7 gr 4 neutro 0/8 aplasie fébrile 1/8 gr 2 plaquettes

\*+ 1 cas irradiation cérébrale (30 grays) et 1 cas d'irradiation pulmonaire totale (15 grays) et 6 cas de chirurgie (hystérectomie, résection méta pulmonaires) ; \*\*+ 2 cas irradiation cérébrale et 3 cas (PR) chirurgie (hystérectomie, résection méta pulmonaires). Risque initial non précisé

Tableau 40. EMA en deuxième ligne dans les TTG à haut risque

Schema d'administration EMA					
Jour	Drogue		Dose		
1	étoposide actinomycine D MTX		100 mg/m <sup>2</sup> IV perfusion 30min 0,5 mg IVD 150 mg/m <sup>2</sup> IVD 300 mg/m <sup>2</sup> IV perfusion de 4 h (1L G5%)		
2-5	étoposide actinomycine D acide Folinique		100 mg/m <sup>2</sup> /j IV perfusion 30min 0,5 mg/j IVD 15 mg IM toutes les 12 heures 3 doses à débiter 24 après le début du MTX		
Etude					
Référence	Effectif	Score	Réponse	Echecs	Survie
Matsui et al., 2000	12	Critères d'Hammond*	8/12	4 échecs	10/12 2 décès maladie

\*suivi médian (ensemble population première ou deuxième ligne : 8 ans).

Tableau 41. APE en deuxième ligne dans les TTG à haut risque

Schema d'administration APE					
Jour	Drogue		Dose		
J1 (J1 = J28)	cisplatine		100 mg/m <sup>2</sup> IV		
J2-J3 J14-J15-J16	actinomycine D étoposide		300 µg/m <sup>2</sup> /j IV 100 mg/m <sup>2</sup> /j PO		
Etude					
Référence	Effectif	Score	Réponse	Echecs	Survie
Théodore et al., 1989	8	WHO ≥ 8	8 / 8 RC	2 rechutes	2 décès / 8

\* Toxicité sur 16 patientes (8 premières lignes et 8 rechutes) : 3 sepsis, 7 thrombopénies de grade ≥ 2.

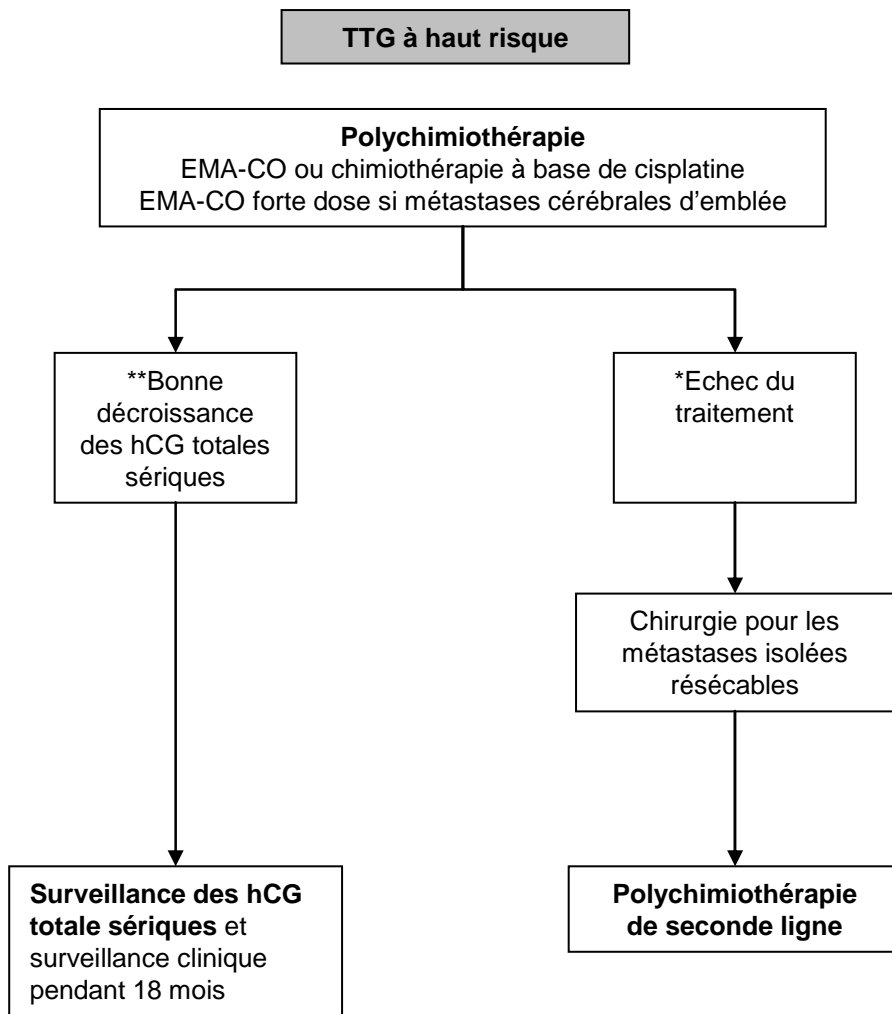
Tableau 42. EMB en deuxième ligne dans les TTG à haut risque

Schema d'administration EMB					
Jour	Drogue		Dose		
J1 (J1 = J7)	MTX acide folinique		100 mg/m <sup>2</sup> IV / 900 mg/m <sup>2</sup> 12 heures 15 mg IV 12 après MTX puis 15 mg po /6 heures x 11		
J1-5	VP16		100 mg/m <sup>2</sup> /j IV		
J3	Bléomycine		20 mg/m <sup>2</sup> IV PC 24 heures		
Etude					
Référence	Effectif	1 <sup>ère</sup> ligne	Réponse	Echecs	Survie
Wong et al., 1986a	9	CHAMOCA	8/9	1 échec	8/9 1 décès maladie

Tableau 43. Protocole EMA-CO pour les patientes avec un score FIGO ≥ 7

	Jours	Drogues	Doses
<b>EMA</b>	J1 (espacement des J1 : 14 jours)	actinomycine D étoposide méthotrexate	0,5 mg DT IV bolus de 5 minutes 100 mg / m2 en perfusion de 2 heures 100 mg / m2 en perfusion de 5 minutes puis 200 mg/m2 en perfusion de 12 heures
	J2	actinomycine D étoposide Folinate de Calcium (acide folinique)	0,5 mg DT IV bolus de 5 minutes 100 mg / m2 en perfusion de 2 heures 2 prises de 25 mg per os à 12h00 d'intervalle débuter 24 H après le début du méthotrexate
<b>CO</b>	J8	vincristine cyclophosphamide	1 mg / m2 IV bolus (maximum 2 mg) 600 mg / m2 en perfusion de 30 minutes

Figure 6. Traitement par chimiothérapie des tumeurs trophoblastiques à haut risque



\*Stagnation ou augmentation du taux d'hCG sériques après au moins deux cycles consécutifs de chimiothérapie, soit après 4 à 6 semaines en fonction du protocole utilisé.

\*\*La diminution des hCG d'au moins 10% à chaque dosage hebdomadaire définit leur « bonne » décroissance.

PLAQUETTE D'INFORMATION

Protocoles Chimiothérapie

Tumeur à bas risque : **Score FIGO 2000 ≤ 6**

■ Protocole Méthotrexate

Méthotrexate	1 mg/kg IM	J1 J7	J3	J5
Folinate de Calcium	10 mg per os		J2 J8	J4 J6

Méthotrexate (Espace des J1 : 14 jours)

■ Protocole Actinomycine

Si contre indication au Méthotrexate ou résistance au Méthotrexate avec hCG < 500 UI/l

Actinomycine D	0,5 mg DT IV bolus	J1 à J5
----------------	--------------------	---------

Actinomycine D (Espace des J1 : 14 jours)

Tumeur à haut risque : **Score FIGO 2000 ≥ 7**

Protocole EMA-CO

EMA	J1	Actinomycine D	0,5 mg DT IV bolus de 5 minutes
		Etoposide	100 mg/m <sup>2</sup> en perfusion de 2 heures
	J2	Méthotrexate	100 mg/m <sup>2</sup> en perfusion de 5 minutes puis 200 mg/m <sup>2</sup> en perfusion de 12 heures
		Actinomycine D	0,5 mg DT IV bolus de 5 minutes
		Etoposide	100 mg/m <sup>2</sup> en perfusion de 2 heures
CO	J8	Folinate Calcium	2 prises de 25 mg per os à 12h00 d'intervalle débuter 24 H après le début du méthotrexate
		Vincristine	1 mg/m <sup>2</sup> IV bolus (maximum 2 mg)
		Cyclophosphamide	600 mg/m <sup>2</sup> en perfusion de 30 minutes

EMA-CO (Espace des J1 : 14 jours)

G-CSF habituellement nécessaire

• Centre de référence de LYON

Hôpital Hôtel Dieu - 61 Quai Jules Courmont - 69002 Lyon  
**Pr D.RAUDRANT / Pr F.GOLFIER / Dr J.MASSARDIER - Gynécologues**  
 Tél : 04.72.41.32.41 ou 04.72.41.32.44 / Fax : 04.72.41.39.01  
 E-mail : daniel.raudrant@chu-lyon.fr / francois.golfier@chu-lyon.fr  
**Pr V.TRILLET-LENOIR - Oncologue médical**  
 Tél : 04.78.86.43.13 / Fax : 04.78.86.43.56  
 E-mail : veronique.trillet-lenoir@chu-lyon.fr  
**Dr J.P.GUASTALLA - Oncologue médical**  
 Centre Léon Bérard - 28 rue Laennec - 69008 Lyon  
 Tél : 04.78.78.28.23 - E-mail : guastall@lyon.fnclcc.fr  
**Dr L.FRAPPART - Anatomopathologiste**  
**Dr A.M.SCHOTT - Epidémiologiste**  
**Dr B.MATHIAN - Biologiste**

• Centre régional de TOURS

Hôpital Bretonneau - 2 bd Tonnellé - 37044 Tours Cedex  
**Pr H.MARRET - Gynécologue**  
 Tél : 02.47.47.47.41 / Fax : 02.47.47.92.73  
 E-mail : marret@med.univ-tours.fr  
**Pr P.BOUENOUX - Oncologue médical**  
 Tél : 02.47.47.82.61 / Fax : 02.47.47.80.65  
 E-mail : bouenoux@med.univ-tours.fr

• Centre régional de PARIS

Hôpital Tenon - 4 rue de la Chine - 75020 Paris  
**Pr E.DARAI - Gynécologue**  
 Tél : 01.56.01.73.18 / Fax : 01.56.01.68.55  
 E-mail : emile.darai@tnn.aphp.fr  
**Pr J.P.LOTZ - Oncologue médical**  
 Tél : 01.56.01.60.58 / Fax : 01.56.01.68.75  
 E-mail : jean-pierre.lotz@tnn.aphp.fr  
**Dr R.ROUZIER - Gynécologue**  
 Tél : 01.56.01.68.76 / Fax : 01.56.01.60.62  
 E-mail : roman.rouzier@tnn.aphp.fr

• Centre régional de MARSEILLE

**Dr A.AGOSTINI - Gynécologue**  
 Hôpital de la Conception - 13005 Marseille  
 Tél : 04.91.38.37.85 / Fax : 04.91.38.16.73  
 E-mail : aubert.agostini@ap-hm.fr  
**Dr R.DESBRIERE - Gynécologue**  
 Hôpital Nord - Chemin des Bourrely - 13015 Marseille  
 Tél : 04.91.96.46.70 ou 04.91.96.48.53 / Fax : 04.91.96.46.96  
 E-mail : raoul.desbriere@ap-hm.fr  
**Dr A.NICOARA et Dr M.PROVANSAL - Oncologues**  
 Hôpital de la Timone - 13385 Marseille Cedex 05  
 Tél : 04.91.38.45.54 ou 04.91.38.73.77 ou 04.91.38.74.01  
 E-mail : adriana.nicoara@ap-hm.fr / magali.provansalcheylan@ap-hm.fr



Centre des Maladies Trophoblastiques Lyon

Hôpital Hôtel Dieu - 61 quai Jules Courmont  
 69288 Lyon Cedex 02

<http://www.môle-chorio.com>



PLAQUETTE D'INFORMATION A L'USAGE DES GYNECOLOGUES OBSTETRICIENS ET DES ONCOLOGUES MEDICAUX

Contact

**Mme Touria HAJRI** : Chargée d'étude  
 Tél : 04.72.41.32.41 / Fax : 04.72.41.39.01  
 E-Mail : [touria.hajri@chu-lyon.fr](mailto:touria.hajri@chu-lyon.fr)



**Fonctionnement de l'unité pilote et des centres associés**

- L'objectif des centres est d'améliorer la prise en charge des patientes présentant une maladie trophoblastique et d'obtenir à terme une déclaration systématique de toutes les mûles et les tumeurs trophoblastiques en France
- Vous pouvez contacter les experts pluridisciplinaires des centres pour vous accompagner dans la prise en charge de vos patientes

**En pratique**

- Vous découvrez une grossesse mûlaire : Vous contactez un des centres pour un avis, ou tout simplement pour déclarer le dossier
- Vous recevez un formulaire d'enregistrement et un consentement de participation à retourner
- Le centre coordonnateur ou le centre régional récupère les hCG et vous envoie régulièrement la courbe d'évolution
- Le centre coordonnateur organise la relecture des lames anatomopathologiques
- La patiente reçoit un fascicule d'information sur les mûles hydatiformes

En cas d'évolution anormale des hCG, un médecin du centre, coordonnateur ou régional, vous contacte pour organiser le bilan d'extension, calculer le score FIGO 2000 et décider ensemble du traitement à mettre en place.

**Prise en charge des mûles hydatiformes**

- Evacuation de la mûle par aspiration sous contrôle échographique
- Echographie de contrôle 8 à 10 jours après
- 2<sup>ème</sup> évacuation si rétention > 17 mm
- Surveillance des hCG :
  - toutes les semaines jusqu'à négativation
  - puis tous les mois pendant :
    - > 6 mois en cas de mûle partielle ou de mûle complète qui se négative en moins de 8 semaines (délai entre 1<sup>ère</sup> évacuation et négativation des hCG)
    - > 12 mois en cas de mûle complète qui se négative en plus de 8 semaines

**Diagnostic de tumeur trophoblastique**

**Il est posé devant**

- Une ré-ascension des hCG sur 3 dosages consécutifs à une semaine d'intervalle (jours 1, 7 et 14)
- Une stagnation des hCG sur au moins 4 dosages consécutifs à une semaine d'intervalle (jours 1, 7, 14 et 21)
- Une persistance d'hCG positifs 24 semaines après l'évacuation de la mûle
- Un diagnostic anatomopathologique de choriocarcinome

Le bilan d'extension est alors programmé

**Bilan d'extension après diagnostic de tumeur trophoblastique**

- Scanner thoraco-abdominal
- Radio pulmonaire si scanner thoracique positif
- Echographie endovaginale avec doppler couleur et/ou IRM pelvienne
- Scanner ou IRM cérébrale

Calcul du score FIGO 2000

Score a,b	0	1	2	4
Age	< 40	≥ 40		
Grossesse précédente	Mûle hydatiforme	Avortement	Grossesse à terme	
Intervalle c : Grossesse précédente - Début de chimio (mois)	< 4	4 - 6	7 - 12	≥ 13
hCG plasmastique (UI/L)	< 103	103 à 104	104 à 105	≥ 105
Taille tumorale la plus grande incluant l'utérus		3 - < 5 cm	≥ 5 cm	
Site des métastases	poumon	rate, rein	tube digestif	cervexu, foie
Nb de métastases Identifiées d	0	1 - 4	5 - 8	> 8
Echec chimio antérieure			monochimio	polychimio

a Les tumeurs du site d'implantation sont exclues de ce score.  
 b Le score total est obtenu en additionnant les scores individuels de chaque variable pronostique.  
 c L'intervalle est le temps (en mois) séparant la date de l'avortement (mûlaire ou non) ou de l'accouchement (normal ou non) précédent et la date de début de la chimiothérapie.  
 d Compter toutes les métastases et non les sites. Le dénombrement des métastases pulmonaires se fait sur la radio pulmonaire et non sur le TDM.  
 Score ≤ 6 avec présence ou non de métastases = Tumeur à bas risque  
 Score ≥ 7 avec présence ou non de métastases = Tumeur haut risque



RÉFÉRENCES

- Abd El Aal, D. E., E. D. El Senosy, M. A. Kamel, and M. Atwa, 2003, Uterine artery Doppler blood flow in cases of hydatidiform mole and its correlation with beta-hCG: *Eur J Obstet Gynecol Reprod Biol.*, v. 111, p. 129-34.
- Abulafia, O., D. M. Sherer, P. J. Fultz, L. B. Sternberg, and C. Angel, 1994, Unusual endovaginal ultrasonography and magnetic resonance imaging of placental site trophoblastic tumor: *Am J Obstet Gynecol.*, v. 170, p. 750-2.
- ACOG, 2004, ACOG Practice Bulletin #53. Diagnosis and treatment of gestational trophoblastic disease: *Obstet Gynecol.*, v. 103, p. 1365-77.
- Acosta-Sison, H., 1959, Observations which may indicate the etiology of hydatidiform mole and explain its high incidence in the Philippines and Asiatic countries: *Philipp J Surg Surg Spec.*, v. 14, p. 290-3.
- Adewole, I. F., A. Oladokun, A. O. Fawole, J. F. Olawuyi, and J. A. Adeleye, 2000, Fertility regulatory methods and development of complications after evacuation of complete hydatidiform mole: *J Obstet Gynaecol.*, v. 20, p. 68-9.
- Adewole, L. F., G. J. Rustin, E. S. Newlands, J. Dent, and K. D. Bagshawe, 1986, Fertility in patients with gestational trophoblastic tumors treated with etoposide: *Eur J Cancer Clin Oncol.*, v. 22, p. 1479-82.
- Afssaps, 2002, Mise à jour : Information aux biologistes, in A. F. d. S. S. d. P. d. Santé, ed., Afssaps.
- Agarwal, R., S. Strickland, I. A. McNeish, D. C. Patel, M. Foskett, J. E. Boulbee, E. S. Newlands, and M. J. Seckl, 2002, Doppler ultrasonography of the uterine artery and the response to chemotherapy in patients with gestational trophoblastic tumors: *Clin Cancer Res.*, v. 8, p. 1142-7.
- Ajithkumar, T. V., E. K. Abraham, R. Rejnishkumar, and A. L. Minimole, 2003, Placental site trophoblastic tumor: *Obstet Gynecol Surv.*, v. 58, p. 484-8.
- Alazzam M, Tidy J, Hancock BW, Osborne R, 2009, First line chemotherapy in low risk gestational trophoblastic neoplasia: *Cochrane Database of Systematic Reviews Issue 4*
- Al-Hussaini, M., T. F. Lioe, and W. G. McCluggage, 2002, Placental site nodule of the ovary: *Histopathology.*, v. 41, p. 471-2.
- Allen , SD, Lim AK, Seckl MJ Blunt DM, Mitchell AW , 2006, Radiology of gestational trophoblastic neoplasia., *Clin Radiol.*;v61p 301-13.
- Altaras, M. M., D. J. Rosen, I. Ben-Nun, R. Aviram, J. Bernheim, and Y. Beyth, 1992, Hydatidiform mole coexisting with a fetus in twin gestation following gonadotrophin induction of ovulation: *Hum Reprod.*, v. 7, p. 429-31.
- Altieri, A., S. Franceschi, J. Ferlay, J. Smith, and C. La Vecchia, 2003, Epidemiology and aetiology of gestational trophoblastic diseases: *Lancet Oncol.*, v. 4, p. 670-8.
- Ambani, L. M., R. A. Vaidya, C. S. Rao, S. D. Daftary, and N. D. Motashaw, 1980, Familial occurrence of trophoblastic disease - report of recurrent molar pregnancies in sisters in three families: *Clin Genet.*, v. 18, p. 27-9.
- Aoki, Y., S. Kodama, H. Kurata, H. Kase, and K. Tanaka, 1999, Failure of high-dose chemotherapy with peripheral blood stem cell support for refractory placental site trophoblastic tumor: *Gynecol Obstet Invest.*, v. 47, p. 214-6.
- Arato, G., V. Fulop, P. Degrell, and I. Szigetvari, 2000, Placental site trophoblastic tumor. Clinical and pathological report of two cases: *Pathol Oncol Res.*, v. 6, p. 292-4.
- Arima, T., T. Matsuda, N. Takagi, and N. Wake, 1997, Association of IGF2 and H19 imprinting with choriocarcinoma development: *Cancer Genet Cytogenet.*, v. 93, p. 39-47.
- Azab, M., J. P. Droz, C. Theodore, J. P. Wolff, and J. L. Amiel, 1989,

- Cisplatin, vinblastine, and bleomycin combination in the treatment of resistant high-risk gestational trophoblastic tumors: *Cancer.*, v. 64, p. 1829-32.
- Bae, S. N., and S. J. Kim, 1999, Telomerase activity in complete hydatidiform mole: *Am J Obstet Gynecol*, v. 180, p. 328-33.
- Baergen, R. N., J. Rutgers, and R. H. Young, 2003, Extrauterine lesions of intermediate trophoblast: *Int J Gynecol Pathol.*, v. 22, p. 362-7.
- Bagshawe, K. D., J. Dent, E. S. Newlands, R. H. Begent, and G. J. Rustin, 1989, The role of low-dose methotrexate and folinic acid in gestational trophoblastic tumours (GTT): *Br J Obstet Gynaecol*, v. 96, p. 795-802.
- Bagshawe, K. D., J. Dent, and J. Webb, 1986, Hydatidiform mole in England and Wales 1973-83: *Lancet.*, v. 2, p. 673-7.
- Bagshawe, K. D., and S. Harland, 1976, Immunodiagnosis and monitoring of gonadotrophin-producing metastases in the central nervous system: *Cancer.*, v. 38, p. 112-8.
- Bahar, A. M., M. S. El-Ashnehi, and A. Senthilselvan, 1989, Hydatidiform mole in the elderly: hysterectomy or evacuation? *Int J Gynaecol Obstet.*, v. 29, p. 233-8.
- Bailin PL, Tindall JP, Roenigk HHJ, 1975, Is methotrexate therapy for psoriasis carcinogenic? A modified retrospective-prospective analysis. *Journal of the American Medical Association* v 232, p. 359-62.
- Bakri, Y., N. al-Hawashim, and R. Berkowitz, 2000, CSF/serum beta-hCG ratio in patients with brain metastases of gestational trophoblastic tumor: *J Reprod Med.*, v. 45, p. 94-6.
- Bakri, Y., R. S. Berkowitz, D. P. Goldstein, J. Subhi, M. Senoussi, W. von Sinner, and F. A. Jabbar, 1994a, Brain metastases of gestational trophoblastic tumor: *J Reprod Med.*, v. 39, p. 179-84.
- Bakri, Y. N., R. S. Berkowitz, J. Khan, D. P. Goldstein, W. von Sinner, and F. A. Jabbar, 1994b, Pulmonary metastases of gestational trophoblastic tumor. Risk factors for early respiratory failure: *J Reprod Med.*, v. 39, p. 175-8.
- Bakri, Y. N., J. Subhi, M. Amer, A. Ezzat, W. Sinner, A. Twejry, and F. A. Jabbar, 1993, Liver metastases of gestational trophoblastic tumor: *Gynecol Oncol.*, v. 48, p. 110-3.
- Bandy, L. C., D. L. Clarke-Pearson, and C. B. Hammond, 1984, Malignant potential of gestational trophoblastic disease at the extreme ages of reproductive life: *Obstet Gynecol.*, v. 64, p. 395-9.
- Barter, J. F., S. J. Soong, K. D. Hatch, J. W. Orr, Jr., E. C. Partridge, J. M. Austin, Jr., and H. M. Shingleton, 1989, Treatment of nonmetastatic gestational trophoblastic disease with sequential intramuscular and oral methotrexate: *Gynecol Oncol*, v. 33, p. 82-4.
- Bartolozzi, C., R. Lencioni, D. Caramella, G. Gibilisco, R. Cioni, and C. Vignali, 1994, [Staging of hepatocellular carcinoma. Comparison of ultrasonography, computerized tomography, magnetic resonance, digital angiography, and computerized tomography with lipiodol]: *Radiol Med (Torino)*. v. 88, p. 429-36.
- Barton, J. W., S. M. McCarthy, E. I. Kohorn, L. M. Scoutt, and R. C. Lange, 1993, Pelvic MR imaging findings in gestational trophoblastic disease, incomplete abortion, and ectopic pregnancy: are they specific?: *Radiology.*, v. 186, p. 163-8.
- Bates M, Everard J, Wall L, Horsman JM, Hancock B, W 2004, Is there a relationship between treatment for infertility and gestational trophoblastic disease? *Hum Reprod.* v 19, p 365-7.
- Bates, S., and G. Peters, 1995, Cyclin D1 as a cellular proto-oncogene: *Semin Cancer Biol*, v. 6, p. 73-82.
- Benson, C. B., D. R. Genest, M. R. Bernstein, V. Soto-Wright, D. P. Goldstein, and R. S. Berkowitz, 2000, Sonographic appearance of first trimester complete hydatidiform moles:

- Ultrasound Obstet Gynecol., v. 16, p. 188-91.
- Berger, P., C. Sturgeon, J. M. Bidart, E. Paus, R. Gerth, M. Niang, A. Bristow, S. Birken, and U. H. Stenman, 2002, The ISOBM TD-7 Workshop on hCG and related molecules. Towards user-oriented standardization of pregnancy and tumor diagnosis: assignment of epitopes to the three-dimensional structure of diagnostically and commercially relevant monoclonal antibodies directed against human chorionic gonadotropin and derivatives: *Tumour Biol*, v. 23, p. 1-38.
- Berkowitz, B. J., J. G. Jones, I. R. Merkatz, and C. D. Runowicz, 1990a, Ovarian conservation in placental site trophoblastic tumor: *Gynecol Oncol.*, v. 37, p. 239-43.
- Berkowitz, R., S. M. Ozturk, D. Goldstein, M. Bernstein, L. Hill, and J. R. Wands, 1989, Human chorionic gonadotropin and free subunits' serum levels in patients with partial and complete hydatidiform moles: *Obstet Gynecol.*, v. 74, p. 212-6.
- Berkowitz, R. S., M. R. Bernstein, B. L. Harlow, L. W. Rice, J. M. Lage, D. P. Goldstein, and D. W. Cramer, 1995, Case-control study of risk factors for partial molar pregnancy: *Am J Obstet Gynecol.*, v. 173, p. 788-94.
- Berkowitz, R. S., D. W. Cramer, M. R. Bernstein, S. Cassells, S. G. Driscoll, and D. P. Goldstein, 1985a, Risk factors for complete molar pregnancy from a case-control study: *Am J Obstet Gynecol.*, v. 152, p. 1016-20.
- Berkowitz, R. S., U. Desai, D. P. Goldstein, S. G. Driscoll, A. R. Marean, and M. R. Bernstein, 1980a, Pretreatment curettage-A predictor of chemotherapy response in gestational trophoblastic neoplasia: *Gynecol Oncol.*, v. 10, p. 39-43.
- Berkowitz, R. S., D. P. Goldstein, and M. R. Bernstein, 1985b, Natural history of partial molar pregnancy: *Obstet Gynecol.*, v. 66, p. 677-81.
- Berkowitz, R. S., D. P. Goldstein, and M. R. Bernstein, 1986, Ten year's experience with methotrexate and folinic acid as primary therapy for gestational trophoblastic disease: *Gynecol Oncol*, v. 23, p. 111-8.
- Berkowitz, R. S., D. P. Goldstein, and M. R. Bernstein, 1990b, Methotrexate infusion and folinic acid in the primary therapy of nonmetastatic gestational trophoblastic tumors: *Gynecol Oncol*, v. 36, p. 56-9.
- Berkowitz, R. S., D. P. Goldstein, A. R. Marean, and M. Bernstein, 1981, Oral contraceptives and postmolar trophoblastic disease: *Obstet Gynecol.*, v. 58, p. 474-7.
- Berkowitz, R. S., D. P. Goldstein, 2009, Molar Pregnancy: *N Engl J Med*; v 360 p1639-45.
- Berkowitz, R.S., D.P Goldstein, 2009 bis, Presentation and management of molar pregnancy In *Gestational Trophoblastic Disease* third edition 3ème édition par Hancock B. W., Seckl M. J., Berkowitz R. S., Cole L A: p 249- 76
- Berkowitz, R. S., S. S. Im, M. R. Bernstein, and D.P. Goldstein, 1998, Gestational trophoblastic disease. Subsequent pregnancy outcome, including repeat molar pregnancy: *J Reprod Med.*, v. 43, p. 81-6.
- Berkowitz, R. S., A. R. Marean, D. P. Goldstein, and M. R. Bernstein, 1980b, Oral contraceptives and post-molar trophoblastic tumours: *Lancet.*, v. 2, p. 752.
- Berkowitz, R. S., Z. S. Tuncer, M. R. Bernstein, and D. P. Goldstein, 2000, Management of gestational trophoblastic diseases: subsequent pregnancy experience: *Semin Oncol.*, v. 27, p. 678-85.
- Bettencourt, E., E. Pinto, E. Abraul, M. Dinis, and C. F. De Oliveira, 1997, Placental site trophoblastic tumour: the value of transvaginal colour and pulsed Doppler sonography (TV-CDS) in its diagnosis: case report: *Eur J Gynaecol Oncol.*, v. 18, p. 461-4.
- Binelli, C., P. Descamps, I. Binelli, J. Tuech, F. Biquard, F. Catala, and e. al., 1998, Tumeurs trophoblastiques du site placentaire : à propos de 2

- observations et revue de la littérature.: *Reprod Hum et Horm*, v. XI, p. 439-445.
- Bolis, G., C. Belloni, F. Vergadoro, N. Colombo, E. Buratti, and C. Mangioni, 1983, The role of surgery in gestational trophoblastic disease: *Tumori*, v. 69, p. 553-7.
- Bolis, G., C. Bonazzi, F. Landoni, G. Mangili, F. Vergadoro, F. Zanaboni, and C. Mangioni, 1988, EMA-CO regimen in high-risk gestational trophoblastic tumor (GTT): *Gynecol Oncol.*, v. 31, p. 439-44.
- Boue, A., J. Boue, and A. Gropp, 1985, Cytogenetics of pregnancy wastage: *Adv Hum Genet.*, v. 14, p. 1-57.
- Bower, M., E. S. Newlands, L. Holden, D. Short, C. Brock, G. J. Rustin, R. H. Begent, and K. D. Bagshawe, 1997, EMA-CO for high-risk gestational trophoblastic tumors: results from a cohort of 272 patients: *J Clin Oncol.*, v. 15, p. 2636-43.
- Brandt, K. R., and K. J. Coakley, 1998, MR appearance of placental site trophoblastic tumor: a report of three cases: *AJR Am J Roentgenol.*, v. 170, p. 485-7.
- Braunstein, G. D., 2002, False-positive serum human chorionic gonadotropin results: causes, characteristics, and recognition: *Am J Obstet Gynecol.*, v. 187, p. 217-24.
- Brewer, C. A., M. D. Adelson, and R. C. Elder, 1992, Erythrocytosis associated with a placental-site trophoblastic tumor: *Obstet Gynecol.*, v. 79, p. 846-9.
- Brewer, J. I., R. T. Smith, and G. B. Pratt, 1963, Choriocarcinoma. Absolute 5 year survival rates of 122 patients treated by hysterectomy: *Am J Obstet Gynecol.*, v. 85, p. 841-3.
- Brinton, L. A., B. Z. Wu, W. Wang, A. G. Ershow, H. Z. Song, J. Y. Li, M. B. Bracken, and W. J. Blot, 1989, Gestational trophoblastic disease: a case-control study from the People's Republic of China: *Am J Obstet Gynecol.*, v. 161, p. 121-7.
- Buckley, J. D., 1996, Choriocarcinoma. in Schottenfeld, D Fraumeni, Jf (Eds) *Cancer epidemiology and prevention:* Philadelphia, Oxford University Press.
- Buckley, J. D., B. E. Henderson, C. P. Morrow, C. B. Hammond, E. I. Kohorn, and D. F. Austin, 1988, Case-control study of gestational choriocarcinoma: *Cancer Res.*, v. 48, p. 1004-10.
- Buenerd, A., P. Mathevet, C. Gengler, J. Y. Scoazec, and G. Berger, 2003, [Placental site trophoblastic tumor of the uterus after in vitro fertilization. A case report with initial vaginal metastasis]: *Ann Pathol.*, v. 23, p. 236-9.
- Carlson, N., W. E. Winter, 3rd, T. C. Krivak, B. Crothers, C. Macri, and J. W. Carlson, 2002, Successful management of metastatic placental site trophoblastic tumor with multiple pulmonary resections: *Gynecol Oncol.*, v. 87, p. 146-9.
- Carter, J., J. Fowler, J. Carlson, A. Saltzman, L. Byers, L. Carson, and L. B. Twiggs, 1993, Transvaginal color flow Doppler sonography in the assessment of gestational trophoblastic disease: *J Ultrasound Med.*, v. 12, p. 595-9.
- Case, A. M., S. Wilson, T. J. Colgan, and E. M. Greenblatt, 2001, Fertility-sparing surgery, with subsequent pregnancy, in persistent gestational trophoblastic neoplasia: case report: *Hum Reprod.*, v. 16, p. 360-4.
- Chama, C. M., H. A. Nggada, and A. Nuhu, 2002, Cutaneous metastasis of gestational choriocarcinoma: *Int J Gynaecol Obstet.*, v. 77, p. 249-50.
- Chan, F. Y., M. T. Chau, T. C. Pun, C. Lam, H. Y. Ngan, and R. L. Wong, 1995, A comparison of colour Doppler sonography and the pelvic arteriogram in assessment of patients with gestational trophoblastic disease: *Br J Obstet Gynaecol.*, v. 102, p. 720-5.
- Chan, F. Y., T. C. Pun, M. T. Chau, C. Lam, H. Y. Ngan, and R. L. Wong, 1996, The role of Doppler sonography in assessment of malignant trophoblastic disease: *Eur J Obstet Gynecol Reprod Biol.*, v. 68, p. 123-8.

- Chang, Y. L., T. C. Chang, S. Hsueh, K. G. Huang, P. N. Wang, H. P. Liu, and Y. K. Soong, 1999, Prognostic factors and treatment for placental site trophoblastic tumor-report of 3 cases and analysis of 88 cases: *Gynecol Oncol.*, v. 73, p. 216-22.
- Chechia A, Koubaa A, Makhlouf T, Anis B, Terras K, Hamouda B, Mezni F, Molar pregnancy, Retrospective study of 60 cases in Tunisia, *Tunis Med*, 2001 Aug-Sep, 79(8-9):441-6
- Chen, L. M., E. R. Lengyel, and C. Bethan Powell, 2004, Single-agent pulse dactinomycin has only modest activity for methotrexate-resistant gestational trophoblastic neoplasia: *Gynecol Oncol.*, v. 94, p. 204-7.
- Cheung, A. N., A. S. Sit, L. P. Chung, H. Y. Ngan, K. O'Hanlan, L. C. Wong, and H. K. Ma, 1994, Detection of heterozygous XY complete hydatidiform mole by chromosome in situ hybridization: *Gynecol Oncol.*, v. 55, p. 386-92.
- Choo, Y. C., S. Y. Chan, L. C. Wong, and H. K. Ma, 1985, Ovarian dysfunction in patients with gestational trophoblastic neoplasia treated with short intensive courses of etoposide (VP-16-213): *Cancer*, v. 55, p. 2348-52.
- Chung, K., H. Shin, S. Kim, and e. al., 1994, Clinicopathological correlation in placental site trophoblastic tumor.: *Korean Journal of Obstetrics and Gynecology*, v. 37, p. 520-527.
- Cisse, C. T., N. Lo, J. C. Moreau, C. Fall-Gaye, V. Mendez, and F. Diadiou, 2002, [Choriocarcinoma in Senegal: epidemiology, prognosis and prevention]: *Gynecol Obstet Fertil.*, v. 30, p. 862-9.
- Cohle, S. D., and C. S. Petty, 1985, Sudden death caused by embolization of trophoblast from hydatidiform mole: *J Forensic Sci.*, v. 30, p. 1279-83.
- Cole, L. A., and S. Butler, 2002, Detection of hCG in trophoblastic disease. The USA hCG reference service experience: *J Reprod Med.*, v. 47, p. 433-44.
- Cole, L. A., and A. Kardana, 1992, Discordant results in human chorionic gonadotropin assays: *Clin Chem.*, v. 38, p. 263-70.
- Cole, L. A., and S. A. Khanlian, 2004, Inappropriate management of women with persistent low hCG results: *J Reprod Med.*, v. 49, p. 423-32.
- Cole, L. A., S. A. Khanlian, J. M. Sutton, S. Davies, and N. D. Stephens, 2003, Hyperglycosylated hCG (invasive trophoblast antigen, ITA) a key antigen for early pregnancy detection: *Clin Biochem.*, v. 36, p. 647-55.
- Cole, L. A., K. M. Rinne, S. Shahabi, and A. Omrani, 1999, False-positive hCG assay results leading to unnecessary surgery and chemotherapy and needless occurrences of diabetes and coma: *Clin Chem.*, v. 45, p. 313-4.
- Cole, L. A., S. Shahabi, S. A. Butler, H. Mitchell, E. S. Newlands, H. R. Behrman, and H. L. Verrill, 2001, Utility of commonly used commercial human chorionic gonadotropin immunoassays in the diagnosis and management of trophoblastic diseases: *Clin Chem.*, v. 47, p. 308-15.
- Cole, L. A., and J. M. Sutton, 2003, HCG tests in the management of gestational trophoblastic diseases: *Clin Obstet Gynecol.*, v. 46, p. 523-40.
- Cole, L. A., and J. M. Sutton, 2004, Selecting an appropriate hCG test for managing gestational trophoblastic disease and cancer: *J Reprod Med.*, v. 49, p. 545-53.
- Cole, L. A., J. M. Sutton, T. N. Higgins, and G. S. Cembrowski, 2004, Between-method variation in human chorionic gonadotropin test results: *Clin Chem.*, v. 50, p. 874-82 Epub 2004 Mar 11.
- Condous, G., J. Thomas, E. Okaro, and T. Bourne, 2003, Placental site trophoblastic tumor masquerading as an ovarian ectopic pregnancy: *Ultrasound Obstet Gynecol.*, v. 21, p. 504-6.

- Cortey, A., and Y. Brossard, 2006, [Prevention of fetomaternal rhesus-D allo-immunization. Practical aspects]: *J Gynecol Obstet Biol Reprod (Paris)*, v. 35, p. 1S123-1S130.
- Coskun, M., A. M. Agildere, F. Boyvat, C. Tarhan, and E. A. Niron, 1998, Primary choriocarcinoma of the stomach and pancreas: CT findings: *Eur Radiol.*, v. 8, p. 1425-8.
- Costa, H. L., and P. Doyle, 2006, Influence of oral contraceptives in the development of post-molar trophoblastic neoplasia--a systematic review: *Gynecol Oncol*, v. 100, p. 579-85.
- Cotton, D. B., S. G. Bernstein, J. A. Read, T. J. Benedetti, G. D'Ablaing, F. C. Miller, and C. P. Morrow, 1980, Hemodynamic observations in evacuation of molar pregnancy: *Am J Obstet Gynecol.*, v. 138, p. 6-10.
- Coukos, G., A. Makrigiannakis, J. Chung, T. C. Randall, S. C. Rubin, and I. Benjamin, 1999, Complete hydatidiform mole. A disease with a changing profile: *J Reprod Med.*, v. 44, p. 698-704.
- Crawford, R. A., E. Newlands, G. J. Rustin, L. Holden, R. A'Hern, and K. D. Bagshawe, 1997, Gestational trophoblastic disease with liver metastases: the Charing Cross experience: *Br J Obstet Gynaecol.*, v. 104, p. 105-9.
- Creinin M. D., Harwood B., Guido R. S., Fox, M. C., Zhang J., and for the NICHD, 2004, Endometrial thickness after misoprostol use for early pregnancy Failure: *Int J Gynaecol Obstet.*, v 86, p 22-26.
- Curry, S. L., J. A. Blessing, P. J. DiSaia, J. T. Soper, and L. B. Twiggs, 1989a, A prospective randomized comparison of methotrexate, dactinomycin, and chlorambucil versus methotrexate, dactinomycin, cyclophosphamide, doxorubicin, melphalan, hydroxyurea, and vincristine in "poor prognosis" metastatic gestational trophoblastic disease: a Gynecologic Oncology Group study: *Obstet Gynecol.*, v. 73, p. 357-62.
- Curry, S. L., C. B. Hammond, L. Tyrey, W. T. Creasman, and R. T. Parker, 1975, Hydatidiform mole: diagnosis, management, and long-term followup of 347 patients: *Obstet Gynecol.*, v. 45, p. 1-8.
- Curry, S. L., J. B. Schlaerth, E. I. Kohorn, J. B. Boyce, H. Gore, L. B. Twiggs, and J. A. Blessing, 1989b, Hormonal contraception and trophoblastic sequelae after hydatidiform mole (a Gynecologic Oncology Group Study): *Am J Obstet Gynecol.*, v. 160, p. 805-9; discussion 809-11.
- Dainty, L. A., W. E. Winter, 3rd, and G. L. Maxwell, 2003, The clinical behavior of placental site trophoblastic tumor and contemporary methods of management: *Clin Obstet Gynecol.*, v. 46, p. 607-11.
- Davis, S. D., 1991, CT evaluation for pulmonary metastases in patients with extrathoracic malignancy: *Radiology.*, v. 180, p. 1-12.
- Debby, A., G. Malinger, E. Harow, A. Golan, and M. Glezerman, 2006, Transvaginal ultrasound after first-trimester uterine evacuation reduces the incidence of retained products of conception: *Ultrasound Obstet Gynecol*, v. 27, p. 61-4.
- Dehaeck, C. M., 1986, Transcatheter embolization of pelvic vessels to stop intractable hemorrhage: *Gynecol Oncol.*, v. 24, p. 9-16.
- Deicas, R. E., D. S. Miller, A. W. Rademaker, and J. R. Lurain, 1991, The role of contraception in the development of postmolar gestational trophoblastic tumor: *Obstet Gynecol.*, v. 78, p. 221-6.
- Dessau, R., G. J. Rustin, J. Dent, F. J. Paradinas, and K. D. Bagshawe, 1990, Surgery and chemotherapy in the management of placental site tumor: *Gynecol Oncol.*, v. 39, p. 56-9.
- Dhillon ,T, Palmieri C, Sebire NJ, et al ,2006, Value of whole body 18FDG-PET to identify the active site of gestational trophoblastic neoplasia. *J reprod med* v 51 p 879-87

- Dobson, L. S., P. C. Lorigan, R. E. Coleman, and B. W. Hancock, 2000, Persistent gestational trophoblastic disease: results of MEA (methotrexate, etoposide and dactinomycin) as first-line chemotherapy in high risk disease and EA (etoposide and dactinomycin) as second-line therapy for low risk disease: *Br J Cancer.*, v. 82, p. 1547-52.
- Dose, J., K. Bohuslavizki, B. Huneke, C. Lindner, and F. Janicke, 2000, Detection of Intramural Choriocarcinoma of the Uterus with 18F-FDG-PET. A Case Report: *Clin Positron Imaging.*, v. 3, p. 37-40.
- DuBeshter, B., R. S. Berkowitz, D. P. Goldstein, and M. Bernstein, 1989, Vinblastine, cisplatin and bleomycin as salvage therapy for refractory high-risk metastatic gestational trophoblastic disease: *J Reprod Med.*, v. 34, p. 189-92.
- DuBeshter, B., R. S. Berkowitz, D. P. Goldstein, D. W. Cramer, and M. R. Bernstein, 1987, Metastatic gestational trophoblastic disease: experience at the New England Trophoblastic Disease Center, 1965 to 1985: *Obstet Gynecol.*, v. 69, p. 390-5.
- Edwards, J. L., A. R. Makey, and K. D. Bagshawe, 1975, The role of thoracotomy in the management of the pulmonary metastases of gestational choriocarcinoma: *Clin Oncol.*, v. 1, p. 329-339.
- El-Lamie, I. K., H. M. El Sayed, A. G. Badawie, W. A. Bayomi, H. A. El-Ghazaly, A. E. Khalaf-Allah, M. N. El-Mahallawy, and K. I. El-Lamie, 2006, Evolution of treatment of high-risk metastatic gestational trophoblastic tumors: Ain Shams University experience: *Int J Gynecol Cancer*, v. 16, p. 866-74.
- El-Lamie, I. K., N. A. Shehata, S. K. Abou-Loz, and K. I. Ei-Lamie, 2000, Experience of the Gynecologic Oncology Unit at Ain Shams University in the treatment of gestational trophoblastic tumors: *Int J Gynecol Cancer.*, v. 10, p. 488-496.
- Elit, L., A. Covens, R. Osborne, A. Gerulath, J. Murphy, B. Rosen, and J. Sturgeon, 1994, High-dose methotrexate for gestational trophoblastic disease: *Gynecol Oncol*, v. 54, p. 282-7.
- Embrey, M. P., A. A. Calder, and K. Hillier, 1974, Extra amniotic prostaglandins in the management of intrauterine fetal death, anencephaly and hydatidiform mole: *J Obstet Gynaecol Br Commonw.*, v. 81, p. 47-51.
- Escobar, P. F., J. R. Lurain, D. K. Singh, K. Bozorgi, and D. A. Fishman, 2003, Treatment of high-risk gestational trophoblastic neoplasia with etoposide, methotrexate, actinomycin D, cyclophosphamide, and vincristine chemotherapy: *Gynecol Oncol.*, v. 91, p. 552-7.
- Evans, A. C., Jr., J. T. Soper, D. L. Clarke-Pearson, A. Berchuck, G. C. Rodriguez, and C. B. Hammond, 1995, Gestational trophoblastic disease metastatic to the central nervous system: *Gynecol Oncol.*, v. 59, p. 226-30..
- Federschneider, J. M., D. P. Goldstein, R. S. Berkowitz, A. R. Marean, and M. R. Bernstein, 1980, Natural history of recurrent molar pregnancy: *Obstet Gynecol.*, v. 55, p. 457-9.
- Feltmate, C. M., J. Batorfi, V. Fulop, D. P. Goldstein, J. Dospod, and R. S. Berkowitz, 2003, Human chorionic gonadotropin follow-up in patients with molar pregnancy: a time for reevaluation: *Obstet Gynecol.*, v. 101, p. 732-6.
- Feltmate, C. M., D. R. Genest, D. P. Goldstein, and R. S. Berkowitz, 2002, Advances in the understanding of placental site trophoblastic tumor: *J Reprod Med.*, v. 47, p. 337-41.
- Feltmate, C. M., D. R. Genest, L. Wise, M. R. Bernstein, D. P. Goldstein, and R. S. Berkowitz, 2001, Placental site trophoblastic tumor: a 17-year experience at the New England Trophoblastic Disease Center: *Gynecol Oncol.*, v. 82, p. 415-9
- Fignon A., Guilleteau D., Lansac J., Besnard J-C.1995,.Hook effect in

- immunoradiometric assay for human chorionic gonadotropine as a marker for trophoblastic disease. *Eur. J. Obstet. Gynecol.*, v 61, 183-184
- FIGO, 2002, FIGO staging for gestational trophoblastic neoplasia 2000. FIGO Oncology Committee: *Int J Gynaecol Obstet.*, v. 77, p. 285-7.
- FIGO, and IGCS, 2006, Staging classifications and clinical practice guidelines for gynaecologic cancers., p. 23 pages.
- Fine, C., A. L. Bundy, R. S. Berkowitz, S. B. Boswell, A. F. Berezin, and P. M. Doubilet, 1989, Sonographic diagnosis of partial hydatidiform mole: *Obstet Gynecol.*, v. 73, p. 414-8.
- Fisher RA, Newlands ES. Gestational trophoblastic disease. Molecular and genetic studies. *J Reprod Med* 1998;43:87-97
- Fisher, R. A., R. Khatoon, F. J. Paradinas, A. P. Roberts, and E. S. Newlands, 2000, Repetitive complete hydatidiform mole can be biparental in origin and either male or female: *Hum Reprod.*, v. 15, p. 594-8.
- Fisher, R. A., S. Povey, A. J. Jeffreys, C. A. Martin, I. Patel, and S. D. Lawler, 1989, Frequency of heterozygous complete hydatidiform moles, estimated by locus-specific minisatellite and Y chromosome-specific probes: *Hum Genet.*, v. 82, p. 259-63.
- Fisher, R. A., D. M. Sheppard, and S. D. Lawler, 1982, Twin pregnancy with complete hydatidiform mole (46,XX) and fetus (46,XY): genetic origin proved by analysis of chromosome polymorphisms: *Br Med J (Clin Res Ed)*. v. 284, p. 1218-20.
- Fishman, D. A., L. A. Padilla, P. Keh, L. Cohen, M. Frederiksen, and J. R. Lurain, 1998, Management of twin pregnancies consisting of a complete hydatidiform mole and normal fetus: *Obstet Gynecol.*, v. 91, p. 546-50.
- Flam, F., 1994, Colour flow Doppler for gestational trophoblastic neoplasia: *Eur J Gynaecol Oncol*, v. 15, p. 443-8.
- Flam, F., and V. Lundstrom, 1988, The value of endometrial curettage in the follow-up of hydatidiform mole: *Acta Obstet Gynecol Scand.*, v. 67, p. 649-51.
- Flam, F., V. Lundstrom, and F. Pettersson, 1991, Medical induction prior to surgical evacuation of hydatidiform mole: is there a greater risk of persistent trophoblastic disease?: *Eur J Obstet Gynecol Reprod Biol.*, v. 42, p. 57-60.
- Foskett, M., M. Seckl, F. Paradinas, and e. al., 1998, A review of 126 cases registered at Charing Cross Hospital as twin multiple pregnancies complicated by a complete hydatidiform mole (CHM). : IXth World V Congress on Gestational Trophoblastic Disease.
- Foulmann, K., J. P. Guastalla, N. Caminet, V. Trillet-Lenoir, D. Raudrant, F. Golfier, and A. M. Schott, 2006, What is the best protocol of single-agent methotrexate chemotherapy in nonmetastatic or low-risk metastatic gestational trophoblastic tumors? A review of the evidence: *Gynecol Oncol*, v. 102, p. 103-10.
- Fowler, D. J., I. Lindsay, M. J. Seckl, and N. J. Sebire, 2006, Routine pre-evacuation ultrasound diagnosis of hydatidiform mole: experience of more than 1000 cases from a regional referral center: *Ultrasound Obstet Gynecol.*, v. 27, p. 56-60.
- Fox, A. L., 1985, "Fibrinolytic glomerulopathy" in patients with placental site trophoblastic tumor and nephrotic proteinuria: *Hum Pathol.*, v. 16, p. 1179.
- Fujimaki, T., M. Matsutani, N. Funada, T. Kirino, K. Takakura, O. Nakamura, A. Tamura, and K. Sano, 1994, CT and MRI features of intracranial germ cell tumors: *J Neurooncol.*, v. 19, p. 217-26.
- Fukunaga, M., and S. Ushigome, 1993b, Metastasizing placental site trophoblastic tumor. An immunohistochemical and flow cytometric study of two cases: *Am J Surg Pathol.*, v. 17, p. 1003-10.
- Fung Kee Fung, K., E. Eason, J. Crane, A. Armson, S. De La Ronde, D. Farine, L.



- Keenan-Lindsay, L. Leduc, G. J. Reid, J. V. Aerde, R. D. Wilson, G. Davies, V. A. Desilets, A. Summers, P. Wyatt, D. C. Young, and SOGC, 2003, Prevention of Rh alloimmunization J Obstet Gynaecol Can, v. 25, p. 765-73.
- Gangadharan, V. P., N. P. Prakash, K. Chitrathara, K. Sasidharan, and K. Ramachandran, 1999, Ocular metastasis of choriocarcinoma: Br J Radiol., v. 72, p. 1216-7.
- Garner, E., D. P. Goldstein, R. S. Berkowitz, and L. Wenzel, 2003a, Psychosocial and reproductive outcomes of gestational trophoblastic diseases: Best Pract Res Clin Obstet Gynaecol., v. 17, p. 959-68.
- Garner, E. I., W. Y. Chang-Lee, K. H. Lu, D. P. Goldstein, and R. S. Berkowitz, 1999, Trophoblastic pulmonary embolization after hysterectomy for invasive complete mole. A case report: J Reprod Med., v. 44, p. 908-12.
- Garner, E. I., C. M. Feltmate, D. P. Goldstein, and R. S. Berkowitz, 2005, The curative effect of a second curettage in persistent trophoblastic disease: a retrospective cohort survey: Gynecol Oncol, v. 99, p. 3-5.
- Garner, E. I., E. Lipson, M. R. Bernstein, D. P. Goldstein, and R. S. Berkowitz, 2002, Subsequent pregnancy experience in patients with molar pregnancy and gestational trophoblastic tumor: J Reprod Med., v. 47, p. 380-6.
- Garner, E. I., M. Meyerovitz, D. P. Goldstein, and R. S. Berkowitz, 2003b, Successful term pregnancy after selective arterial embolization of symptomatic arteriovenous malformation in the setting of gestational trophoblastic tumor: Gynecol Oncol., v. 88, p. 69-72.
- Garrett, A. P., E. O. Garner, D. P. Goldstein, and R. S. Berkowitz, 2002, Methotrexate infusion and folinic acid as primary therapy for nonmetastatic and low-risk metastatic gestational trophoblastic tumors. 15 years of experience: J Reprod Med, v. 47, p. 355-62.
- Gemer, O., S. Segal, A. Kopmar, and E. Sassoon, 2000, The current clinical presentation of complete molar pregnancy: Arch Gynecol Obstet., v. 264, p. 33-4.
- Ghabreau, L., and L. Frappart, 2002, La maladie trophoblastique gestationnelle: anatomie pathologique : La lettre du gynécologue, p. 10-14.
- Gillespie A., Hancock B. W, 2009 Placental site trophoblastic Tumour In Gestational Trophoblastic Disease third edition 3ème édition par Hancock B. W., Seckl M. J., Berkowitz R. S., Cole L A: p 420-29
- In Gestational Trophoblastic Disease third edition 3ème édition par Hancock B. W., Seckl M. J., Berkowitz R. S., Cole L A: p 249- 76
- Gillespie AM, Tidy J, Bright N, Radstone CR, Coleman RE and Hancock BW, 1998 Primary gynaecological management of gestational trophoblastic tumours and the subsequent development of persistent trophoblastic disease, Br J Obstet Gynaecol, 107(supl 17) Abs. No 287, p 95
- Gillespie, A. M., E. A. Lidbury, J. A. Tidy, and B. W. Hancock, 2004, The clinical presentation, treatment, and outcome of patients diagnosed with possible ectopic molar gestation: Int J Gynecol Cancer, v. 14, p. 366-9.
- Gillespie, A. M., D. Liyim, J. R. Goepel, R. E. Coleman, and B. W. Hancock, 2000, Placental site trophoblastic tumour: a rare but potentially curable cancer: Br J Cancer., v. 82, p. 1186-90.
- Goldberg, G. L., K. Cloete, B. Bloch, K. Wiswedel, and M. M. Altaras, 1987, Medroxyprogesterone acetate in non-metastatic gestational trophoblastic disease: Br J Obstet Gynaecol., v. 94, p. 22-5.
- Goldberg, G. L., D. A. Yon, B. Bloch, and W. Levin, 1986, Gestational trophoblastic disease: the significance of vaginal metastases: Gynecol Oncol., v. 24, p. 155-61.

- Goldstein, D. P., R. Berkowitz, M. D. Abeloff, J. O. Armitage, J. E. Niederhuber, M. B. Kastan, and W. G. McKenna, 2006, *Clinical Oncology* Chapitre : gestational trophoblastic disease, p 2347-367.
- Goldstein, D. P., and R. S. Berkowitz, 1994, Current management of complete and partial molar pregnancy: *J Reprod Med.*, v. 39, p. 139-46.
- Goldstein, D. P., P. Saracco, R. Osathanondh, P. R. Goldstein, A. R. Marean, and M. R. Bernstein, 1978, Methotrexate with citrovorum factor rescue for gestational trophoblastic neoplasms: *Obstet Gynecol*, v. 51, p. 93-6.
- Goldstein, D. P., P. Winig, and R. L. Shirley, 1972, Actinomycin D as initial therapy of gestational trophoblastic disease. A reevaluation: *Obstet Gynecol*, v. 39, p. 341-5.
- Goldstein, D. P., I. V. Zanten-Przybysz, M. R. Bernstein, and R. S. Berkowitz, 1998, Revised FIGO staging system for gestational trophoblastic tumors. Recommendations regarding therapy: *J Reprod Med.*, v. 43, p. 37-43.
- Golfier F, Labrousse C, Frappart L, Mathian B, Guastalla JP, Trillet-Lenoir V, et al. 2007a [Evaluation of treatment relating to gestational trophoblastic tumor registered to the French Trophoblastic Disease Reference Center (TDRC) in Lyon from 1999 to 2005.]. *Gynecol Obstet Fertil*. Mar;35(3):205-15.
- Golfier F, Raudrant D, Frappart L, Mathian B, Guastalla JP, Trillet-Lenoir V, et al. 2007b First epidemiological data from the French Trophoblastic Disease Reference Center. *Am J Obstet Gynecol*. Feb;196(2):172 e1-5
- Golfier, F., L. Frappart, A. M. Schott, and D. Raudrant, 2000, [A plea for the creation of trophoblastic disease reference centers in France]: *J Gynecol Obstet Biol Reprod (Paris)*. v. 29, p. 538-47.
- Goto, S., A. Yamada, T. Ishizuka, and Y. Tomoda, 1993, Development of postmolar trophoblastic disease after partial molar pregnancy: *Gynecol Oncol.*, v. 48, p. 165-70.
- Graham, I. H., A. M. Fajardo, and R. L. Richards, 1990, Epidemiological study of complete and partial hydatidiform mole in Abu Dhabi: influence age and ethnic group: *J Clin Pathol.*, v. 43, p. 661-4.
- Grumbine, F. C., N. B. Rosenshein, H. D. Brereton, and S. L. Kaufman, 1980, Management of liver metastasis from gestational trophoblastic neoplasia: *Am J Obstet Gynecol.*, v. 137, p. 959-61.
- Guimaraes, R.C, A.M Murad, B.C Aragan, A.O Scalabrini-Neto ,1998, Phase II of the use of modified BEP as a first line treatment of ultra-high-risk gestational trophoblastic tumors meeting. ASCO 1998 abstract n° 1363 / Proc. Am.Soc.Clin.Oncol1998 ;17,353a: A1363
- Gungor, T., M. Ekin, H. Dumanli, and O. Gokmen, 1998, Color Doppler ultrasonography in the earlier differentiation of benign molehydatidiforms from malignant gestational trophoblastic disease: *Acta Obstet Gynecol Scand.*, v. 77, p. 860-2.
- Gurel, S. A., and H. Gurel, 2000, A large yolk sac may be important in the early diagnosis of gestational trophoblastic disease: a case report: *Eur J Obstet Gynecol Reprod Biol.*, v. 91, p. 91-3.
- Ha, H. K., J. K. Jung, M. K. Jee, H. H. Kim, J. M. Lee, S. E. Nam-Koong, and S. J. Kim, 1995, Gestational trophoblastic tumors of the uterus: MR imaging--pathologic correlation: *Gynecol Oncol.*, v. 57, p. 340-50.
- Ha, M. C., S. Cordier, D. Bard, T. B. Le, A. H. Hoang, T. Q. Hoang, C. D. Le, L. Abenhaim, and T. N. Nguyen, 1996, Agent orange and the risk of gestational trophoblastic disease in Vietnam: *Arch Environ Health.*, v. 51, p. 368-74.
- Hammond, C. B., L. G. Borchert, L. Tyrey, W. T. Creasman, and R. T. Parker, 1973, Treatment of metastatic trophoblastic disease: good and poor

- prognosis: *Am J Obstet Gynecol.*, v. 115, p. 451-7.
- Hammond, C. B., J. C. Weed, Jr., and J. L. Currie, 1980, The role of operation in the current therapy of gestational trophoblastic disease: *Am J Obstet Gynecol.*, v. 136, p. 844-58.
- Hancock, B., 2006, Placental Site Trophoblastic Tumour (PSTT) : an international collaborative project: The XIII World Congress on gestational trophoblastic diseases, p. 8.
- Hancock, B., D. P. Goldstein, J. R. Lurain, and E. Newlands, 1998, forum : Twin gestation comprising mole in concert with normal fetus : test, Treat, Abort, or let go to term?: IXth World Congress on Gestational Trophoblastic Disease Neoplasms.
- Hartenbach, E. M., A. K. Saltzman, J. R. Carter, and L. B. Twiggs, 1995, A novel strategy using G-CSF to support EMA-CO for high-risk gestational trophoblastic disease: *Gynecol Oncol.*, v. 56, p. 105-8.
- Harwood B, Meckstroth KR, Mishell DR, Jain JK. 2001, Serum beta-human chorionic gonadotropin levels and endometrial thickness after medical abortion: *Contraception.*, v. 63, p 255-6.
- HAS, 2000 : Informations des patients - Recommandations destinées aux médecins <http://www.has-sante.fr>
- HAS, 2004 : Stratégies de choix des méthodes contraceptives chez la femme <http://www.has-sante.fr>
- HAS, 2005 : Guide du bon usage des examens d'imagerie médicale <http://www.has-sante.fr>
- Healy, M. E., J. R. Hesselink, G. A. Press, and M. S. Middleton, 1987, Increased detection of intracranial metastases with intravenous Gd-DTPA: *Radiology.*, v. 165, p. 619-24.
- Heaton, G. E., T. H. Matthews, and W. M. Christopherson, 1986, Malignant trophoblastic tumors with massive hemorrhage presenting as liver primary. A report of two cases: *Am J Surg Pathol.*, v. 10, p. 342-7.
- Helwani, M. N., M. Seoud, L. Zahed, G. Zaatari, A. Khalil, and R. Slim, 1999, A familial case of recurrent hydatidiform molar pregnancies with biparental genomic contribution: *Hum Genet.*, v. 105, p. 112-5.
- Hendin, A. S., 1984, Gestational trophoblastic tumors metastatic to the lung. Radiologic--clinical correlations: *Cancer.*, v. 53, p. 58-61.
- Hitchins, R. N., L. Holden, E. S. Newlands, R. H. Begent, G. J. Rustin, and K. D. Bagshawe, 1988, Single agent etoposide in gestational trophoblastic tumours. Experience at Charing Cross Hospital 1978-1987: *Eur J Cancer Clin Oncol*, v. 24, p. 1041-6.
- Ho Yuen, B., and P. Burch, 1983, Relationship of oral contraceptives and the intrauterine contraceptive devices to the regression of concentrations of the beta subunit of human chorionic gonadotropin and invasive complications after molar pregnancy: *Am J Obstet Gynecol.*, v. 145, p. 214-7.
- Hoffman, M. S., J. V. Fiorica, N. C. Gleeson, W. S. Roberts, and D. Cavanagh, 1996, A single institution experience with weekly intramuscular methotrexate for nonmetastatic gestational trophoblastic disease: *Gynecol Oncol*, v. 60, p. 292-4.
- Homesley HD. Single-agent therapy for nonmetastatic and low-risk gestational trophoblastic disease. *J Reprod Med* 1998;43:69-74
- Homesley, H. D., 2003, Treatment of non-metastatic gestational trophoblastic disease: In Hancock B, Ed. *Gestational Trophoblastic Disease 2nd Edition*: London, p 293-304. *Published on World Wide Web*: [www.isstd.org](http://www.isstd.org)
- Homesley, H. D., J. A. Blessing, M. Rettenmaier, R. L. Capizzi, F. J. Major, and L. B. Twiggs, 1988, Weekly intramuscular methotrexate for nonmetastatic gestational trophoblastic disease: *Obstet Gynecol*, v. 72, p. 413-8.
- Homesley, H. D., J. A. Blessing, J. Schlaerth, M. Rettenmaier, and F. J.

- Major, 1990, Rapid escalation of weekly intramuscular methotrexate for nonmetastatic gestational trophoblastic disease: a Gynecologic Oncology Group study: *Gynecol Oncol*, v. 39, p. 305-8.
- Hopkins, M., C. Nunez, J. R. Murphy, and W. B. Wentz, 1985, Malignant placental site trophoblastic tumor: *Obstet Gynecol.*, v. 66, p. 95S-100S.
- How, J., J. Scurry, P. Grant, K. Sapountzis, A. Ostor, D. Fortune, and J. Armes, 1995, Placental site trophoblastic tumor. Report of three cases and review of the literature: *Int J Gynecol Cancer.*, v. 5, p. 241-249.
- Hsieh, F. J., C. C. Wu, C. N. Lee, T. M. Chen, C. A. Chen, F. C. Chen, C. L. Chen, and C. Y. Hsieh, 1994, Vascular patterns of gestational trophoblastic tumors by color Doppler ultrasound: *Cancer.*, v. 74, p. 2361-5.
- Hsu, C. C., J. McConnell, T. M. Ko, and P. R. Braude, 1993, Twin pregnancy consisting of a complete hydatidiform mole and a fetus: genetic origin determined by DNA typing: *Br J Obstet Gynaecol.*, v. 100, p. 867-9.
- Huang, M. W., D. Muradali, W. A. Thurston, P. N. Burns, and S. R. Wilson, 1998, Uterine arteriovenous malformations: gray-scale and Doppler US features with MR imaging correlation: *Radiology.*, v. 206, p. 115-23.
- Hui, P., A. Riba, T. Pejovic, T. Johnson, R. N. Baergen, and D. Ward, 2004, Comparative genomic hybridization study of placental site trophoblastic tumour: a report of four cases: *Mod Pathol.*, v. 17, p. 248-51.
- Hurteau, J. A., L. M. Roth, J. M. Schilder, and J. Sumners, 1997, Complete hydatidiform mole coexisting with a twin live fetus: clinical course: *Gynecol Oncol.*, v. 66, p. 156-9.
- Ichikawa, Y., T. Nakauchi, T. Sato, A. Oki, H. Tsunoda, and H. Yoshikawa, 2003, Ultrasound diagnosis of uterine arteriovenous fistula associated with placental site trophoblastic tumor: *Ultrasound Obstet Gynecol.*, v. 21, p. 606-8.
- Ilancheran, A., and S. S. Ratnam, 1980, The role of surgery in the treatment of trophoblastic disease: *Int J Gynaecol Obstet.*, v. 18, p. 237-9.
- Ishizuka, T., Y. Tomoda, S. Kaseki, S. Goto, T. Hara, and T. Kobayashi, 1983, Intracranial metastasis of choriocarcinoma. A clinicopathologic study: *Cancer.*, v. 52, p. 1896-903.
- Janni, W., P. Hantschmann, J. Rehbock, S. Braun, E. Lochmueller, and G. Kindermann, 1999, Successful treatment of malignant placental site trophoblastic tumor with combined cytostatic-surgical approach: case report and review of literature: *Gynecol Oncol.*, v. 75, p. 164-9.
- Jauniaux, E., 1998, Ultrasound diagnosis and follow-up of gestational trophoblastic disease: *Ultrasound Obstet Gynecol.*, v. 11, p. 367-77.
- Jauniaux, E., R. Brown, R. J. Snijders, P. Noble, and K. H. Nicolaidis, 1997, Early prenatal diagnosis of triploidy: *Am J Obstet Gynecol*, v. 176, p. 550-4.
- Jauniaux, E., and K. H. Nicolaidis, 1997, Early ultrasound diagnosis and follow-up of molar pregnancies: *Ultrasound Obstet Gynecol.*, v. 9, p. 17-21.
- Jeffers, M. D., P. O'Dwyer, B. Curran, M. Leader, and J. E. Gillan, 1993, Partial hydatidiform mole: a common but underdiagnosed condition. A 3-year retrospective clinicopathological and DNA flow cytometric analysis: *Int J Gynecol Pathol.*, v. 12, p. 315-23.
- Jones, W. B., 1981, Management of low-risk metastatic gestational trophoblastic disease: *J Reprod Med*, v. 26, p. 213-7.
- Jones, W. B., 1987, Current management of low-risk metastatic gestational trophoblastic disease: *J Reprod Med*, v. 32, p. 653-6.
- Jones, W. B., K. Romain, R. A. Erlandson, M. E. Burt, and J. L. Lewis, Jr., 1993, Thoracotomy in the management of gestational choriocarcinoma. A clinicopathologic study: *Cancer.*, v. 72, p. 2175-81.
- Kalafut, M., F. Vinuela, J. L. Saver, N. Martin, P. Vespa, and M. A. Verity,

- 1998, Multiple cerebral pseudoaneurysms and hemorrhages: the expanding spectrum of metastatic cerebral choriocarcinoma: *J Neuroimaging.*, v. 8, p. 44-7.
- Kanazawa, K., M. Sasagawa, T. Suzuki, and S. Takeuchi, 1988, Clinical evaluation of focal excision of myometrial lesion for treatment of invasive hydatidiform mole: *Acta Obstet Gynecol Scand.*, v. 67, p. 487-92.
- Kashimura, Y., M. Kashimura, H. Sugimori, N. Tsukamoto, T. Matsuyama, K. Matsukuma, T. Kamura, T. Saito, H. Kawano, R. Nose, and et al., 1986, Prophylactic chemotherapy for hydatidiform mole. Five to 15 years follow-up: *Cancer.*, v. 58, p. 624-9.
- Kawano, M., H. Masuzaki, and T. Ishimaru, 1996, Transvaginal color Doppler studies in gestational trophoblastic disease: *Ultrasound Obstet Gynecol.*, v. 7, p. 197-200.
- Khabouze, S., I. E. Erchidi, C. Bouchikhi, A. Chahtane, A. Kharbach, and A. Chaoui, 2002, [Gestational trophoblastic diseases. Apropos of 105 cases]: *Gynecol Obstet Fertil.*, v. 30, p. 42-9.
- Khanlian, S. A., H. O. Smith, and L. A. Cole, 2003, Persistent low levels of human chorionic gonadotropin: A premalignant gestational trophoblastic disease: *Am J Obstet Gynecol.*, v. 188, p. 1254-9.
- Kim DS, Moon H, Kim KT, Moon YJ, Hwang YY, 1986, Effects of prophylactic chemotherapy for persistent trophoblastic disease in patients with complete hydatidiform mole: *Obstet Gynecol.*, v. 67, p 690-4.
- Kim, J. H., D. C. Park, S. N. Bae, S. E. Namkoong, and S. J. Kim, 1998, Subsequent reproductive experience after treatment for gestational trophoblastic disease: *Gynecol Oncol.*, v. 71, p. 108-12.
- Kim, S. J., 2003, Placental site trophoblastic tumour: *Best Pract Res Clin Obstet Gynaecol.*, v. 17, p. 969-84.
- Kim, S. J., S. E. Park, C. Lee, S. Y. Lee, I. H. Kim, H. J. An, and Y. K. Oh, 2003, Altered imprinting, promoter usage, and expression of insulin-like growth factor-II gene in gestational trophoblastic diseases: *Gynecol Oncol.*, v. 88, p. 411-8.
- King, L. A., T. Okagaki, and L. B. Twiggs, 1992, Resolution of pulmonary metastases with chemotherapy in a patient with placental site trophoblastic tumor: *Int J Gynecol Cancer.*, v. 2, p. 328-331.
- Kircheisen, R., and T. Ried, 1994, Hydatidiform moles: *Hum Reprod.*, v. 9, p. 1783-4.
- Kjer, J. J., and T. Iversen, 1990, Malignant trophoblastic tumours in Norway. Fertility rate after chemotherapy: *Br J Obstet Gynaecol.*, v. 97, p. 623-5.
- Kobayashi, O., H. Matsui, and H. Takamizawa, 1986, [Analysis of pregnancy outcome after chemotherapy of trophoblastic disease]: *Nippon Sanka Fujinka Gakkai Zasshi.*, v. 38, p. 181-6.
- Kobayashi, T., Y. Kida, J. Yoshida, N. Shibuya, and N. Kageyama, 1982, Brain metastasis of choriocarcinoma: *Surg Neurol.*, v. 17, p. 395-403.
- Kodama, A., K. Kanazawa, S. Honma, Y. Aoki, K. Tanaka, and H. Takahashi, 1991, [Epidemiologic and clinicopathologic studies of partial hydatidiform mole]: *Nippon Sanka Fujinka Gakkai Zasshi.*, v. 43, p. 1219-25.
- Kohorn, E. I., 1987, Clinical management and the neoplastic sequelae of trophoblastic embolization associated with hydatidiform mole: *Obstet Gynecol Surv.*, v. 42, p. 484-8.
- Kohorn, E. I., 2000, Measurement of CA-125 in trophoblastic disease: *Gynecol Oncol.*, v. 78, p. 39-42.
- Kohorn, E. I., 2001, The new FIGO 2000 staging and risk factor scoring system for gestational trophoblastic disease: description and critical assessment: *Int J Gynecol Cancer.*, v. 11, p. 73-7.
- Kohorn, E. I., 2002a, Gestational trophoblastic neoplasia and evidence-based medicine: *J Reprod Med.*, v. 47, p. 427-32.
- Kohorn, E. I., 2002b, Is lack of response to single-agent chemotherapy in

- gestational trophoblastic disease associated with dose scheduling or chemotherapy resistance?: *Gynecol Oncol.*, v. 85, p. 36-9.
- Kohorn, E. I., 2002c, Negotiating a staging and risk factor scoring system for gestational trophoblastic neoplasia. A progress report: *J Reprod Med.*, v. 47, p. 445-50.
- Kohorn, E. I., and L. Cole, 2000, Nicked human chorionic gonadotropin in trophoblastic disease: *Int J Gynecol Cancer.*, v. 10, p. 330-335.
- Kohorn, E. I., D. P. Goldstein, B. W. Hancock, S. J. Kim, J. R. Lurain, E. Newlands, J. T. Soper, and L. C. Wong, 2000, Workshop Report: Combining the staging system of the International Federation of Gynecology and Obstetrics with the scoring system of the World Health Organization for Trophoblastic Neoplasia. Report of the Working Committee of the International Society for the Study of Trophoblastic Disease and the International Gynecologic Cancer Society: *Int J Gynecol Cancer.*, v. 10, p. 84-88.
- Kohorn, E. I., S. M. McCarthy, and K. J. Taylor, 1998, Nonmetastatic gestational trophoblastic neoplasia. Role of ultrasonography and magnetic resonance imaging: *J Reprod Med.*, v. 43, p. 14-20.
- Korhonen, J., H. Alfthan, P. Ylostalo, J. Veldhuis, and U. H. Stenman, 1997, Disappearance of human chorionic gonadotropin and its alpha- and beta-subunits after term pregnancy: *Clin Chem.*, v. 43, p. 2155-63.
- Kurman, R. J., R. H. Young, H. J. Norris, C. S. Main, W. D. Lawrence, and R. E. Scully, 1984b, Immunocytochemical localization of placental lactogen and chorionic gonadotropin in the normal placenta and trophoblastic tumors, with emphasis on intermediate trophoblast and the placental site trophoblastic tumor: *Int J Gynecol Pathol.*, v. 3, p. 101-21.
- Lage, J. M., and S. Movahedi-Lankarani, 2005, Trophoblast: Protocol applies to all gestational trophoblastic malignancies: *Conférence d'anatomopathologie*, p.1-17
- La Vecchia, C., S. Franceschi, F. Parazzini, M. Fasoli, A. Decarli, G. Gallus, and G. Tognoni, 1985, Risk factors for gestational trophoblastic disease in Italy: *Am J Epidemiol.*, v. 121, p. 457-64.
- La Vecchia, C., F. Parazzini, A. Decarli, S. Franceschi, M. Fasoli, G. Favalli, E. Negri, and S. Pampallona, 1984, Age of parents and risk of gestational trophoblastic disease: *J Natl Cancer Inst.*, v. 73, p. 639-42.
- Lang, E. K., 1997, Reduced systemic toxicity from superselective chemoembolization compared with systemic chemotherapy in patients with high-risk metastatic gestational trophoblastic disease: *Cardiovasc Intervent Radiol.*, v. 20, p. 280-4.
- Lang, J. F., J. M. Childers, and E. A. Surwit, 1995, Laparoscopic hysterectomy for persistent gestational trophoblastic neoplasia: *J Am Assoc Gynecol Laparosc.*, v. 2, p. 475-7.
- Lao, T. T., F. H. Lee, and S. S. Yeung, 1987, Repeat curettage after evacuation of hydatidiform mole. An appraisal: *Acta Obstet Gynecol Scand.*, v. 66, p. 305-7.
- Lazarus, E., C. Hulka, B. Siewert, and D. Levine, 1999, Sonographic appearance of early complete molar pregnancies: *J Ultrasound Med.*, v. 18, p. 589-94; quiz 595-6.
- Lehman, E., D. M. Gershenson, T. W. Burke, C. Levenback, E. G. Silva, and M. Morris, 1994, Salvage surgery for chemorefractory gestational trophoblastic disease: *J Clin Oncol.*, v. 12, p. 2737-42.
- Leiserowitz, G. S., and M. J. Webb, 1996, Treatment of placental site trophoblastic tumor with hysterotomy and uterine reconstruction: *Obstet Gynecol.*, v. 88, p. 696-9.
- Levin, I., D. Grisaru, D. Pauzner, and B. Almog, 2004, Trophoblastic tissue spread to the sigmoid colon after uterine perforation: *Obstet Gynecol.*, v. 104, p. 1172-4.

- Libshitz, H. I., C. E. Baber, and C. B. Hammond, 1977, The pulmonary metastases of choriocarcinoma: *Obstet Gynecol.*, v. 49, p. 412-6.
- Lim, A. K., R. Agarwal, M. J. Seckl, E. S. Newlands, N. K. Barrett, and A. W. Mitchell, 2002, Embolization of bleeding residual uterine vascular malformations in patients with treated gestational trophoblastic tumors: *Radiology.*, v. 222, p. 640-4.
- Limpongsanurak S., 2001 Prophylactic actinomycin D for high-risk complete hydatidiform mole: *J Reprod Med.*, v 46 p. 110-6.
- Lindholm, H., and F. Flam, 1999, The diagnosis of molar pregnancy by sonography and gross morphology: *Acta Obstet Gynecol Scand.*, v. 78, p. 6-9.
- Lindholm, H., A. Radestad, and F. Flam, 1997, Hysteroscopy provides proof of trophoblastic tumors in three cases with negative color Doppler images: *Ultrasound Obstet Gynecol.*, v. 9, p. 59-61.
- Liu, Z., J. L. Mira, and J. C. Cruz-Caudillo, 2001, Primary gastric choriocarcinoma: a case report and review of the literature: *Arch Pathol Lab Med.*, v. 125, p. 1601-4.
- Lo, C., I. Low, A. L. Tan, and J. Baranyai, 2006, Epithelioid trophoblastic tumor: a case report: *Int J Gynecol Cancer*, v. 16, p. 1473-6.
- Long, M. G., J. E. Boulton, R. Langley, E. S. Newlands, R. H. Begent, and K. D. Bagshawe, 1992, Doppler assessment of the uterine circulation and the clinical behaviour of gestational trophoblastic tumours requiring chemotherapy: *Br J Cancer.*, v. 66, p. 883-7.
- Lorigan, P. C., S. Sharma, N. Bright, R. E. Coleman, and B. W. Hancock, 2000, Characteristics of women with recurrent molar pregnancies: *Gynecol Oncol.*, v. 78, p. 288-92.
- Lotz, J. P., T. Andre, R. Donsimoni, C. Firmin, C. Bouleuc, H. Bonnack, Z. Merad, A. Estes, J. Gerota, and V. Izrael, 1995, High dose chemotherapy with ifosfamide, carboplatin, and etoposide combined with autologous bone marrow transplantation for the treatment of poor-prognosis germ cell tumors and metastatic trophoblastic disease in adults: *Cancer*, v. 75, p. 874-85.
- Lotz, J. P., B. Bui, F. Gomez, C. Theodore, A. Caty, K. Fizazi, G. Gravis, R. Delva, J. Peny, P. Viens, B. Duclos, T. De Revel, H. Cure, J. Gligorov, S. Guillemaut, C. Segura, S. Provent, J. P. Droz, S. Culine, and P. Biron, 2005, Sequential high-dose chemotherapy protocol for relapsed poor prognosis germ cell tumors combining two mobilization and cytoreductive treatments followed by three high-dose chemotherapy regimens supported by autologous stem cell transplantation. Results of the phase II multicentric TAXIF trial: *Ann Oncol*, v. 16, p. 411-8.
- Lurain, J. R., 1987, Causes of treatment failure in gestational trophoblastic disease: *J Reprod Med*, v. 32, p. 675-9.
- Lurain, J. R., 2002a, Advances in management of high-risk gestational trophoblastic tumors: *J Reprod Med*, v. 47, p. 451-9.
- Lurain, J. R., 2002b, Treatment of gestational trophoblastic tumors: *Curr Treat Options Oncol.*, v. 3, p. 113-24.
- Lurain, J. R., and J. I. Brewer, 1985, Treatment of high-risk gestational trophoblastic disease with methotrexate, actinomycin D, and cyclophosphamide chemotherapy: *Obstet Gynecol.*, v. 65, p. 830-6.
- Lurain, J. R., and J. I. Brewer, 2005, Current Management of Persistent or Relapsed High-Risk Gestational Trophoblastic Neoplasia International Society for the Study of Trophoblastic Diseases Society Journal (Trophoblast Disease Update), v. 5, p. 4.
- Lurain, J. R., J. I. Brewer, M. T. Mazur, and E. E. Torok, 1982, Fatal gestational trophoblastic disease: an analysis of treatment failures: *Am J Obstet Gynecol.*, v. 144, p. 391-5.

- Lurain, J. R., L. A. Casanova, D. S. Miller, and A. W. Rademaker, 1991, Prognostic factors in gestational trophoblastic tumors: a proposed new scoring system based on multivariate analysis: *Am J Obstet Gynecol*, v. 164, p. 611-6.
- Lurain, J. R., and E. P. Elfstrand, 1995, Single-agent methotrexate chemotherapy for the treatment of nonmetastatic gestational trophoblastic tumors: *Am J Obstet Gynecol*, v. 172, p. 574-9.
- Lurain, J. R., D. K. Singh, and J. C. Schink, 2006, Primary treatment of metastatic high-risk gestational trophoblastic neoplasia with EMA-CO chemotherapy: *J Reprod Med*, v. 51, p. 767-72.
- Makrydimas, G., N. J. Sebire, S. E. Thornton, N. Zagorianakou, D. Lolis, and R. A. Fisher, 2002, Complete hydatidiform mole and normal live birth: a novel case of confined placental mosaicism: case report: *Hum Reprod.*, v. 17, p. 2459-63.
- Mangili, G., E. Garavaglia, L. Frigerio, G. Candotti, and A. Ferrari, 1996, Management of low-risk gestational trophoblastic tumors with etoposide (VP16) in patients resistant to methotrexate: *Gynecol Oncol*, v. 61, p. 218-20.
- Mangili, G., D. Spagnolo, L. Valsecchi, and R. Maggi, 1993, Transvaginal ultrasonography in persistent trophoblastic tumor: *Am J Obstet Gynecol.*, v. 169, p. 1218-23.
- Mangili G, Garavaglia E, Cavoretto P, et al. 2008, Clinical presentation of hydatidiform mole in northern Italy: has it changed in the last twenty years? *Am J Obstet Gynecol*, v198, p 302.e1-302.e4.
- Maroulis, G. B., C. B. Hammond, I. S. Johnsrude, J. C. Weed, Jr., and R. T. Parker, 1975, Arteriography and infusional chemotherapy in localized trophoblastic disease: *Obstet Gynecol.*, v. 45, p. 397-406.
- Martin BH, Kim JH, 1998 Changes in gestational trophoblastic tumors over four decades. A Korean experience. *J Reprod Med*;43:60-8
- Matalon, M., and B. Modan, 1972, Epidemiologic aspects of hydatidiform mole in Israel: *Am J Obstet Gynecol.*, v. 112, p. 107-12.
- Matsui, H., Y. Iitsuka, K. Seki, and S. Sekiya, 1998, Comparison of chemotherapies with methotrexate, VP-16 and actinomycin-D in low-risk gestational trophoblastic disease. Remission rates and drug toxicities: *Gynecol Obstet Invest*, v. 46, p. 5-8.
- Matsui, H., Y. Iitsuka, K. Suzuka, K. Seki, and S. Sekiya, 2001, Subsequent pregnancy outcome in patients with spontaneous resolution of HCG after evacuation of hydatidiform mole: comparison between complete and partial mole: *Hum Reprod.*, v. 16, p. 1274-7.
- Matsui, H., S. Sekiya, T. Hando, N. Wake, and Y. Tomoda, 2000a, Hydatidiform mole coexistent with a twin live fetus: a national collaborative study in Japan: *Hum Reprod.*, v. 15, p. 608-11.
- Matsui, H., K. Suzuka, Y. Iitsuka, K. Seki, and S. Sekiya, 2000b, Combination chemotherapy with methotrexate, etoposide, and actinomycin D for high-risk gestational trophoblastic tumors: *Gynecol Oncol.*, v. 78, p. 28-31.
- Matsui, H., K. Suzuka, Y. Iitsuka, K. Yamazawa, N. Tanaka, A. Mitsuhashi, K. Seki, and S. Sekiya, 2002, Salvage combination chemotherapy with 5-fluorouracil and actinomycin D for patients with refractory, high-risk gestational trophoblastic tumors: *Cancer.*, v. 95, p. 1051-4.
- Matsui H, K. Suzuka, K. Yamazawa, N. Tanaka, A. Mitsuhashi, K. Seki, S. Sekiya, 2005 : Relapse rate of patients with low risk gestational trophoblastic tumor initially treated with single agent chemotherapy. *Gynecol. Oncol.*, v. 96 , p. 616-620
- Matsuura, J., D. Chiu, P. A. Jacobs, and A. E. Szulman, 1984, Complete hydatidiform mole in Hawaii: an



- epidemiological study: *Genet Epidemiol.*, v. 1, p. 271-84.
- Maymon, R., D. Schneider, A. Shulman, I. Bukowsky, and Z. Weinraub, 1996, Serial color Doppler flow of uterine vasculature combined with serum beta-hCG measurements for improved monitoring of patients with gestational trophoblastic disease. A preliminary report: *Gynecol Obstet Invest.*, v. 42, p. 201-5.
- McLellan, R., J. Buscema, J. L. Currie, and J. D. Woodruff, 1991, Placental site trophoblastic tumor in a postmenopausal woman: *Am J Clin Pathol.*, v. 95, p. 670-5.
- McNeish, I. A., S. Strickland, L. Holden, G. J. Rustin, M. Foskett, M. J. Seckl, and E. S. Newlands, 2002, Low-risk persistent gestational trophoblastic disease: outcome after initial treatment with low-dose methotrexate and folinic acid from 1992 to 2000: *J Clin Oncol.*, v. 20, p. 1838-44.
- Messerli, M. L., A. M. Lilienfeld, T. Parmley, J. D. Woodruff, and N. B. Rosenshein, 1985, Risk factors for gestational trophoblastic neoplasia: *Am J Obstet Gynecol.*, v. 153, p. 294-300.
- Miller, D., R. Jackson, T. Ehlen, and E. McMurtrie, 1993, Complete hydatidiform mole coexistent with a twin live fetus: clinical course of four cases with complete cytogenetic analysis: *Gynecol Oncol.*, v. 50, p. 119-23.
- Miyasaka, Y., J. Hachiya, Y. Furuya, T. Seki, and H. Watanabe, 1985, CT evaluation of invasive trophoblastic disease: *J Comput Assist Tomogr.*, v. 9, p. 459-62.
- Moglabey, Y. B., R. Kircheisen, M. Seoud, N. El Mogharbel, I. Van den Veyver, and R. Slim, 1999, Genetic mapping of a maternal locus responsible for familial hydatidiform moles: *Hum Mol Genet.*, v. 8, p. 667-71.
- Monclair, T., V. M. Abeler, J. Kaern, L. Walaas, B. Zeller, and C. Hilstrom, 2002, Placental site trophoblastic tumor (PSTT) in mother and child: first report of PSTT in infancy: *Med Pediatr Oncol.*, v. 38, p. 187-91; discussion 192.
- Montz, F. J., J. B. Schlaerth, and C. P. Morrow, 1988, The natural history of theca lutein cysts: *Obstet Gynecol.*, v. 72, p. 247-51.
- Moore-Maxwell, C. A., and S. J. Robboy, 2004, Placental site trophoblastic tumor arising from antecedent molar pregnancy: *Gynecol Oncol.*, v. 92, p. 708-12.
- Morrow, P., R. Nakamura, J. Schlaerth, O. Gaddis, Jr., and G. Eddy, 1985, The influence of oral contraceptives on the postmolar human chorionic gonadotropin regression curve: *Am J Obstet Gynecol.*, v. 151, p. 906-14.
- Mungan, T., E. Kuscu, M. Ugur, T. Dabakoglu, E. Senses, and O. Cobanoglu, 1998, Screening of persistent trophoblastic disease with various serum markers: *Eur J Gynaecol Oncol.*, v. 19, p. 495-7.
- Müngen E, Dundar O, Babacan A., 2009 Postabortion Doppler evaluation of the uterus: incidence and causes of myometrial hypervascularity *J. Ultrasound. Med.* v 8, p.1053-60.
- Mutch, D. G., J. T. Soper, C. J. Babcock, D. L. Clarke-Pearson, and C. B. Hammond, 1990, Recurrent gestational trophoblastic disease. Experience of the Southeastern Regional Trophoblastic Disease Center: *Cancer.*, v. 66, p. 978-82.
- Mutch, D. G., J. T. Soper, M. E. Baker, L. C. Bandy, E. B. Cox, D. L. Clarke-Pearson, and C. B. Hammond, 1986, Role of computed axial tomography of the chest in staging patients with nonmetastatic gestational trophoblastic disease: *Obstet Gynecol.*, v. 68, p. 348-52.
- Nagelberg, S. B., and S. W. Rosen, 1985, Clinical and laboratory investigation of a virilized woman with placental-site trophoblastic tumor: *Obstet Gynecol.*, v. 65, p. 527-34.
- Naismith, W. C., and W. Barr, 1974, Simultaneous intravenous infusion of prostaglandin E2 (PGE2) and oxytocin in the management of intrauterine

- death of the fetus, missed abortion and hydatidiform mole: *J Obstet Gynaecol Br Commonw.*, v. 81, p. 146-9.
- Nevin, J., P. Silcocks, B. Hancock, R. Coleman, R. Nakielny, and P. Lorigan, 2000, Guidelines for the stratification of patients recruited to trials of therapy for low-risk gestational trophoblastic tumor: *Gynecol Oncol.*, v. 78, p. 92-6.
- Newlands, E. S., K. D. Bagshawe, R. H. Begent, G. J. Rustin, and L. Holden, 1991, Results with the EMA-CO (etoposide, methotrexate, actinomycin D, cyclophosphamide, vincristine) regimen in high risk gestational trophoblastic tumours, 1979 to 1989: *Br J Obstet Gynaecol.*, v. 98, p. 550-7.
- Newlands, E. S., M. Bower, R. A. Fisher, and F. J. Paradinas, 1998a, Management of placental site trophoblastic tumors: *J Reprod Med.*, v. 43, p. 53-9.
- Newlands, E. S., M. Bower, L. Holden, D. Short, M. J. Seckl, G. J. Rustin, R. H. Begent, and K. D. Bagshawe, 1998b, Management of resistant gestational trophoblastic tumors: *J Reprod Med.*, v. 43, p. 111-8.
- Newlands, E. S., L. Holden, M. J. Seckl, I. McNeish, S. Strickland, and G. J. Rustin, 2002, Management of brain metastases in patients with high-risk gestational trophoblastic tumors: *J Reprod Med*, v. 47, p. 465-71.
- Newlands, E. S., P. J. Mulholland, L. Holden, M. J. Seckl, and G. J. Rustin, 2000, Etoposide and cisplatin/etoposide, methotrexate, and actinomycin D (EMA) chemotherapy for patients with high-risk gestational trophoblastic tumors refractory to EMA/cyclophosphamide and vincristine chemotherapy and patients presenting with metastatic placental site trophoblastic tumors: *J Clin Oncol.*, v. 18, p. 854-9.
- Newlands, E. S., F. J. Paradinas, and R. A. Fisher, 1999, Recent advances in gestational trophoblastic disease: *Hematol Oncol Clin North Am*, v. 13, p. 225-44, x.
- Ngan, H., 2003, Gestational trophoblastic disease: *Curr Obstet Gynaecol*, v. 13, p. 95-101.
- Ngan, H. Y., 2002, The FIGO staging for gestional trophoblastic neoplasia 2000, FIGO Committee Report: *Int. J. Gynecol. Obstet.* v. 77, p. 285-287.
- Ngan, H. Y., H. Bender, J. L. Benedet, H. Jones, G. C. Montrucoli, and S. Pecorelli, 2003, Gestational trophoblastic neoplasia, FIGO 2000 staging and classification: *Int J Gynaecol Obstet.*, v. 83, p. 175-7.
- Ngan, H. Y., F. L. Chan, V. W. Au, D. K. Cheng, T. Y. Ng, and L. C. Wong, 1998, Clinical outcome of micrometastasis in the lung in stage IA persistent gestational trophoblastic disease: *Gynecol Oncol.*, v. 70, p. 192-4.
- Ngan, H. Y., L. C. Wong, and H. K. Ma, 1988, Reproductive performance of patients with gestational trophoblastic disease in Hong Kong: *Acta Obstet Gynecol Scand.*, v. 67, p. 11-4.
- Ngan, H. Y., W. S. Yeung, G. T. Cheng, L. C. Wong, S. F. de Madeiros, R. J. Norman, and H. K. Ma, 1995, Problems in the use of urinary hCG-beta-core as a tumor marker in gynecologic cancer: *Int J Gynecol Cancer.*, v. 5, p. 15-19.
- Nielsen S, Hahlin M. 1995, Expectant management of first-trimester spontaneous abortion: *Lancet.*, v. 345, p 84-6.
- Nielsen S, Hahlin M, Platz-Christensen J. 1999, Randomised trial comparing expectant with medical management for first trimester miscarriages: *Br J Obstet Gynaecol.*, v. 106, p 804-7.
- Nielsen S, Hahlin M, Platz-Christensen JJ. 1997, Unsuccessful treatment of missed abortion with a combination of an antiprogestosterone and a prostaglandin E1 analogue: *Br J Obstet Gynaecol.*, v. 104, p1094-6.
- Noonan, J. B., F. V. Coakley, A. Qayyum, B. M. Yeh, L. Wu, and L. M. Chen, 2003, MR imaging of retained products of

- conception: *AJR Am J Roentgenol.*, v. 181, p. 435-9.
- Okamoto, T., K. Matsuo, R. Niu, M. Osawa, and H. Suzuki, 2001, Human chorionic gonadotropin (hCG) beta-core fragment is produced by degradation of hCG or free hCG beta in gestational trophoblastic tumors: a possible marker for early detection of persistent postmolar gestational trophoblastic disease: *J Endocrinol.*, v. 171, p. 435-43.
- Olsen, T. G., P. R. Hubert, and L. R. Nycum, 2001, Falsely elevated human chorionic gonadotropin leading to unnecessary therapy: *Obstet Gynecol.*, v. 98, p. 843-5.
- Omura, G. A., 2000, Chemotherapy of gestational trophoblastic disease: *J Clin Oncol.*, v. 18, p. 2187.
- Osathanondh, R., D. P. Goldstein, and G. B. Pastorfide, 1975, Actinomycin D as the primary agent for gestational trophoblastic disease: *Cancer*, v. 36, p. 863-6.
- Ozaki, Y., N. Shindoh, Y. Sumi, T. Kubota, and H. Katayama, 2001, Choriocarcinoma of the ovary associated with mucinous cystadenoma: *Radiat Med.*, v. 19, p. 55-9.
- Ozturk, M., D. Bellet, L. Manil, G. Hennen, R. Frydman, and J. Wands, 1987, Physiological studies of human chorionic gonadotropin (hCG), alpha hCG, and beta hCG as measured by specific monoclonal immunoradiometric assays: *Endocrinology.*, v. 120, p. 549-58.
- Ozturk, M., R. Berkowitz, D. Goldstein, D. Bellet, and J. R. Wands, 1988, Differential production of human chorionic gonadotropin and free subunits in gestational trophoblastic disease: *Am J Obstet Gynecol.*, v. 158, p. 193-8.
- Palmer, J. R., 1991, Oral contraceptive use and gestational choriocarcinoma: *Cancer Detect Prev.*, v. 15, p. 45-8.
- Palmer, J. R., S. G. Driscoll, L. Rosenberg, R. S. Berkowitz, J. R. Lurain, J. Soper, L. B. Twiggs, D. M. Gershenson, E. I. Kohorn, M. Berman, S. Shapiro, and R. S. Rao, 1999, Oral contraceptive use and risk of gestational trophoblastic tumors: *J Natl Cancer Inst.*, v. 91, p. 635-40.
- Papadopoulos, A. J., M. Foskett, M. J. Seckl, I. McNeish, F. J. Paradinas, H. Rees, and E. S. Newlands, 2002, Twenty-five years' clinical experience with placental site trophoblastic tumors: *J Reprod Med.*, v. 47, p. 460-4.
- Paradinás, F. J., 1998, The diagnosis and prognosis of molar pregnancy: the experience of the National Referral Centre in London: *Int J Gynaecol Obstet*, v. 60 Suppl 1, p. S57-64.
- Paradinás, F. J., P. Browne, R. A. Fisher, M. Foskett, K. D. Bagshawe, and E. Newlands, 1996, A clinical, histopathological and flow cytometric study of 149 complete moles, 146 partial moles and 107 non-molar hydropic abortions: *Histopathology*, v. 28, p. 101-10.
- Parazzini, F., S. Cipriani, G. Mangili, E. Garavaglia, P. Guarnerio, E. Ricci, G. Benzi, B. Salerio, G. Polverino, and C. La Vecchia, 2002, Oral contraceptives and risk of gestational trophoblastic disease: *Contraception.*, v. 65, p. 425-7.
- Parazzini, F., C. La Vecchia, S. Franceschi, S. Pampallona, A. Decarli, G. Mangili, and C. Belloni, 1985a, ABO blood-groups and the risk of gestational trophoblastic disease: *Tumori.*, v. 71, p. 123-6.
- Parazzini, F., C. La Vecchia, and S. Pampallona, 1986, Parental age and risk of complete and partial hydatidiform mole: *Br J Obstet Gynaecol.*, v. 93, p. 582-5.
- Parazzini, F., C. La Vecchia, S. Pampallona, and S. Franceschi, 1985b, Reproductive patterns and the risk of gestational trophoblastic disease: *Am J Obstet Gynecol.*, v. 152, p. 866-70.
- Parazzini, F., G. Mangili, C. La Vecchia, E. Negri, L. Bocciolone, and M. Fasoli, 1991, Risk factors for gestational trophoblastic disease: a separate analysis of complete and partial hydatidiform moles: *Obstet Gynecol.*, v. 78, p. 1039-45.

- Pautier, P., S. Ghione, S. Brailly-Tabard, C. Lhomme, P. Morice, and J. M. Bidart, 2001, Are serum inhibin concentrations new markers of placental tumours in the course of chemotherapy?: *Hum Reprod.*, v. 16, p. 2434-7.
- Pearl, M. L., and C. A. Braga, 1992, Percutaneous transcatheter embolization for control of life-threatening pelvic hemorrhage from gestational trophoblastic disease: *Obstet Gynecol.*, v. 80, p. 571-4.
- Penney, G., S. Brechin, and L. Allerton, 2005, FFPRHC Guidance (July 2005): The use of contraception outside the terms of the product licence: *J Fam Plann Reprod Health Care*, v. 31, p. 225-41; quiz 242.
- Petrilli, E. S., and C. P. Morrow, 1980, Actinomycin D toxicity in the treatment of trophoblastic disease: a comparison of the five-day course to single-dose administration: *Gynecol Oncol*, v. 9, p. 18-22.
- Petrilli, E. S., L. B. Twiggs, J. A. Blessing, N. H. Teng, and S. Curry, 1987, Single-dose actinomycin-D treatment for nonmetastatic gestational trophoblastic disease. A prospective phase II trial of the Gynecologic Oncology Group: *Cancer*, v. 60, p. 2173-6.
- Pisal, N., C. North, J. Tidy, and B. Hancock, 2002, Role of hysterectomy in management of gestational trophoblastic disease: *Gynecol Oncol.*, v. 87, p. 190-2.
- Poen, H. T., and M. Djojopranoto, 1965, The Possible Etiologic Factors of Hydatidiform Mole and Choriocarcinoma: Preliminary Report: *Am J Obstet Gynecol.*, v. 92, p. 510-3.
- Powell, M. C., J. Buckley, B. S. Worthington, and E. M. Symonds, 1986, Magnetic resonance imaging and hydatidiform mole: *Br J Radiol.*, v. 59, p. 561-4.
- Powles, T., P. Savage, D. Short, A. Young, C. Pappin, and M. J. Seckl, 2006, Residual lung lesions after completion of chemotherapy for gestational trophoblastic neoplasia: should we operate?: *Br J Cancer*, v. 94, p. 51-4.
- Preidler, K. W., G. Luschin, K. Tamussino, D. M. Szolar, M. Stiskal, and F. Ebner, 1996, Magnetic resonance imaging in patients with gestational trophoblastic disease: *Invest Radiol.*, v. 31, p. 492-6.
- Randall, T. C., G. Coukos, J. E. Wheeler, and S. C. Rubin, 2000, Prolonged remission of recurrent, metastatic placental site trophoblastic tumor after chemotherapy: *Gynecol Oncol.*, v. 76, p. 115-7.
- RCOG, 2004 the management of gestational trophoblastic neoplasia: RCOG Clinical Guideline, v. 38.
- RCOG, 2006, The management of gestational trophoblastic neoplasia.: RCOG Clinical Guideline, v. No38.
- Remadi, S., B. Lifschitz-Mercer, H. Ben-Hur, R. Dgani, and B. Czernobilsky, 1997, Metastasizing placental site trophoblastic tumor: immunohistochemical and DNA analysis. 2 case reports and a review of the literature: *Arch Gynecol Obstet.*, v. 259, p. 97-103.
- Rice, L. W., J. M. Lage, R. S. Berkowitz, D. P. Goldstein, and M. R. Bernstein, 1989, Repetitive complete and partial hydatidiform mole: *Obstet Gynecol.*, v. 74, p. 217-9.
- Rinne, K., S. Shahabi, and L. Cole, 1999, Following metastatic placental site trophoblastic tumor with urine beta-core fragment: *Gynecol Oncol.*, v. 74, p. 302-3.
- Roberts, J. P., and J. R. Lurain, 1996, Treatment of low-risk metastatic gestational trophoblastic tumors with single-agent chemotherapy: *Am J Obstet Gynecol.*, v. 174, p. 1917-23; discussion 1923-4.
- Rosen, T., K. Sutin, C. A. Carreno, E. Hibbett, and E. F. Funai, 2001, Central hemodynamic monitoring in a woman with acute respiratory insufficiency after evacuation of a complete molar pregnancy. A case report: *J Reprod Med.*, v. 46, p. 916-22.

- Rotmensch, S., C. Celentano, N. Elliger, O. Sadan, D. Lehman, A. Golan, and M. Glezerman, 2001, Diurnal variation of human chorionic gonadotropin beta-core fragment concentrations in urine during second trimester of pregnancy: *Clin Chem.*, v. 47, p. 1715-7.
- Rustin, G. J., E. S. Newlands, R. H. Begent, J. Dent, and K. D. Bagshawe, 1989, Weekly alternating etoposide, methotrexate, and actinomycin/vincristine and cyclophosphamide chemotherapy for the treatment of CNS metastases of choriocarcinoma: *J Clin Oncol.*, v. 7, p. 900-3.
- Rustin, G. J., E. S. Newlands, J. M. Lutz, L. Holden, K. D. Bagshawe, J. G. Hiscox, M. Foskett, S. Fuller, and D. Short, 1996, Combination but not single-agent methotrexate chemotherapy for gestational trophoblastic tumors increases the incidence of second tumors: *J Clin Oncol*, v. 14, p. 2769-73.
- Samlowski, W. E., T. M. Abbott, D. E. Kepas, and H. J. Eyre, 1985, Placental-site trophoblastic tumor (trophoblastic pseudotumor): case report demonstrating failure of chemotherapy, surgery, and radiotherapy to control metastatic disease: *Gynecol Oncol.*, v. 21, p. 111-7.
- Sand, P. K., J. R. Lurain, and J. I. Brewer, 1984, Repeat gestational trophoblastic disease: *Obstet Gynecol.*, v. 63, p. 140-4.
- Sasaki, S., 2003, Management of gestational trophoblastic diseases in Japan--a review: *Placenta.*, v. 24, p. S28-32.
- Schenker, J. G., 1996, Etiology of and therapeutic approach to synechia uteri: *Eur J Obstet Gynecol Reprod Biol*, v. 65, p. 109-13.
- Schlaerth, J. B., C. P. Morrow, F. J. Montz, and G. d'Ablaing, 1988, Initial management of hydatidiform mole: *Am J Obstet Gynecol.*, v. 158, p. 1299-306.
- Schlaerth, J. B., C. P. Morrow, and M. Rodriguez, 1990, Diagnostic and therapeutic curettage in gestational trophoblastic disease: *Am J Obstet Gynecol.*, v. 162, p. 1465-70; discussion 1470-1.
- Sebire N. J., Makrydimas G, Agnantis NJ, Zagorianakou N, Rees H, Fisher RA. 2003; Updated diagnostic criteria for partial and complete hydatidiform moles in early pregnancy: *Anticancer Res.*,v 23, p 1723- 8.
- Sebire, N. J., R. A. Fisher, M. Foskett, H. Rees, M. J. Seckl, and E. S. Newlands, 2003a, Risk of recurrent hydatidiform mole and subsequent pregnancy outcome following complete or partial hydatidiform molar pregnancy: *Bjog.*, v. 110, p. 22-6.
- Sebire, N. J., M. Foskett, R. A. Fisher, H. Rees, M. Seckl, and E. Newlands, 2002a, Risk of partial and complete hydatidiform molar pregnancy in relation to maternal age: *Bjog.*, v. 109, p. 99-102.
- Sebire, N. J., M. Foskett, F. J. Paradinas, R. A. Fisher, R. J. Francis, D. Short, E. S. Newlands, and M. J. Seckl, 2002b, Outcome of twin pregnancies with complete hydatidiform mole and healthy co-twin: *Lancet.*, v. 359, p. 2165-6.
- Sebire, N. J., H. Rees, F. Paradinas, M. Seckl, and E. Newlands, 2001b, The diagnostic implications of routine ultrasound examination in histologically confirmed early molar pregnancies: *Ultrasound Obstet Gynecol.*, v. 18, p. 662-5.
- Seckl, M. J., R. A. Fisher, G. Salerno, H. Rees, F. J. Paradinas, M. Foskett, and E. S. Newlands, 2000, Choriocarcinoma and partial hydatidiform moles: *Lancet.*, v. 356, p. 36-9.
- Seckl M. J., 2009, Presentation and management of persistent gestational trophoblastic disease (GTD) and gestational trophoblastic tumours (GTT) in the United Kingdom: In gestational trophoblastic disease 3ème édition par Hancock B. W., Seckl M. J., Berkowitz R. S., Cole L. A. p 277- 98.

- Seckl M. J., 2009 bis , Investigation and treatment of patients with persistent gestational trophoblastic disease and gestational trophoblastic tumours/ neoplasia in the United Kingdom: In gestational trophoblastic disease 3ème édition par Hancock B. W., Seckl M. J., Berkowitz R. S., Cole L. A. p 343- 65
- Seckl M. J., Rustin G.J.S., 2009, Late toxicity after therapy of gestational trophoblastic neoplasia In gestational trophoblastic disease 3ème édition par Hancock B. W., Seckl M. J., Berkowitz R. S., Cole L. A. p 469- 84
- Sensi, A., F. Gualandi, M. C. Pittalis, O. Calabrese, F. Falciano, I. Maestri, L. Bovicelli, and E. Calzolari, 2000, Mole maker phenotype: possible narrowing of the candidate region: *Eur J Hum Genet.*, v. 8, p. 641-4.
- Seoud, M., A. Khalil, A. Frangieh, L. Zahed, G. Azar, and N. Nuwayri-Salti, 1995, Recurrent molar pregnancies in a family with extensive intermarriage: report of a family and review of the literature: *Obstet Gynecol.*, v. 86, p. 692-5.
- SGOC, 1998, Society of Gynecologic Oncologists Clinical Practice Guidelines. Practice guidelines: gestational trophoblastic disease: *Oncology (Williston Park)*. v. 12, p. 455-8, 461.
- SGOC, A. H. Gerulath, T. G. Ehlen, P. Bessette, L. Jolicoeur, and R. Savoie, 2002, Gestational trophoblastic disease: *J Obstet Gynaecol Can.*, v. 24, p. 434-46.
- Shen, D. H., U. S. Khoo, H. Y. Ngan, T. Y. Ng, M. T. Chau, W. C. Xue, and A. N. Cheung, 2003, Coexisting epithelioid trophoblastic tumor and choriocarcinoma of the uterus following a chemoresistant hydatidiform mole: *Arch Pathol Lab Med*, v. 127, p. e291-3.
- Sheppard, D. M., R. A. Fisher, S. D. Lawler, and S. Povey, 1982, Tetraploid conceptus with three paternal contributions: *Hum Genet*, v. 62, p. 371-4.
- Shigematsu, T., T. Kamura, T. Saito, T. Kaku, H. Nakano, and N. Kinugawa, 1998, Identification of persistent trophoblastic diseases based on a human chorionic gonadotropin regression curve by means of a stepwise piecewise linear regression analysis after the evacuation of uneventful moles: *Gynecol Oncol.*, v. 71, p. 376-80.
- Shirley, R. L., D. P. Goldstein, and J. J. Collins, Jr., 1972, The role of thoracotomy in the management of patients with chest metastases from gestational trophoblastic disease: *J Thorac Cardiovasc Surg.*, v. 63, p. 545-50.
- Shozu, M., K. Akimoto, T. Kasai, M. Inoue, and Y. Michikura, 1998, Hydatidiform moles associated with multiple gestations after assisted reproduction: diagnosis by analysis of DNA fingerprint: *Mol Hum Reprod.*, v. 4, p. 877-80.
- Sink, J. D., C. B. Hammond, and W. G. Young, Jr., 1981, Pulmonary resection in the management of metastases from gestational choriocarcinoma: *J Thorac Cardiovasc Surg.*, v. 81, p. 830-4.
- Sironi, S., M. Picchio, G. Mangili, E. Garavaglia, B. Zangheri, C. Messa, C. Voci, G. L. Taccagni, A. del Maschio, and F. Fazio, 2003, [18F]fluorodeoxyglucose positron emission tomography as a useful indicator of metastatic gestational trophoblastic tumor: preliminary results in three patients: *Gynecol Oncol.*, v. 91, p. 226-30.
- Small, W., Jr., J. R. Lurain, R. M. Shetty, C. F. Huang, G. L. Applegate, and W. N. Brand, 1996, Gestational trophoblastic disease metastatic to the brain: *Radiology.*, v. 200, p. 277-80.
- Smith, E. B., N. R. Dunnick, P. Nelson, and C. B. Hammond, 1985, Renal metastases of malignant gestational trophoblastic disease: the use of

- intravenous urography in staging: *Gynecol Oncol.*, v. 20, p. 317-24.
- Smith, E. B., J. C. Weed, Jr., L. Tyrey, and C. B. Hammond, 1982, Treatment of nonmetastatic gestational trophoblastic disease: results of methotrexate alone versus methotrexate--folinic acid: *Am J Obstet Gynecol*, v. 144, p. 88-92.
- Soma, H., T. Okada, T. Yoshinari, A. Furuno, S. Yaguchi, K. Tokoro, and H. Kato, 2004, Placental site trophoblastic tumor of the uterine cervix occurring from undetermined antecedent pregnancy: *J Obstet Gynaecol Res.*, v. 30, p. 113-6.
- Soma, H., M. Takayama, K. Tokoro, T. Kikuchi, K. Kikuchi, and H. Saegusa, 1980, Radioimmunoassay of hCG as an early diagnosis of cerebral metastases in choriocarcinoma patients: *Acta Obstet Gynecol Scand.*, v. 59, p. 445-8.
- Song, H. Z., P. C. Wu, Y. E. Wang, X. Y. Yang, and S. Y. Dong, 1988, Pregnancy outcomes after successful chemotherapy for choriocarcinoma and invasive mole: long-term follow-up: *Am J Obstet Gynecol.*, v. 158, p. 538-45.
- Soper, J. T., 1994, Surgical therapy for gestational trophoblastic disease: *J Reprod Med.*, v. 39, p. 168-74.
- Soper, J. T., 2003, Role of surgery and radiation therapy in the management of gestational trophoblastic disease: *Best Pract Res Clin Obstet Gynaecol.*, v. 17, p. 943-57.
- Soper, J. T., D. L. Clarke-Pearson, A. Berchuck, G. Rodriguez, and C. B. Hammond, 1994a, 5-day methotrexate for women with metastatic gestational trophoblastic disease: *Gynecol Oncol*, v. 54, p. 76-9.
- Soper, J. T., A. C. Evans, D. L. Clarke-Pearson, A. Berchuck, G. Rodriguez, and C. B. Hammond, 1994b, Alternating weekly chemotherapy with etoposide-methotrexate-dactinomycin/cyclophosphamide-vincristine for high-risk gestational trophoblastic disease: *Obstet Gynecol.*, v. 83, p. 113-7.
- Soper, J. T., A. C. Evans, G. Rodriguez, A. Berchuck, D. L. Clarke-Pearson, and C. B. Hammond, 1995, Etoposide-platin combination therapy for chemorefractory gestational trophoblastic disease: *Gynecol Oncol.*, v. 56, p. 421-4.
- Soper, J. T., D. G. Mutch, N. Chin, D. L. Clarke-Pearson, and C. B. Hammond, 1988, Renal metastases of gestational trophoblastic disease: a report of eight cases: *Obstet Gynecol.*, v. 72, p. 796-8.
- Soper, J. T., D. G. Mutch, and J. C. Schink, 2004, Diagnosis and treatment of gestational trophoblastic disease: *ACOG Practice Bulletin No. 53: Gynecol Oncol.*, v. 93, p. 575-85.
- Soto-Wright, V., M. Bernstein, D. P. Goldstein, and R. S. Berkowitz, 1995, The changing clinical presentation of complete molar pregnancy: *Obstet Gynecol.*, v. 86, p. 775-9.
- Soulat, C., and M. Gelly, 2006, [Immediate complications of surgical abortion]: *J Gynecol Obstet Biol Reprod (Paris)*, v. 35, p. 157-62.
- Stark, D. D., J. Wittenberg, R. J. Butch, and J. T. Ferrucci, Jr., 1987, Hepatic metastases: randomized, controlled comparison of detection with MR imaging and CT: *Radiology.*, v. 165, p. 399-406.
- Steigrad, S. J., 2003, Epidemiology of gestational trophoblastic diseases: *Best Pract Res Clin Obstet Gynaecol.*, v. 17, p. 837-47.
- Steller, M. A., D. R. Genest, M. R. Bernstein, J. M. Lage, D. P. Goldstein, and R. S. Berkowitz, 1994a, Clinical features of multiple conception with partial or complete molar pregnancy and coexisting fetuses: *J Reprod Med.*, v. 39, p. 147-54.
- Steller, M. A., D. R. Genest, M. R. Bernstein, J. M. Lage, D. P. Goldstein, and R. S. Berkowitz, 1994b, Natural history of twin pregnancy with complete hydatidiform mole and coexisting fetus: *Obstet Gynecol.*, v. 83, p. 35-42.

- Stenman, U. H., 2004, Standardization of assays for human chorionic gonadotropin: *Clin Chem.*, v. 50, p. 798-800.
- Stenman, U. H., H. Alfthan, and K. Hotakainen, 2004, Human chorionic gonadotropin in cancer: *Clin Biochem.*, v. 37, p. 549-61.
- Stone, M., and K. D. Bagshawe, 1979, An analysis of the influences of maternal age, gestational age, contraceptive method, and the mode of primary treatment of patients with hydatidiform moles on the incidence of subsequent chemotherapy: *Br J Obstet Gynaecol.*, v. 86, p. 782-92.
- Stone, M., J. Dent, A. Kardana, and K. D. Bagshawe, 1976, Relationship of oral contraception to development of trophoblastic tumour after evacuation of a hydatidiform mole: *Br J Obstet Gynaecol.*, v. 83, p. 913-6.
- Sturgeon, C. M., and E. J. McAllister, 1998, Analysis of hCG: clinical applications and assay requirements: *Ann Clin Biochem*, v. 35 ( Pt 4), p. 460-91.
- Su, Y. N., W. F. Cheng, C. A. Chen, T. Y. Lin, F. J. Hsieh, S. P. Cheng, and C. Y. Hsieh, 1999, Pregnancy with primary tubal placental site trophoblastic tumor--A case report and literature review: *Gynecol Oncol.*, v. 73, p. 322-5.
- Sumi, Y., Y. Ozaki, N. Shindoh, and H. Katayama, 1999, Placental site trophoblastic tumor: imaging findings: *Radiat Med.*, v. 17, p. 427-30.
- Suzuka, K., H. Matsui, Y. Iitsuka, K. Yamazawa, K. Seki, and S. Sekiya, 2001, Adjuvant hysterectomy in low-risk gestational trophoblastic disease: *Obstet Gynecol.*, v. 97, p. 431-4.
- Suzuki, T., A. Kitami, G. Hori, Y. Notake, T. Mitsuya, and F. Sagawa, 1999, Metastatic lung choriocarcinoma resected nine years after hydatidiform mole: *Scand Cardiovasc J.*, v. 33, p. 180-2.
- Swisher, E., and C. W. Drescher, 1998, Metastatic placental site trophoblastic tumor: long-term remission in a patient treated with EMA-CO chemotherapy: *Gynecol Oncol.*, v. 68, p. 62-5.
- Szulman AE Surti U. 1978, The syndromes of hydatidiform mole. I. Cytogenetic and morphologic correlations: *Am J Obstet Gynecol*;v.131, p 665-71
- Tai, K. S., F. L. Chan, and H. Y. Ngan, 1998, Renal metastasis from choriocarcinoma: MRI appearance: *Abdom Imaging.*, v. 23, p. 536-8.
- Takeuchi, S., T. Akahori, M. Mochizuki, and M. Kono, 1992, [Usefulness of magnetic resonance imaging (MRI) in the detection of the lesions of gestational trophoblastic disease--comparison with computed tomography and digital subtraction angiography]: *Nippon Sanka Fujinka Gakkai Zasshi.*, v. 44, p. 159-66.
- Talati, N. J., 1998, The pattern of benign gestational trophoblastic disease in Karachi: *J Pak Med Assoc.*, v. 48, p. 296-300.
- Theodore, C., M. Azab, J. P. Droz, A. Assouline, M. George, G. Piot, D. Bellet, G. Michel, and J. L. Amiel, 1989, Treatment of high-risk gestational trophoblastic disease with chemotherapy combinations containing cisplatin and etoposide: *Cancer.*, v. 64, p. 1824-8.
- Tidy, J. A., A. M. Gillespie, N. Bright, C. R. Radstone, R. E. Coleman, and B. W. Hancock, 2000, Gestational trophoblastic disease: a study of mode of evacuation and subsequent need for treatment with chemotherapy: *Gynecol Oncol.*, v. 78, p. 309-12.
- Tidy, J. A., G. J. Rustin, E. S. Newlands, M. Foscett, S. Fuller, D. Short, and P. Rowden, 1995, Presentation and management of choriocarcinoma after nonmolar pregnancy: *Br J Obstet Gynaecol.*, v. 102, p. 715-9.
- Tomoda, Y., Y. Arii, S. Kaseki, Y. Asai, S. Gotoh, T. Suzuki, T. Kondoh, and M. Imaizumi, 1980, Surgical indications for resection in pulmonary metastasis of choriocarcinoma: *Cancer.*, v. 46, p. 2723-30.



- Tow, W. S., 1967, The place of hysterotomy in the treatment of hydatidiform mole: *Aust N Z J Obstet Gynaecol.*, v. 7, p. 97-8.
- Tsuji, Y., H. Tsubamoto, M. Hori, T. Ogasawara, and K. Koyama, 2002, Case of PSTT treated with chemotherapy followed by open uterine tumor resection to preserve fertility: *Gynecol Oncol.*, v. 87, p. 303-7.
- Tsakamoto, N., T. Iwasaka, Y. Kashimura, H. Uchino, M. Kashimura, and T. Matsuyama, 1985, Gestational trophoblastic disease in women aged 50 or more: *Gynecol Oncol.*, v. 20, p. 53-61.
- Tuncer, Z. S., M. R. Bernstein, J. Wang, D. P. Goldstein, and R. S. Berkowitz, 1999, Repetitive hydatidiform mole with different male partners: *Gynecol Oncol.*, v. 75, p. 224-6.
- Tuncer, ZS, Bernstein MR, Goldstein DP, Berkowitz RS, 1999 Outcome of pregnancies occurring before completion of human chorionic gonadotropin follow-up in patients with persistent gestational trophoblastic tumor. *Gynecol Oncol*, v. 73(3), p 345-7.
- Twiggs, L. B., 1983, Pulse actinomycin D scheduling in nonmetastatic gestational trophoblastic neoplasia: cost-effective chemotherapy: *Gynecol Oncol*, v. 16, p. 190-5.
- Twiggs, L. B., E. Hartenbach, A. K. Saltzman, and L. A. King, 1998, Metastatic placental site trophoblastic tumor: *Int J Gynaecol Obstet.*, v. 60, p. S51-5.
- Twiggs, L. B., C. P. Morrow, and J. B. Schlaerth, 1979, Acute pulmonary complications of molar pregnancy: *Am J Obstet Gynecol.*, v. 135, p. 189-94.
- Vaisbuch, E., A. Ben-Arie, R. Dgani, S. Perlman, N. Sokolovsky, and Z. Hagay, 2005, Twin pregnancy consisting of a complete hydatidiform mole and co-existent fetus: report of two cases and review of literature: *Gynecol Oncol*, v. 98, p. 19-23.
- Van Thiel, D. H., G. T. Ross, and M. B. Lipsett, 1970, Pregnancies after chemotherapy of trophoblastic neoplasms: *Science.*, v. 169, p. 1326-7.
- van Trommel, N. E., L. F. Massuger, R. H. Verheijen, F. C. Sweep, and C. M. Thomas, 2005a, The curative effect of a second curettage in persistent trophoblastic disease: a retrospective cohort survey: *Gynecol Oncol*, v. 99, p. 6-13.
- van Trommel, N. E., C. M. Thomas, L. F. Massuger, and F. C. Sweep, 2005b, Second curettage in persistent trophoblastic disease (PTD): the need for univocal definition of PTD: *Gynecol Oncol*, v. 99, p. 250-1; author reply 251.
- Vardar, M. A., A. Altintas, and S. C. Demir, 2000, Gestational trophoblastic disease: the significance of vaginal metastases: *Eur J Gynaecol Oncol.*, v. 21, p. 184-6.
- Vimala, N., S. Kumar, and V. Dadhwal, 2002, Primary choriocarcinoma of the Fallopian tube: *Int J Gynaecol Obstet.*, v. 79, p. 37-8.
- Vuong, P., A. Proust, B. Cristalli, and J. Guillet, 1998, Tumeurs du site d'implantation placentaire (un cas): *Reprod Hum et Horm*, v. XI, p. 447-52.
- W.H.O, 2005, CRITERES DE RECEVABILITE POUR L'ADOPTION ET L'UTILISATION CONTINUE DE METHODES CONTRACEPTIVES 3rd Edition in O.M.S., ed., Genève, Organisation mondiale de la Santé, Genève Santé et Recherche génésiques, p. 195.
- W.H.O., 1983, Gestational trophoblastic diseases. Report of a WHO Scientific Group: *World Health Organ Tech Rep Ser*, v. 692, p. 7-81.
- W.H.O 2003, Pathology and Genetics of Tumors of the Breast and Female GenitalOrgans:Gestational trophoblastic diseases. World Health Organ Tavassoli F.A, Devilee P. editor. Lyon, France: IARC Press ; p. 250-54.
- Weed, J. C., Jr., and V. J. Hunter, 1991, Diagnosis and management of brain

- metastasis from gestational trophoblastic disease: *Oncology* (Williston Park). v. 5, p. 48-50; discussion 50, 53-4.
- Wheeler, C. A., S. Davis, S. Degefu, I. H. Thorneycroft, and A. G. O'Quinn, 1990, Ovarian choriocarcinoma: a difficult diagnosis of an unusual tumor and a review of the hook effect: *Obstet Gynecol.*, v. 75, p. 547-9..
- Wilson, R. B., C. T. Beecham, and R. E. Symmonds, 1965, Conservative surgical management of chorioadenoma destruens: *Obstet Gynecol.*, v. 26, p. 814-20.
- Wolfberg, A. J., C. Feltmate, D. P. Goldstein, R. S. Berkowitz, and E. Lieberman, 2004, Low risk of relapse after achieving undetectable HCG levels in women with complete molar pregnancy: *Obstet Gynecol.*, v. 104, p. 551-4.
- Wong, L. C., Y. C. Choo, and H. K. Ma, 1984a, Oral etoposide in gestational trophoblastic disease: *Cancer Treat Rep*, v. 68, p. 775-7.
- Wong, L. C., Y. C. Choo, and H. K. Ma, 1984b, Use of oral VP16-213 as primary chemotherapeutic agent in treatment of gestational trophoblastic disease: *Am J Obstet Gynecol*, v. 150, p. 924-7.
- Wong, L. C., Y. C. Choo, and H. K. Ma, 1985, Methotrexate with citrovorum factor rescue in gestational trophoblastic disease: *Am J Obstet Gynecol*, v. 152, p. 59-62.
- Wong, L. C., Y. C. Choo, and H. K. Ma, 1986a, Etoposide, methotrexate, and bleomycin in drug-resistant gestational trophoblastic disease: *Gynecol Oncol.*, v. 24, p. 51-7.
- Wong, L. C., Y. C. Choo, and H. K. Ma, 1986b, Hepatic metastases in gestational trophoblastic disease: *Obstet Gynecol.*, v. 67, p. 107-11.
- Wong, L. C., Y. C. Choo, and H. K. Ma, 1986c, Primary oral etoposide therapy in gestational trophoblastic disease. An update: *Cancer*, v. 58, p. 14-7.
- Wong, L. C., and H. K. Ma, 1983, Persistent chest opacity in trophoblastic disease: is thoracotomy justified? : *Aust N Z J Obstet Gynaecol.*, v. 23, p. 237-40.
- Wong, L. C., H. Y. Ngan, D. K. Cheng, and T. Y. Ng, 2000, Methotrexate infusion in low-risk gestational trophoblastic disease: *Am J Obstet Gynecol*, v. 183, p. 1579-82.
- Woolas, R. P., M. Bower, E. S. Newlands, M. Seckl, D. Short, and L. Holden, 1998, Influence of chemotherapy for gestational trophoblastic disease on subsequent pregnancy outcome: *Br J Obstet Gynaecol.*, v. 105, p. 1032-5.
- Xiang, Y., X. Yang, and H. Song, 2001, [Clinical analysis of intracranial metastases in gestational trophoblastic tumour]: *Zhonghua Fu Chan Ke Za Zhi.*, v. 36, p. 417-20.
- Xiang, Y., X. Yang, N. Yang, and H. Song, 1998, A comparative study of transvaginal ultrasonography and pelvic arteriogram in assessment of patients with gestational trophoblastic tumour: *Chin Med Sci J.*, v. 13, p. 45-8.
- Xie, H., K. Hata, M. Lu, Q. Kong, and K. Miyazaki, 1999, Color Doppler energy and related quantitative analysis of gestational trophoblastic tumors: *Int J Gynaecol Obstet.*, v. 65, p. 281-6.
- Xu, L. T., C. F. Sun, Y. E. Wang, and H. Z. Song, 1985, Resection of pulmonary metastatic choriocarcinoma in 43 drug-resistant patients: *Ann Thorac Surg.*, v. 39, p. 257-9.
- Xue Y, Zhang J, Wu TX, An RF, 2006 Combination chemotherapy for high-risk gestational trophoblastic tumour: *Cochrane Database Syst Rev*. Jul 19;3:CD005196. Review.
- Yahata, T., S. Kodama, H. Kase, N. Sekizuka, T. Kurabayashi, Y. Aoki, and K. Tanaka, 1997, Primary choriocarcinoma of the uterine cervix: clinical, MRI, and color Doppler ultrasonographic study: *Gynecol Oncol.*, v. 64, p. 274-8.
- Yalcin, O. T., S. S. Ozalp, and H. M. Tanir, 2002, Assessment of gestational

- trophoblastic disease by Doppler ultrasonography: *Eur J Obstet Gynecol Reprod Biol.*, v. 103, p. 83-7.
- Yang, X. Y., H. Z. Song, Y. E. Wang, S. Y. Dong, and X. P. Wang, 1990, Clinical significance of hystero-graphy in the diagnosis of choriocarcinoma and invasive mole: *Chin Med J (Engl)*, v. 103, p. 274-7.
- Yapar, E. G., A. Ayhan, and M. H. Ergeneli, 1994, Pregnancy outcome after hydatidiform mole, initial and recurrent: *J Reprod Med.*, v. 39, p. 297-9.
- Yen, S., and B. MacMahon, 1968, Epidemiologic features of trophoblastic disease: *Am J Obstet Gynecol.*, v. 101, p. 126-32.
- Yingna, S., X. Yang, Y. Xiuyu, and S. Hongzhao, 2002, Clinical characteristics and treatment of gestational trophoblastic tumor with vaginal metastasis: *Gynecol Oncol.*, v. 84, p. 416-9.
- Young, R. H., R. E. Scully, and R. T. McCluskey, 1985, A distinctive glomerular lesion complicating placental site trophoblastic tumor: report of two cases: *Hum Pathol.*, v. 16, p. 35-42.
- Zanetta, G., A. Lissoni, M. Colombo, M. Marzola, A. Cappellini, and C. Mangioni, 1996, Detection of abnormal intrauterine vascularization by color Doppler imaging: a possible additional aid for the follow up of patients with gestational trophoblastic tumors: *Ultrasound Obstet Gynecol.*, v. 7, p. 32-7.