

Radiothérapie et soins bucco-dentaires

version validée 09/10/2020

Contributeurs

Coordination

CHAUX-BODARD Anne-Gaëlle (chirurgien-dentiste, Lyon), **PHULPIN Bérengère** (chirurgien-dentiste, Nancy)

Coordination méthodologique

LABROSSE-CANAT Hélène (chef de projets, Lyon), **GAUTHERON Laura** (chargée de projets, Lyon)

Membres du groupe de travail

DESOUTTER Aline (chirurgien-dentiste, Lyon), **FLEURY Bertrand** (radiothérapeute, Valence)

Relecteurs

BLANCHARD Nicolas (oncologue-radiothérapeute, Valenciennes); **CLAVERE Pierre** (oncologue-radiothérapeute, Limoges); **DESCHAUMES Christophe** (chirurgien-dentiste, Clermont-Ferrand); **DARLOY Franck** (radiothérapeute, Douai); **DUBRÛLE Frédérique** (radiologue, Lille); **DUPIN Charles** (oncologue-radiothérapeute, Bordeaux); **EMPEREUR Fabienne** (oncologue, Nancy); **FOURQUET Jacques** (oncologue-radiothérapeute, Dechy) **LESCLOUS Philippe** (chirurgie-ORL, Nantes); **LIEM Xavier** (oncologue-radiothérapeute, Lille); **MAUPRIVEZ Cédric** (chirurgien-dentiste, Reims); **MAHE Sandrine** (IDE coordination, Compiègne); **MAYEUR Didier** (oncologue, Le Chesnay-Rocquencourt); **MOUAWAD François** (chirurgien ORL, Lille); **PREAUBERT-SICAUD Christine** (infirmière, Occitanie); **RHLIOUCH Hassan** (radiothérapeute, Arras); **TORRES Jacques-Henri** (chirurgien-oral, Montpellier),

Approbateurs (Participants à l'atelier des J2R du 02/07/2020)

BLOCK Véronique (pharmacien, Vandœuvre-lès-Nancy); **BRUNET Majid** (méthodologiste, Lyon); **JAULMES Dominique** (hématologue retraitée, Paris); **GAUTHERON Laura** (chargée de projets, Lyon); **NIMUBONA Donavine** (médecin coordinateur, Rennes); **RHOUNI Samia** (chargée de missions, Vandœuvre-lès-Nancy); **VILLATE Christine** (médecin douleur, Clermont-Ferrand).

Sommaire

○	Objectif et préambule	<u>4</u>
○	Avant la radiothérapie	
○	Information du patient	<u>6</u>
○	Prise en charge bucco-dentaire et radiothérapie cervico-faciale	<u>7</u>
○	Mise en état bucco-dentaire	<u>8</u>
○	Pendant la radiothérapie	
○	Prise en charge bucco-dentaire	<u>9</u>
○	Après la radiothérapie	
○	Prévention des complications dentaires, osseuses et musculaires	<u>12</u>
○	Conduite à tenir en cas de soins buccodentaires	<u>13</u>
○	Réhabilitation prothétique après radiothérapie	<u>14</u>
○	Prise en charge des complications à long terme	<u>15</u>
○	Curiethérapie	<u>16</u>
○	Surveillance	<u>17</u>
○	Abréviations	<u>18</u>
○	Annexes	
○	Fluoroprofylaxie	<u>20</u>
○	PENTOCLO®	<u>21</u>
○	Bibliographie	<u>22</u>

Objectif et préambule

Ce référentiel a pour objectif de décrire la prise en charge des soins bucco-dentaires des patients traités par radiothérapie au niveau de la sphère oro-cervico-faciale.

Les irradiations sur d'autres territoires ne modifient pas la prise en charge bucco-dentaire et ne nécessitent pas de précautions particulières.

Ce référentiel ne concerne pas les patients traités par irradiation corporelle totale (TBI).

Les précautions spécifiques sont valables quel que soit le délai après radiothérapie.

Avant la radiothérapie

Information patient

- **Préconisation**

Une prise en charge bucco-dentaire (par un chirurgien-dentiste) doit être systématique avant toute radiothérapie externe (RTE) cervico-faciale.

- **Information du patient**

A réaliser lors du bilan bucco-dentaire pré-radiothérapie.

Description des effets secondaires endo-buccaux pendant et après la RTE.

- **Conseils à appliquer**

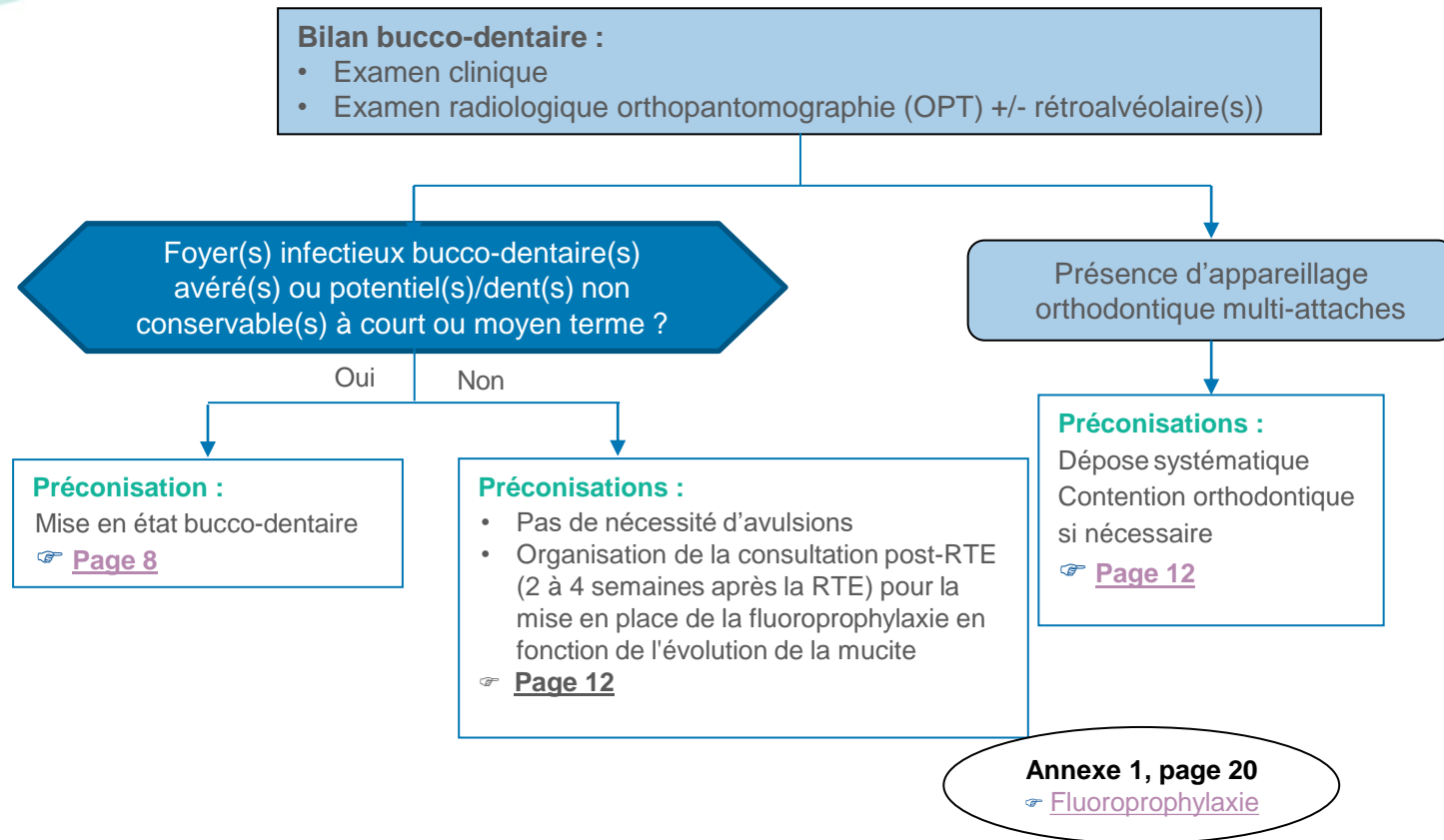
- Pendant la RTE : hygiène bucco-dentaire (HBD) appropriée : brossage + bains de bouche (bicarbonate 1,4%)

Référentiel AFSOS
Mucites et candidose
[Bains de bouche](#)

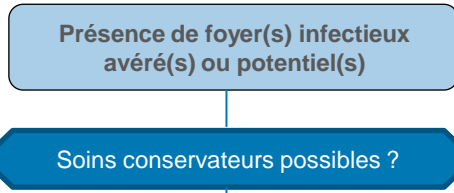
- Après la RTE : hygiène bucco-dentaire + fluoroprophyxie éventuellement pendant et au décours de la RTE

Annexe 1, page 20
[Fluoroprophyxie](#)

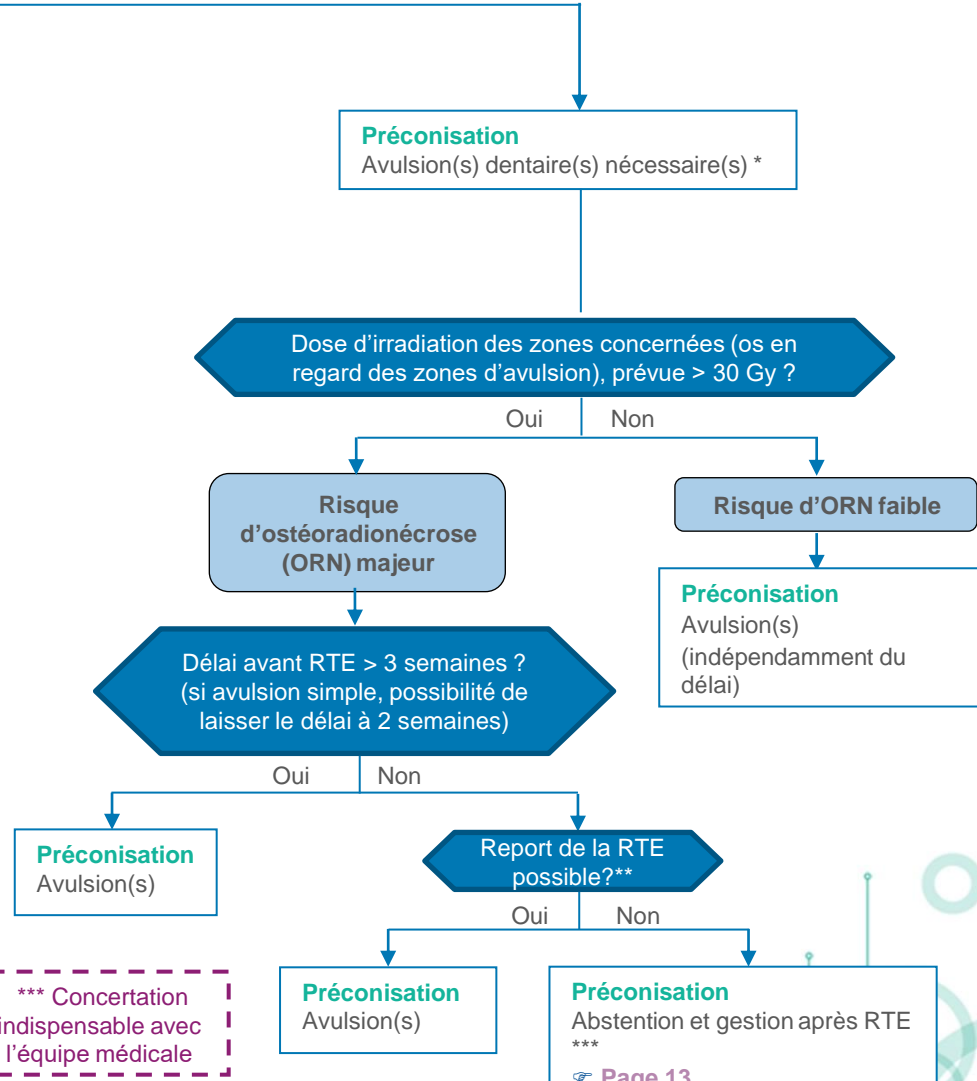
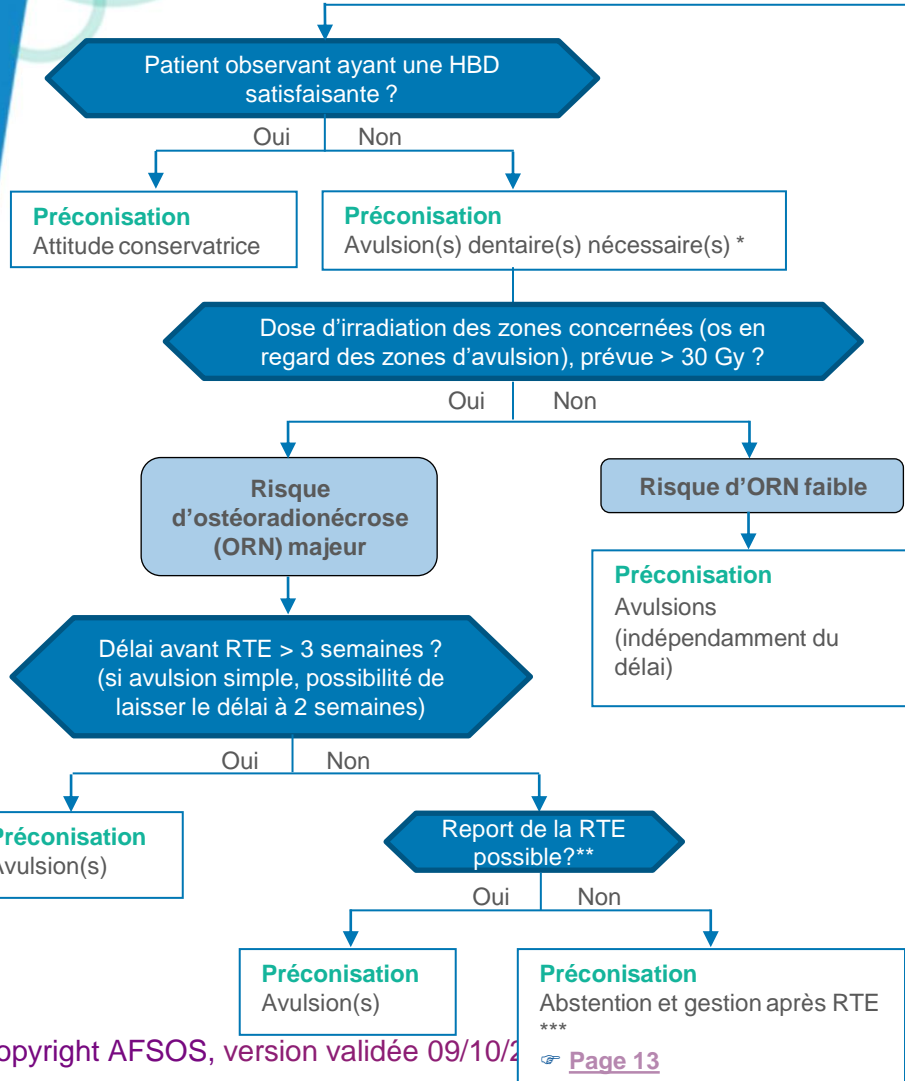
Prise en charge bucco-dentaire et radiothérapie cervico-faciale



Mise en état bucco-dentaire



* Importance de la collaboration avec le radiothérapeute
 ** Avis du radiothérapeute : indispensable sur la zone concernée dans l'isodose 30Gy.



*** Concertation indispensable avec l'équipe médicale

Pendant la radiothérapie

Prise en charge bucco-dentaire

HBD et prothétique

Brossage dentaire :

- 3 fois par jour (après les repas) avec respect de la règle de non-douleur
- Brosse à dents souple, ou brosse « post-chirurgicale » 15/100, 7/100
- Dentifrice sans menthol

Nettoyage des prothèses

- 3 fois par jour
- Brossage à l'eau savonneuse

En cas de radiomucite aiguë

Bains de bouche

- Bicarbonate de sodium 1,4% pur (éviter les mélanges)

Prise en charge de la douleur (des traitements locaux aux traitements systémiques)

- Anesthésiques de surface (xylocaïne, lidocaïne, en applications locales ou en bains de bouche). **Attention au risque de fausses routes**
- Film protecteur de surface (vaseline mais jamais avant la séance)
- Anti-inflammatoires (bains de bouche)
- Antalgiques par voie systémique

Prise en charge des surinfections fongiques

- Antifongiques : fluconazole, myconazole, amphotéricine B
- Jamais en prophylactique, à débiter seulement en cas de mycose clinique et symptomatique et à réévaluer régulièrement

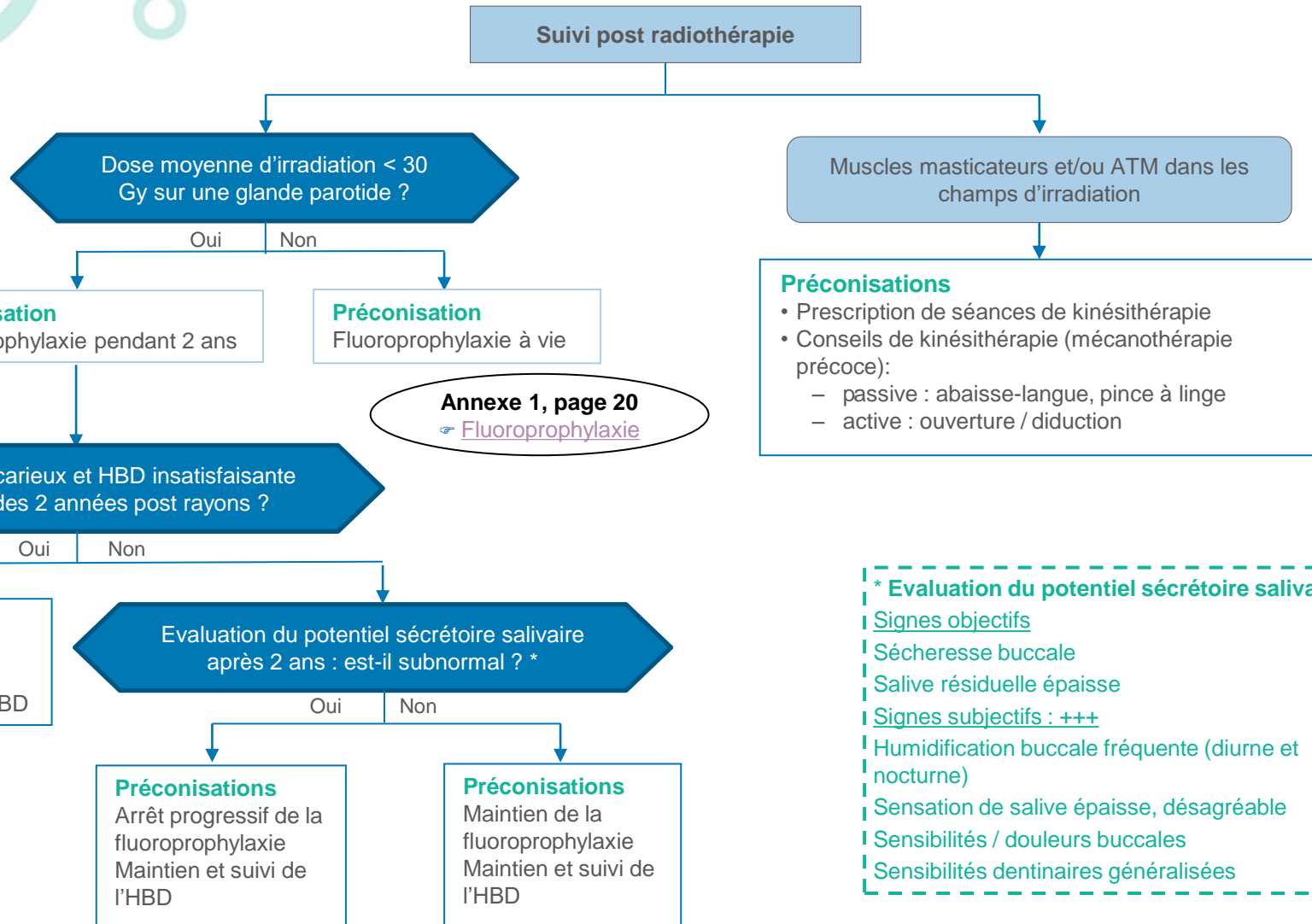
Autre thérapeutique possible :

Laser basse énergie

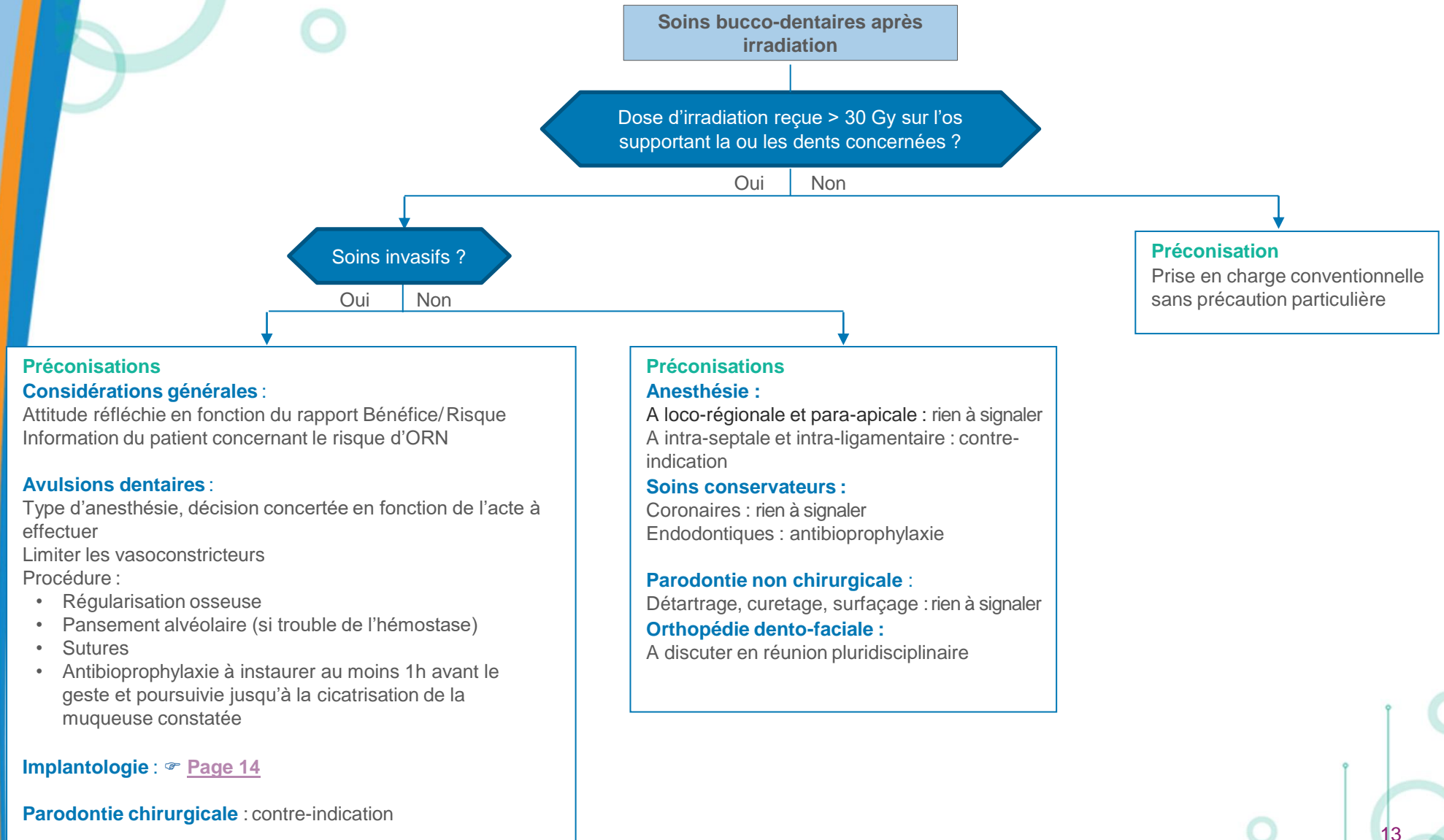
Référentiel AFSOS
☞ Mucites et candidose

Après la radiothérapie

Prévention des complications dentaires (caries post-radiques), osseuses (ORN) et musculaires (limitation ouverture buccale)



Conduite à tenir en cas de soins bucco-dentaires



Réhabilitation prothétique après radiothérapie

Problématique

Fragilité de la muqueuse irradiée : risque d'irritation, brèche muqueuse
Instabilité des prothèses (contexte anatomique post chirurgical, hypo-asialie)

Procédures

Prothèses atraumatiques, contrôles réguliers

Recours aux ancrages implantaires selon la dose RTE ou en cas d'échec de la prothèse conventionnelle (décision concertée)

Implantologie en territoire irradié

A discuter en Réunion de concertation pluridisciplinaire

Données non consensuelles

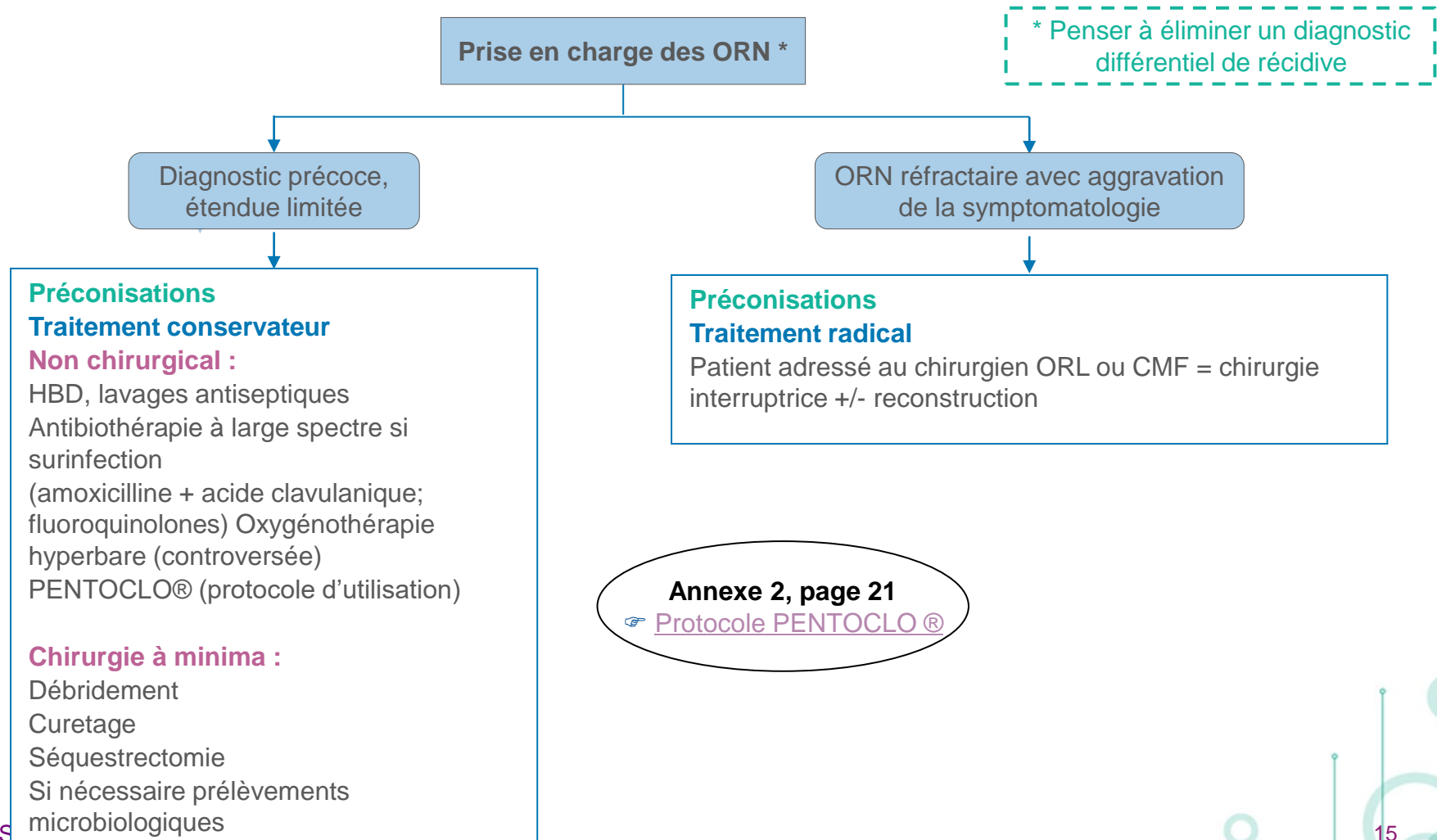
Evaluation du rapport Bénéfice / Risque :

- Bénéfice : amélioration des fonctions oro- faciales (meilleure rétention des prothèses), amélioration esthétique
- Risque : ORN

Si implant présent avant la RTE, pas de risque si délai supérieur à 6 semaines

Recours possible : en cas d'échec constaté ou prévisible de la prothèse conventionnelle (mandibulectomie +/- reconstruction)

Prise en charge des complications à long terme : Ostéo-radio-nécrose (ORN)



Curiethérapie

Avant

Réalisation d'une gouttière de protection plombée : protection osseuse et dentaire

Pendant

Gouttière portée pendant toute la durée de la curiethérapie

Après

Fluoroprofylaxie inutile sauf si la curiethérapie a été associée à une radiothérapie externe

Annexe 1, page 20

[Fluoroprofylaxie](#)

Surveillance

Situation	Fréquence de la surveillance	Type de surveillance
HBD et fluoroprofylaxie	6 mois	Clinique +/- radiologique
Fonction salivaire	Réévaluation à 2 ans	Clinique
Prothèses	1 an	Clinique +/- radiologique
ORN	En fonction de l'évolution clinique	Clinique +/- radiologique

Abréviations

HBD	Hygiène bucco-dentaire
OPT	Orthopantomographie
ORN	Ostéoradionécrose
RTE	Radiothérapie externe

Annexes

Annexe 1 : la fluoroprophyxie

Moyen : gouttières thermoformées

- Sont des dispositifs réalisés par le chirurgien dentiste
- Bénéficient d'une prise en charge à 100% en postradique (code LBLD003 pour une arcade, LBLD006 pour deux arcades). Préciser l'indication sur la prescription.
- Sont réalisées en matériau thermoformé souple et sont espacées des dents de manière à laisser le fluor imprégner les dents.

Fréquence : à vie, tous les jours, le soir après le brossage dentaire et l'éventuel bain de bouche

Modalité : application d'un gel hyperfluoré Fluogel®2000 (gel fluoré 20 000 ppm)

Puis rinçage à l'eau claire de la gouttière après application

Durée : 5 minutes par application en arcade, à l'aide des gouttières de fluoration

Contrôle professionnel : tous les 6 – 12 mois

Pas d'arrêt sans évaluation par un chirurgien dentiste et de la réévaluation salivaire.

Alternative si gouttières mal supportées : brossage tri quotidien au fluodontyl 13 500ppm (nom remboursé sur prescription)

Annexe 2 : PENTOCLO[®]

1ère phase du protocole

- soins locaux (bains de bouche composés de bicarbonates, antiseptique et antifongique)
- antibiotiques à spectre buccal,
- antifongique si diagnostic clinique ou microbiologique,
- corticothérapie,
- durant 4 à 6 semaines

2ème phase du protocole :

Après quatre semaines de phase 1 :

- 2 x 400 mg / jour de pentoxifylline (pentoxifylline 400 LP),
- 2 x 500 mg / jour de tocopherol,
- 1 600 mg / jour de clodronate (5 jours sur 7) à alterner avec 20 mg / jour de prednisone et 2 x500 mg / jour de ciprofloxacine (2 jours sur 7), jusqu'à cicatrisation

Références :

1. Delanian, S., J. Depondt, et J.-L. Lefaix. « Major healing of refractory mandible osteoradionecrosis after treatment combining pentoxifylline and tocopherol: a phase II trial ». *Head & neck* 27, no 2 (2005) : 114-23. <https://doi.org/10.1002/hed.20121>.
2. Delanian, S., et J.-L. Lefaix. « Radionécrose de l'os mature : connaissance physiopathologique récente motrice d'une thérapeutique médicale innovante ». *Cancer/radiothérapie* 6, no 1 (2002) : 1-9. [https://doi.org/10.1016/S1278-3218\(01\)00142-1](https://doi.org/10.1016/S1278-3218(01)00142-1).

Bibliographie

Buglione M, Cavagnini R, Di Rosario F, Maddalo M et al.

Oral toxicity management in head and neck cancer patients treated with chemotherapy and radiation: Xerostomia and trismus (Part 2)

Literature review and consensus statement. Crit Rev Oncol Hematol. 2016 Jun;102:47-54.

Hong CHL, Gueiros LA, Fulton JS, Cheng KKF et al.

Systematic review of basic oral care for the management of oral mucositis in cancer patients and clinical practice guidelines.

Mucositis Study Group of the Multinational Association of Supportive Care in Cancer/International Society for Oral Oncology (MASCC/ISOO). Support Care Cancer. 2019 Oct;27(10):3949-3967.

Lyons, A. J., et P. A. Brennan.

Pentoxifylline - a review of its use in osteoradionecrosis

The british journal of oral & maxillofacial surgery 55, no 3 (2017) : 230-34.

Lyons, A., J. Osher, E. Warner, R. Kumar, et P.A. Brennan

Osteoradionecrosis--a review of current concepts in defining the extent of the disease and a new classification proposal

The british journal of oral & maxillofacial surgery 52, no 5 (2014) : 392-95.