

Mise à jour

**2025**

# Endoscopie diagnostique et thérapeutique des cancers bronchiques

**13<sup>ème</sup>  
édition**



Référentiels Auvergne Rhône-Alpes  
en oncologie thoracique

**Dr. Laurence Gérinière**  
Coordinatrice

**Dr Antoine Luchez - Dr Lise Thibonnier**  
Et le comité de rédaction de l'édition 2025

*Une édition*



Sous licence *Creative Commons* BY-NC-ND 4.0

## SOMMAIRE

→ Ce sommaire est interactif : cliquez sur les titres pour accéder à la page. Cliquez sur « SOMMAIRE » en haut de page pour revenir au sommaire.

SOMMAIRE .....	2
GRUPE DE TRAVAIL ENDOSCOPIE .....	4
COMITE DE RÉDACTION .....	5
EXIGENCES DE QUALITE DANS LA PRISE EN CHARGE DES CANCERS BRONCHO-PULMONAIRES .....	6
BONNES PRATIQUES EN ENDOSCOPIE SOUPLE (DIAGNOSTIC).....	7
1. L'hypoxie .....	7
2. Les risques cardiaques .....	7
3. Le risque hémorragique .....	8
3.1 Facteurs de risque liés à la procédure ou au patient : .....	8
3.2 Les antithrombotiques : .....	9
3.3 Les antiagrégants plaquettaires : .....	9
4. Les patients asthmatiques .....	12
5. Les patients BPCO .....	12
6. Standards et performances des techniques diagnostiques de la bronchoscopie souple en cancérologie thoracique .....	12
BONNES PRATIQUES EN ECHO-ENDOSCOPIE DIAGNOSTIQUE .....	16
1. Introduction .....	16
2. Pré-requis : Cartographie des adénopathies (annexe 3).....	16
3. Aspects techniques .....	16
3.1 Anesthésie et voie d'insertion : .....	16
3.2 Critères échographiques de malignité : .....	16
3.3 Modalités de prélèvements .....	17
3.4 Critères qualités des prélèvements .....	17
3.5 Rapid On-Site Evaluation (ROSE) .....	17
3.6 Biologie moléculaire .....	17
3.7 Programmed Death Ligand 1 (PDL1).....	17
4. Indications .....	18
4.1 Diagnostic et Staging des CBNPC.....	18
4.2 Echoendoscopie bronchique et radiothérapie .....	19
4.3 Echoendoscopie bronchique et oesophagienne combinées (EBUS + EUS).....	19
4.4 Re-staging des CBNPC .....	19
4.5 Diagnostic des CBPC .....	20
5. Complications .....	20
6. Bonnes pratiques en échographie endobronchique .....	20
ENDOSCOPIE INTERVENTIONNELLE .....	21
TECHNIQUES D'ENDOSCOPIE INTERVENTIONNELLE .....	21
1. Bronchoscopie rigide .....	21
2. Thermocoagulation haute fréquence et coagulation par argon-plasma .....	21
2.1 Thermocoagulation haute fréquence .....	21
2.2 Coagulation par argon-plasma .....	22
3. Cryothérapie.....	22
4. Laser .....	22
5. Photothérapie dynamique .....	22
6. Curiothérapie à haut débit endobronchique .....	23
7. Prothèses endobronchiques .....	23
INDICATIONS EN ENDOSCOPIE INTERVENTIONNELLE .....	24
1. CBNPC au stade précoce : carcinome in situ (CIS) et micro-invasif (radio-oculte, < 3 mm de profondeur) .....	24
1.1 Carcinome in situ .....	24



1.2 Carcinomes micro-invasifs .....	24
1.3 Quel suivi après traitement endoscopique des CIS et carcinomes micro-invasifs ?.....	25
2. Obstruction des voies aériennes proximales.....	25
2.1 Par une tumeur maligne endoluminale bourgeonnante .....	25
2.2 Par une compression tumorale extrinsèque .....	27
3. Situations particulières .....	27
3.1 Hémoptysie d'origine néoplasique .....	27
3.2 Fistule trachéo- ou broncho-œsophagienne par un cancer bronchique .....	27
3.3 Tumeurs carcinoïdes typiques .....	27
ANNEXE 1 : Exemple de check-list .....	29
ANNEXE 2 : Aide à la décision pour la gestion péri-opératoire des anticoagulants et des anti-agrégants en endoscopie bronchique .....	30
ANNEXE 3 : arbre décisionnel pour LES indications DE bronchoscopie.....	32
ANNEXE 4: Cartographie des adénopathies MEDIASTINALES (IASLC) .....	33
ANNEXE 5: Recommandations pour le staging médiastinal des cancers bronchiques .....	34
ANNEXE 6 : Techniques disponibles pour la prise en charge des obstructions malignes des voies aériennes centrales .....	35
ANNEXE 7 : Algorithme pour la prise en charge des obstructions malignes des voies aériennes centrales .....	36
ANNEXE 8 : Annuaire des centres en région Auvergne-Rhône-Alpes .....	37
REFERENCES .....	38
DECLARATION DES LIENS D'INTERETS.....	45
MENTIONS LEGALES .....	46



## **GROUPE DE TRAVAIL ENDOSCOPIE**

---

### **Dr Laurence Gérinière (coord)**

Service de pneumologie aiguë spécialisée et cancérologie thoracique  
CH Lyon Sud, Institut du Cancer des Hospices Civils de Lyon

### **Dr Antoine Luchez**

Pneumologie Interventionnelle et Oncologie thoracique  
Hopital privé de la Loire, Saint Etienne

### **Dr Lise Thibonnier**

Endoscopie et oncologie thoracique  
CLCC Jean Perrin, Clermont-Ferrand

### **Consultant cardiologie :**

#### **Dr. Pierre-Yves Courand**

Service de Cardiologie,  
CH Lyon Sud, Hospices Civils de Lyon



## COMITE DE RÉDACTION

Participants de la région AURA

Mme	ARDIN Camille	Grenoble	Dr.	MASTROIANNI Bénédicte	Lyon
Dr.	ARPIN Dominique	Villefranche/Saône	Dr.	MERLE Patrick	Cl Ferrand
Dr.	AVRILLON Virginie	Lyon	Dr.	MORACCHINI Julie	Valence
Dr.	BARANZELLI Anne	Chambéry	Pr.	MORO-SIBILOT Denis	Grenoble
Dr.	BARD SOREL Sandrine	St Etienne	Dr.	ODIER Luc	Villefranche
Dr.	BAREILLE Anne	St Etienne	Dr.	PATOIR Arnaud	St Etienne
Dr.	BARRITAU Marc	Lyon	Dr.	PAULUS JACQUEMET Valérie	Annecy
Dr.	BAYLE BLEUEZ Sophie	St Etienne	Pr.	PAYEN-GAY Léa	Lyon
M.	BEAUFILS	FabienVienne	Dr.	PELLETIER	JulieChambéry
Dr.	BELJEBBAR Nassim	Lyon	Dr.	PELTON Oriane	Lyon
Dr.	BELLIERE Aurélie	Cl Ferrand	Dr.	PEROL Maurice	Lyon
Mme	BERARD Camille	Lyon	Mr	PERRET Francois Xavier	Lyon
Dr.	BERARDI Giulia	Grenoble	Dr.	PERROT Emilie	Lyon
Dr.	BERNADACH Maureen	Clermont	Dr.	PIERRET Thomas	Lyon
Dr.	BOMBARON Pierre	Lyon	Dr.	PLUQUET Emilie	Annecy
Dr.	BOULEDRAK Karima	Lyon	Dr.	RANCHON Florence	Lyon
M.	BOUSSAGEON Maxime	Lyon	Dr.	SAKHRI Linda	Sassenage
Dr.	BRUN Philippe	Valence	Dr.	SANSO Christian	Montbrison
Dr.	CHADEYRAS Jean-Baptiste	Clermont	Dr.	SANTONJA Camille	Clermont
Dr.	CHALABREYSSE Lara	Lyon	Me.	SIMON Camille	Villefranche
Dr.	CHEMIN Marion	Grenoble	Pr.	SOUQUET Pierre-Jean	Lyon
Dr.	CHUMBI-FLORES W René	Lyon	Me.	SWALDUZ Aurélie	Lyon
Pr.	COURAUD Sebastien	Lyon	Dr.	TAVIOT Bruno	Villeurbanne
Dr.	CUILLERON Jade	Lyon	Dr.	TEMPLEMENT Dorine	Annecy
Mme	DAILLER Laurence	Villefranche	Dr.	THIBONNIER Lise	Cl Ferrand
Dr.	DECROISSETTE Chantal	Lyon	Dr.	TIFFET Olivier	St Etienne
Dr.	DEMIR Sarah	Lyon	Dr.	TISSOT Claire	St Etienne
Mme	DESAGE Anne Laure	St Etienne	Dr.	TOFFART Anne-Claire	Grenoble
Dr.	DESSEIGNE Marine	St Etienne	Pr.	TRONC François	Lyon
Mme	DORGES Capucine	Lyon	Pr	WALTER Thomas	Lyon
Dr.	DREVET Gabrielle	LYON	Dr.	WATKIN Emmanuel	Lyon
Dr.	DUBRAY-LONGERAS Pascale	Clermont			
Dr.	DUPAUTET Ludovic	Clermont			
Dr.	DURUISSEAU Michael	Lyon			
Dr.	FALCHERO Lionel	Villefranche/Saône			
Dr.	FONTAINE-DELARUELLE Clara	Lyon	Dr	ABDAYEM	PamelaParis
Dr.	FOUCHE Claire Lou	Lyon	Dr.	AUDIGIER VALETTE Clarisse	Toulon
Pr	FOREST Fabien	St Etienne	Dr	BENZAQUEN Jonathan	Nice
Pr	FOURNEL Pierre	St Etienne	Dr.	BERNARDI Marie	Aix-en-Provence
Dr	GAGNEPAIN Emilie	Grenoble	Dr	BIGAY GAME Laurence	Toulouse
Dr.	GALVAING Géraud	Clermont-Ferrand	Dr	CHEN Jeanne	Nantes
Dr.	GERINIERE Laurence	Lyon	Pr.	FAVIER Laure	Dijon
Dr	GILLE Romane	Lyon	Pr.	GIROUX-LEPRIEUR Etienne	Paris
Dr	GORBATAI Bogdan	Rumilly	Dr.	GOUNANT	ValérieParis
M.	GROLLEAU Emmanuel	Lyon	Dr.	GOUSSERY	AnaisDijon
Dr	GUIGARD Sébastien	Grenoble	Dr.	GROUET Aurélie	Chalon sur Saône
Dr.	HAMECHER Laurie	Clermont	Dr	HELUAIN Valentin	Toulouse
Dr.	HERBRETEAU Marie	Clermont Ferrand	Dr.	HULO Pauline	Nantes
Dr	HERREMAN Chloé	Chambéry	Dr	KEROUANI LAFAYE Ghania	Saint Denis
Dr.	HOMINAL Stéphane	Annecy	Dr.	LARIVE Sébastien	Macon
Dr.	JANICOT Henri	Clermont-Ferrand	Dr	LE PECHOUX Cécile	Villejuif
Dr.	JEANNIN Gaëlle	Clermont-Ferrand	Dr.	LE TREUT Jacques	Marseille
Dr	JACOB Mathilde	St Etienne	Pr.	MONNET Isabelle	Créteil
Dr.	JOUAN Mathilde	Lyon	Dr.	NAKAD Assaad	Bar Le Duc/Nancy
Dr	KACZMAREK David	St Etienne	Dr	MUSSOT Sacha	Paris
Dr.	LAFITE Claire	Lyon	Dr	PELONI Jean Michel	Aquitaine
Dr	LATTUCA Mickaël	Chambéry	Dr	ROCH Benoit	Montpellier
Dr.	LE BON Marielle	Lyon	Dr.	GUISIER Florian	Rouen
Dr.	LOCATELLI SANCHEZ Myriam	Lyon	Dr	WESPISER Mylène	Lyon
Dr.	LUCHEZ Antoine	St Etienne	Pr.	ZALCMAN Gérard	Paris
Dr	MAGNE Fanny	Lyon	Dr.	RUPPERT Anne-Marie	Luxembourg
Dr.	MARICHY	CatherineVienne	Dr	NGUENANG Marina	Luxembourg
Dr.	MARTEL-LAFAY Isabelle	Lyon			
Dr.	MAS Patrick	Lyon			

Participants hors AURA

Dr	ABDAYEM	PamelaParis
Dr.	AUDIGIER VALETTE Clarisse	Toulon
Dr	BENZAQUEN Jonathan	Nice
Dr.	BERNARDI Marie	Aix-en-Provence
Dr	BIGAY GAME Laurence	Toulouse
Dr	CHEN Jeanne	Nantes
Dr	FAVIER Laure	Dijon
Pr.	GIROUX-LEPRIEUR Etienne	Paris
Dr.	GOUNANT	ValérieParis
Dr.	GOUSSERY	AnaisDijon
Dr.	GROUET Aurélie	Chalon sur Saône
Dr	HELUAIN Valentin	Toulouse
Dr.	HULO Pauline	Nantes
Dr	KEROUANI LAFAYE Ghania	Saint Denis
Dr.	LARIVE Sébastien	Macon
Dr	LE PECHOUX Cécile	Villejuif
Dr.	LE TREUT Jacques	Marseille
Pr.	MONNET Isabelle	Créteil
Dr.	NAKAD Assaad	Bar Le Duc/Nancy
Dr	MUSSOT Sacha	Paris
Dr	PELONI Jean Michel	Aquitaine
Dr	ROCH Benoit	Montpellier
Dr.	GUISIER Florian	Rouen
Dr	WESPISER Mylène	Lyon
Pr.	ZALCMAN Gérard	Paris
Dr.	RUPPERT Anne-Marie	Luxembourg
Dr	NGUENANG Marina	Luxembourg

## EXIGENCES DE QUALITE DANS LA PRISE EN CHARGE DES CANCERS BRONCHO-PULMONAIRES

---

- Les modalités de prise en charge du patient font l'objet d'une discussion pluridisciplinaire, tenant compte de son âge, du PS, de ses comorbidités, du stade TNM, du type histologique, et des caractéristiques moléculaires. Les informations sont transmises dans les meilleurs délais au médecin traitant.
  - Les différents aspects de la maladie et des traitements sont expliqués au patient et à ses proches.
  - Des documents d'information sur les différents aspects de la maladie et des thérapeutiques sont disponibles et remis au patient.
  - Les protocoles et schémas thérapeutiques sont écrits, disponibles, connus et régulièrement actualisés. Il existe des protocoles relatifs à la prise en charge des effets secondaires.
- Le patient doit pouvoir bénéficier d'une aide à l'arrêt du tabagisme.
- Le patient doit bénéficier d'une prise en charge de la douleur.
  - Le patient peut bénéficier de soins palliatifs par une équipe et/ou une structure spécialisée, fixe ou mobile, ainsi que de soins de support.
  - Le patient et ses proches peuvent bénéficier d'une prise en charge par un psychologue.
  - Le patient et ses proches peuvent bénéficier d'une prise en charge par une assistante sociale.
  - Une recherche d'exposition professionnelle, en vue d'une éventuelle déclaration et réparation, doit être systématique.
  - En cas de constatation de plusieurs cas de cancers dans la famille du patient, une consultation d'oncogénétique sera proposée.
- Le patient a la possibilité de participer à des protocoles de recherche clinique, à tous les stades de sa pathologie

## BONNES PRATIQUES EN ENDOSCOPIE SOUPLE (DIAGNOSTIC)

L'endoscopie bronchique souple est une procédure diagnostique importante qui peut être réalisée en sécurité chez des patients ambulatoires. Dans une grande étude multicentrique prospective de 2009 portant sur plus de 20 986 procédures, le taux de complications sévères était de 1,1% et la mortalité de 0,02 (1). Les principaux événements rapportés sont des troubles du rythme cardiaque, hémorragies minimales ou sévères, bronchospasmes/laryngospasmes, toux, dyspnée, désaturations, défaillance cardio-respiratoire, pneumothorax, œdèmes pulmonaires. Dans des études prospectives plus petites, le taux de complications est plus élevé avec 7% pour Hehn *et al* (4,3% respiratoires, 2,8% de non-respiratoire) et plus de 30% pour Bechara *et al* (dont 8% de sévères) (2,3). Cet examen diagnostique ne semble pas plus à risque chez les personnes âgées de plus de 65 ans, voire de plus de 85 ans (4). De nombreux facteurs peuvent influencer le risque de complications, et inclus ceux inhérents au patient et ceux inhérent à la procédure elle-même (sédation, type de prélèvement réalisé ...). L'utilisation d'une check-list avant la procédure permet d'identifier de possibles risques de complication (annexe 1).

Pour aider les pneumologues dans leur pratique, plusieurs sociétés savantes ont édité des recommandations de bonnes pratiques pour l'endoscopie bronchique souple diagnostique (5–8).

### 1. L'hypoxie

Il est habituel de constater une baisse significative de la saturation lors d'une endoscopie bronchique, qui peut débuter au moment de l'anesthésie, se majorer au moment du passage des cordes vocales et qui est plus importante en position assise, lors de l'utilisation d'aspiration, lors des prélèvements ou en cas de prémédication avec des benzodiazépines (9–13). L'hypoxie est le plus souvent transitoire et sera significative si elle se prolonge plus d'une minute. Elle est plus fréquente en cas de baisse du peakflow (inférieur à 60% de la théorique) ou du VEMS inférieur à 1 litre et en cas de présence d'une hypoxie avant le geste (13).

Habituellement l'hypoxie est corrigée par l'apport d'oxygène par voie nasale ou pharyngée au débit de 2 à 4 litres par minute (11,14). Il semble que l'utilisation d'oxygénothérapie haut débit pas canule nasale pourrait permettre le geste chez patient hypoxique (sous O<sub>2</sub> au-delà de 6L/min) avec plus de sécurité en cas d'urgence diagnostique sans autre alternative (FIO<sub>2</sub> 100%, 60L/min) (15,16).

### Recommandations

- Pendant une endoscopie bronchique le patient doit être surveillé en continu au saturomètre.
- Une supplémentation en oxygène doit être administrée en cas de désaturation de moins de 4% ou sat < 90% de plus de 1 minute pour réduire les risques de complications dus à l'hypoxie.
- Ces complications sont corrélées à la saturation initiale, la fonction respiratoire, les comorbidités, la sédation, et le type de prélèvement.

### 2. Les risques cardiaques

L'hypoxie survenant lors d'une endoscopie bronchique est classiquement à l'origine d'une augmentation de fréquence cardiaque (environ 40% de la fréquence de base), de la pression sanguine (environ 30% de la base), et de l'index cardiaque. Cependant, les troubles du rythme sévères pendant une endoscopie sont rares et semblent liés à une ischémie myocardique lors d'hypertension (17,18).

Les tachycardies sinusales sont fréquentes pendant l'endoscopie (14). Les arythmies atriales surviennent à n'importe quel moment de la procédure alors que les arythmies ventriculaires sont plus fréquentes au moment du passage de cordes vocales et lors d'hypoxie (19).

L'augmentation de la pression systolique et de la fréquence cardiaque pendant l'endoscopie est associée à une modification ECG dans 15% des cas (segment ST, bloc de branche) et corrélée à l'âge élevé et au nombre de paquet-années plus qu'à l'hypoxie ou à la fonction respiratoire (18). Un infarctus du myocarde récent de moins

de 4- 6 semaines est considéré comme une contre-indication à l'endoscopie. Dweik *et al.* ont analysé rétrospectivement l'évolution de 20 patients ayant bénéficié d'une endoscopie dans les 30 jours après un IDM avec un patient décédé par nécrose active au moment de la procédure (20). Dans une autre étude rétrospective en unité de coronarographie, il n'y avait pas de différence du taux de complications pendant l'endoscopie entre les patients ayant un IDM et ceux qui n'en avait pas (21).

## Recommandations

- En cas de risque élevé d'arythmie, la saturation en oxygène, la tension artérielle et la fréquence cardiaque doivent être optimisées et une surveillance post-endoscopie doit être prévue.
- L'avis du cardiologue peut être utile en cas de pathologie cardiaque connue, et nécessaire si l'endoscopie est indiquée alors qu'un IDM est récent de moins 4 semaines.
- Dans l'idéal, l'endoscopie doit être réalisée au moins 4 semaines après un IDM.

### 3. Le risque hémorragique

Les saignements sont rares au cours des bronchoscopies souples et le plus souvent minimales (risque global de 0,9%, augmenté à 1,9% en cas de de biopsies) (22). Ils sont sévères (supérieur à 100ml) dans 0,26% des cas (1).

#### 3.1 Facteurs de risque liés à la procédure ou au patient :

Les facteurs de risque de saignement sont multiples avec des facteurs dûs à la procédure endoscopique et au type de prélèvement réalisé, et ceux inhérents au patient lui-même ainsi qu'au type de tissu prélevé (23) :

- Facteurs liés à la procédure endoscopique /prélèvement réalisé :

Le risque de saignement pendant une bronchoscopie est lié au type de prélèvement réalisé (22,24–26). Le risque de saignement le plus élevé est pour les biopsies transbronchiques à la pince, suivi par l'endoscopie thérapeutique (laser Yag, argon-plasma, électrocoagulation, pose de prothèse), les biopsies endobronchiques, les prélèvements transbronchiques à l'aiguille (TBNA) et enfin le lavage bronchoalvéolaire et l'exploration simple.

Le risque de saignement est plus important pour des lésions de type carcinoïde, localisations secondaires rénales, thyroïdiennes, amylose (23).

De façon générale, plus de 80 % des saignements en bronchoscopie souple sont résolus de façon spontanée ou après traitement local par vasoconstricteurs (5,27).

La réalisation systématique d'un bilan de coagulation pré-procédure, n'a pas montré son utilité pour la prévision des risques de saignements (5,8,27,28). **Il est par contre recommandé de réaliser un bilan de coagulation avec numération de plaquettes en cas de présence de plusieurs facteurs de risque, suivant la procédure prévue (29).**

- Facteurs de risque liés au patient :

- Un traitement anticoagulant ou antiagrégant plaquettaire,
- Une pathologie hépatique,
- Une insuffisance rénale chronique,
- Une insuffisance cardiaque,
- L'hypertension pulmonaire,
- L'immunodépression,
- La mise en évidence d'une histoire personnelle ou familiale de risque hémorragique, ou une histoire hémorragique récente avec nécessité de transfusion,
- et l'existence d'une thrombopénie (5,30–33).

Dans ce cas- là, le risque de saignement pendant l'endoscopie est de 11% avec, en majorité, des saignements minimes ou modérés et 3% de saignements sévères (supérieurs à 100ml) (27,34). En général, un taux de plaquettes supérieur à 50 G/L est requis pour la plupart des gestes invasifs (34). Il





n'y a pas de recommandations officielles sur le taux minimum de plaquettes avant une endoscopie avec biopsie, mais Weiss *et al.* ont montré sur une étude prospective de 66 patients porteurs de thrombopénie et bénéficiant d'une endoscopie que le risque de saignement était de 6,9% et le plus souvent mineur (33). Il est possible de réaliser une endoscopie pour exploration/LBA avec thrombopénie sup à 20 G/l en évaluant le risque de saignement nasal .

La prise de certains médicaments, concomitante au geste, peut majorer le risque de saignement.

### 3.2 Les antithrombotiques :

- Les Héparines et les anti-vitamines K majorent le risque de saignements au cours de procédures chirurgicales et endoscopiques et doivent être interrompus avant une procédure selon les recommandations officielles et leur durée de vie (35–37).
  - Les héparines : l'Héparine non fractionnée doit être interrompue 4-6 heures avant le geste ou plus tôt suivant le geste prévu et pourra être repris 4-6 heures après ou plus tard si geste à haut risque hémorragique et selon indication héparine. Les héparines de bas poids moléculaires (Enoxaparin-LOVENOX®, Dalteparin-FRAGMINE®, Tinzaparin-INNOHEP®) ont une demi-vie variable pouvant être influencée par l'élimination rénale. Il est recommandé de les interrompre au moins 24 h avant ou plus selon molécule et clairance rénale. De même, elle pourra être reprise dans les 24h selon l'hémostase obtenue et le risque hémorragique. Le Fondaparinux-ARIXTRA®, a une importante élimination rénale et devra être interrompue au moins 3 jours avant le geste si clairance >50ml min ou plus si < 50ml min.
  - Les AVK : La Warfarine-COUMADINE® qui est le plus utilisé doit être interrompu 5 jours avant le geste. L'INR doit être contrôlé la veille et doit être inférieur ou égal à 1,5 (38).
- Les « nouveaux » antithrombotiques directs oraux ou ADO (apixaban - ELIQUIS®, dabigatran - PRADAXA®, rivaroxaban - XARELTO®) majorent également le risque hémorragique, et doivent être interrompus 24h à 72 h avant un geste à risque selon le geste prévu (à faible risque hémorragique ou à fort risque hémorragique) et la clairance rénale (7,37). Si l'indication d'ADO est une FA non emboligène ou une maladie thromboembolique ancienne, un relais temporaire n'est pas nécessaire. Si l'indication est une FA emboligène ou une maladie thromboembolique récente, un relais par HBPM curatif est recommandé. L'ADO sera repris dans les 24h si hémostase obtenue selon le geste réalisé. Pour l'instant, seul un antidote pour le PRADAXA® est disponible en milieu hospitalier, en situation d'urgence (PRAXBIND®/Idarucizumab en IV). L'Andexanet alpha -ONDEXXYA (antagoniste des antiXa Apixaban-ELIQUIS ou Rivaroxaban-XARELTO) est efficace en cas d'hémorragie mais n'est actuellement pas disponible (39).

### 3.3 Les antiagrégants plaquettaires :

- L'Aspirine généralement prescrite à 1 ou 2 mg/kg est un inhibiteur irréversible de Cox-1, facteur d'agrégation plaquettaire. Les AINS sélectifs de la Cox-1 ont une action antiagrégante plaquettaire réversible à demi vie courte. Ils sont utiles en pathologie cardiovasculaire. Les données disponibles actuellement suggèrent que leur utilisation à dose standard ne majorent pas le risque de saignement lors de biopsies endobronchiques ou transbronchiques (40–42).
- Les thiénoopyridines (ticagrelor - BRILIQUE®, ticlopidine chlorhydrate - TICLID®, clopidogrel - PLAVIX®, prasugrel - EFFIENT®...) inhibent de façon irréversible le récepteur plaquettaire à l'adénosine diphosphate (ADP) et le retour à une fonction normale nécessite le renouvellement du pool plaquettaire soit 7 à 10 jours. L'inhibition plaquettaire est plus importante pour ticagrelor et prasugrel. Ernst *et al.* ont montré que la réalisation de biopsies transbronchiques sous clopidogrel avec ou sans aspirine augmente considérablement le risque de saignement sévère par rapport au groupe témoin sans traitement et l'étude a été interrompue précocement (89% vs 3,4% pour clopidogrel seul et 100% vs 3,4% pour clopidogrel+aspirine) (43). D'autres études de procédures d'EBUS-TBNA sous clopidogrel

n'ont pas montré de saignement significatif (44). En EBUS, en cas d'urgence diagnostique et d'impossibilité d'autre voie d'accès, un maintien de la double antiagrégation avec le clopidogrel est possible (ceci n'est pas applicable aux autres thiénopyridines) (45–47). Le dipyridamole (PERSANTINE®) a une action antiagrégante plaquettaire plus faible que l'aspirine ou le clopidogrel et est utilisé en association à l'aspirine dans les accidents thromboemboliques cérébraux. Il n'augmente pas le risque de saignement (48).

Le risque de complications cardiovasculaires à l'arrêt de ces traitements APP est certain et élevé (infarctus, hospitalisations, décès...) et survient en moyenne dans les 10 jours après l'arrêt du traitement (49–51).

Il est recommandé d'arrêter les traitements de type clopidogrel 5 à 7 jours avant une endoscopie avec biopsies (afin que au moins la moitié du pool plaquettaire soit renouveler avant le geste pour assurer l'hémostase) (38)

Le dipyridamole doit être arrêté 1 à 2 jours avant le geste.

L'arrêt de l'aspirine n'est pas nécessaire (en cas de dose inférieure à 600 mg jour).

La reprise de ces traitements doit être évaluée en fonction du saignement pendant le geste et du risque dû à la pathologie, mais est recommandée dans les 24 heures. Il est donc capital d'analyser le risque pris en cas d'indication d'une endoscopie bronchique diagnostique qui nécessite l'arrêt des antiagrégants et de se mettre en concertation avec le cardiologue référent du patient.

En cas d'indication urgente d'endoscopie (hémoptysie, cancer...), et de contre-indication à l'arrêt du traitement AAP, le geste peut être maintenu pour état des lieux local, geste d'hémostase local, prélèvements à risque hémorragique limité (aspiration/lavage, brossage...) (26,36) (tableau 1). Dans certains cas il peut être intéressant de discuter la réalisation d'une bronchoscopie rigide pour résection/hémostase/prélèvement, voire d'une chirurgie d'emblée.

Les auteurs proposent un arbre décisionnel d'aide à la gestion des traitements à risque en annexe 2.

## Recommandations

- La réalisation systématique d'un bilan de coagulation /plaquettes avant une bronchoscopie souple diagnostique chez un patient sans facteur de risque n'est pas nécessaire.
- En cas de facteurs de risque une numération plaquettaire et un bilan de coagulation sont utiles (Avis d'expert).
- Si des biopsies transbronchiques sont prévues, un bilan coagulation/plaquettes pré-opératoire est conseillé.
- En cas de biopsies prévues, l'arrêt des antithrombotiques est nécessaire et sera réalisé selon les recommandations officielles (Grade B). L'héparine sera arrêtée selon sa demi-vie, la veille ou le jour même. L'AVK sera arrêté pour un INR  $\leq 1,5$  le jour du geste. L'ADO sera arrêté au moins 48h00 avant.
- En cas de biopsies prévues, l'arrêt des antiagrégants plaquettaires 5 à 7 jours avant est nécessaire, en concertation avec le cardiologue référent. Il n'est pas nécessaire d'interrompre l'aspirine à petites doses.
- En cas de double antiagrégation, et en cas d'urgence diagnostique et d'impossibilité d'autre voie d'accès, un maintien de la double antiagrégation est possible.
- En cas d'urgence diagnostique et d'impossibilité d'autre voie d'accès, un maintien de la double antiagrégation avec le clopidogrel est possible, pour la réalisation d'une echo-endoscopie bronchique



### En cas de risque thrombotique élevé (patient le plus souvent sous bithérapie)

- Il est souhaitable de *différer* la bronchoscopie si non urgente
- Bronchoscopie diagnostique réalisable sous bithérapie en proscrivant les procédures hémorragiques en utilisant une procédure à faible risque de saignement (éviter les biopsies).
- Différer les procédures plus invasives, à haut risque hémorragique.
- Autre alternative : n'arrêter qu'un des deux AAP, mais à proscrire chez les patients avec pose récente de stents actifs (Avis cardiologue référent souhaitable).
- En cas de situations extrêmes (rares)  
*Ex 1* : saignement actif : Arrêter le ou les AAP 4/5 jours + substitution (après avis cardiologue)  
*ex 2* : si geste biopsique urgent (suspicion de cancer à petites cellules) : discussion au cas par cas avec le cardiologue

### En cas de risque thrombotique faible/modéré (patient habituellement en monothérapie)

- *Si monothérapie par thiénoxyridines* :  
 Bronchoscopie diagnostique réalisable en proscrivant les procédures hémorragiques en utilisant une procédure à faible risque de saignement (éviter les biopsies).  
 Discuter certains gestes plus invasifs après arrêt temporaire 4/5 jours sans substitution (après avis cardiologue) et reprise du traitement dans les 24 premières heures suivant la bronchoscopie.
- *Si monothérapie par aspirine* :  
 Bronchoscopie diagnostique réalisable sous aspirine et discuter certains gestes plus invasifs secondairement (bronchoscopie interventionnelle...).
- *Si bithérapie* :  
 Discuter l'arrêt temporaire sans substitution de la thiénoxyridine (4/5 jours avant) avec le cardiologue, pour geste diagnostique. Faire les gestes biopsiques plus invasifs secondairement après arrêt temporaire des 2 AAP 4/5 jours avant et reprise de la bithérapie dans les 24 premières heures suivant la bronchoscopie.
- *Si situations extrêmes (rares)*  
*Ex 1* : saignement actif : Arrêter les AAP, faire la bronchoscopie et geste interventionnel puis discuter la reprise d'un AAP au cas par cas avec le cardiologue  
*ex 2* : si geste biopsique urgent : Arrêt de la monothérapie ou de la bithérapie, sans substitution 4/5 jours avant et reprise des AAP dans les 24 heures suivant la bronchoscopie

**Tableau 1** - Propositions françaises d'attitudes à adopter en fonction du risque de thrombose induit par l'arrêt des AAP à visée illustrative (26,36)

#### 4. Les patients asthmatiques

La réalisation d'une bronchoscopie fait chuter le VEMS d'environ 10 à 26% y compris chez des volontaires sains. Cette chute semble plus importante chez les personnes présentant une hyperactivité bronchique, surtout en cas de réalisation d'un lavage broncho-alvéolaire ou de biopsies (52–54).

Les patients présentant un asthme sévère ont plus fréquemment besoin de corticoïdes oraux et de bronchodilatateurs après le geste. L'administration de bronchodilatateurs avant l'endoscopie ne modifie pas le pourcentage de chute du VEMS mais augmente le VEMS absolu à la fin du geste, le VEMS étant optimisé avant le geste.

#### Recommandations

- Chez un patient asthmatique, le contrôle de l'asthme doit être optimisé au mieux avant une endoscopie, spécialement en cas de LBA ou biopsies.
- Un traitement bronchodilatateur en nébulisation peut être envisagé avant le geste.

#### 5. Les patients BPCO

La présence d'une bronchopathie chronique obstructive est corrélée à une augmentation du taux de complication lors d'une bronchoscopie lorsque le VEMS/CVF est < 50%, ou le VEMS est < 1 litre et VEMS/CVF < 68% (55). Le risque s'élève alors à 5% (pneumopathie, hypoxie, défaillance respiratoire) au lieu de 0,6% chez les patients à fonction respiratoire normale. La présence d'une hypercapnie et/ou d'une hypoxie augmente également ce risque (+30% de désaturation, +50% de *weezing* et +20% d'arrêt prématuré de la procédure dans étude de Chechani dans laquelle 77% des patients étaient BPCO hypercapniques) (56). Par contre, ce risque ne semble pas être modifié par l'administration de bronchodilatateurs en nébulisation avant le geste mais est majoré par l'administration d'une prémédication (5).

#### Recommandations

- Avant une bronchoscopie, chez un patient suspect de BPCO, il est recommandé de réaliser une spirométrie et si le TVO est sévère (VEMS < 40% de théorique et/ou SAT < 93%), une gazométrie.
- Chez ces patients BPCO, l'apport d'oxygène et la sédation intraveineuse peuvent induire une hypercapnie. La sédation doit donc être évitée lorsque la PaCO<sub>2</sub> pré-endoscopie est élevée et l'apport en oxygène doit être contrôlé. Le traitement avant le geste doit être optimisé.

#### 6. Standards et performances des techniques diagnostiques de la bronchoscopie souple en cancérologie thoracique

Lorsqu'un cancer bronchique est suspecté chez un patient, un scanner thoracique doit être réalisé et **si la lésion est centrale** et le statut ganglionnaire non déterminant, l'endoscopie doit être réalisée. De nombreuses études ont montrés la sensibilité des biopsies endobronchiques pour le diagnostic (43 à 93% selon les études).

L'association de biopsies à un brossage et aspiration bronchique augmente la rentabilité diagnostique de la bronchoscopie. Dans la méta-analyse faite en 2007 par l'*American College of chest physicians*, 35 études concernant des endoscopies faites sur des lésions centrales ont été regroupées soit 4507 patients. La sensibilité des biopsies était de 74%, des brossages de 59% et des aspirations de 48%. La rentabilité globale de toutes les techniques associées était de 88% (57). Auparavant, une étude Ecossaise faite sur 2238 bronchoscopies retrouvait, en cas de lésion endobronchique visible, une sensibilité diagnostique des biopsies seules de 82%, qui augmentait à 87% si on les combinait à brossage/aspiration (58–60). Par contre l'ordre de réalisation de cyto-aspiration avant ou après brossage/biopsie ne semble pas influencer sur la rentabilité des prélèvements.

De plus, l'association de ponction transbronchique à l'aiguille de lésion sous-muqueuse ou péri-bronchique avec compression extrinsèque augmente la rentabilité diagnostique de la bronchoscopie (61,62).

**Concernant le nombre de biopsies à réaliser**, Gellert *et al.* obtenaient 90% de diagnostic avec 5 biopsies par geste en cas de tumeur endobronchique visible (63). Une autre étude montrait une grande disparité de rentabilité selon les prélèvements et recommandait 10 biopsies (64).

Compte tenu de l'évolution thérapeutique de ces dernières années en cancérologie thoracique, dans les cancers non à petites cellules entre autres, il est nécessaire de réaliser autant de biopsies que possible. Les analyses en biologie moléculaire et immuno-histo-chimie requèrent en effet une quantité de tissu analysable suffisant. Il est admis que 5 biopsies minimum sont nécessaires avant la réalisation de brossage/aspiration/ponction à l'aiguille (5,8). Depuis 2016, l'*European Expert Group* recommande au moins 5 biopsies pour le diagnostic et 5 biopsies supplémentaires pour phénotypage et génotypage (65).

**En cas de tumeur périphérique** au scanner thoracique initial, la rentabilité de la bronchoscopie est plus faible et va dépendre de la taille de la tumeur, du raccord de la lésion à une bronche et de position dans 1/3 moyen ou 1/3 externe du poumon. Si les biopsies endobronchiques sont peu utiles dans ce cas-là, l'utilisation de prélèvements transbronchiques par brossage et biopsies associés à une aspiration/lavage permet une rentabilité diagnostique de 78% toutes techniques associées sur 16 études (66). Ce chiffre paraît élevé mais il faut préciser que la plupart des prélèvements étaient guidés par fluoroscopie initiale et que le nombre de biopsies était supérieur à 6. La rentabilité de la cytologie seule par aspiration/brossage est de 9%, en l'absence de lésion endobronchique visible (59).

Dix études ont analysés la rentabilité de la bronchoscopie selon la taille de la tumeur périphérique (> 2cm ou < 2cm) (66). La sensibilité diagnostique de la bronchoscopie est de 34% si la tumeur est < 2cm et s'élève à 63% si la tumeur est > 2cm. La rentabilité des prélèvements peut être augmentée par de meilleure condition de réalisation du geste dont la sédation ou par l'utilisation d'un bronchoscope souple de petit calibre (67).

Il est important de souligner l'intérêt de 2 techniques d'aide au repérage des lésions périphériques suspectes sans lésion endobronchique visible, qui augmentent la rentabilité diagnostique de la bronchoscopie dans ce cas-là :

- **La navigation électromagnétique** est un système de guidage par imagerie aidant au repérage de la lésion périphérique lors de la bronchoscopie après préparation initiale sur le logiciel avec le scanner du patient (SUPERDIMENSION/SPINDRIVE). Cet examen se fait sous anesthésie générale et peut se pratiquer également sous sédation par MEOPA comme l'ont montré Bertoletti *et al.* sur 53 patients dont 2 seulement ont présentés anxiété et agitation (68). Une étude prospective pilote sur 60 patients avec lésion périphérique conclut à une rentabilité globale diagnostique de 80% quelque soit la taille ou la localisation de la lésion (69). Deux autres études prospectives retrouvent une rentabilité de 67% et 63% sans influence de la taille de la lésion (70,71). La combinaison de la navigation électromagnétique et d'une technique temps réel (échographie par mini-sonde, ROSE, microscopie confocale ou contrôle de position par radioscopie) augmente la rentabilité (67.8% en moyenne dans étude NAVIGATE de « vraie vie » sur 37 sites hospitaliers en Europe ou USA) (72).
- **L'échographie endobronchique radiale (radial EBUS) couplée à système de Navigation Bronchique Virtuelle.** On utilise une mini-sonde d'échographie radiale avec vision à 360° qui est introduite dans le canal opérateur du bronchoscope, permettant l'exploration de différentes bronches segmentaires et sous segmentaires pour repérer le nodule suspect et réaliser alors des prélèvements ciblés (brossage et biopsie). En comparaison à la biopsie transthoracique sous scanner des lésions périphériques, la mini-sonde est de bonne rentabilité avec moins d'effets secondaires (73). Deux méta-analyses permettent de confirmer l'intérêt de cette technique dans le diagnostic de cancer bronchique périphérique (74,75). La rentabilité du geste endoscopique est augmentée par l'utilisation d'un logiciel de navigation bronchique virtuelle (qui reconstruit l'arbre bronchique à partir du scanner du patient (LUNG POINT /

SYNAPSE VINCENT / DIRECTPATH). Un scanner en coupes millimétriques avec au moins 500 coupes thoraciques est nécessaire. La rentabilité est meilleure pour les nodules > 2 cm que pour les lésions <2 cm avec un risque faible (76). Cette technique peut avoir également un intérêt dans le diagnostic d'opacité en verre dépoli surtout si il y a un contact bronchique et l'aide de l'endoscopie virtuelle (77). Enfin une étude récente valide l'utilité d'une 2ème procédure en cas d'échec diagnostique de la première, avec rentabilité de 50%, sans augmentation de risque (78). Le diagnostic de lésions cavitaires périphériques est également possible par cette technique (79).

- Le recours à ces techniques endobronchiques est à réserver en cas de contre-indication à la ponction transthoracique sous scanner, surtout pour les lésions du tiers externe voire du tiers moyen dans les lobes supérieurs, de moins de 2cm. La PTP sera plus rentable, avec néanmoins plus d'effets secondaires comme le montre une méta-analyse de 2023 (80).
- La rentabilité diagnostique semble meilleure avec la navigation électromagnétique indépendamment de la taille de la lésion et du « signe de la bronche » avec un coût plus élevé du matériel et des consommables par geste (81).
- La combinaison de technique en temps réel (ROSE, ponction transbronchique à l'aiguille, repérage de position par radioscopie, logiciel de repérage vasculaire...) augmente la rentabilité (82).

Les auteurs proposent un arbre décisionnel pour l'aide au diagnostic positif d'une lésion pulmonaire en annexe 3.

Enfin, lors du bilan endoscopique initial, en cas d'atteinte ganglionnaire médiastinale, la réalisation de ponction ganglionnaire « à l'aveugle » (sans repérage écho-guidé) à l'aiguille de Wang ou Boston par exemple, doit être envisagée pour augmenter la rentabilité diagnostique du geste. Cela est recommandé en cas de volumineux ganglion médiastinal (sup ou égal à 1.5 ou 2 cm dans la littérature) en position 7 ou 4R au minimum (et/ou pour d'autres localisations selon l'habitude de l'opérateur) lors de l'endoscopie souple diagnostique initiale et ne justifie pas d'une échoendoscopie, examen de seconde intention (83)<sup>1</sup>.

On notera avec attention deux techniques prometteuses :

- **L'endoscopie bronchique robotisée (ION /AURIS)** pour optimiser la navigation bronchique avec utilisation couplée de repérage de position par R-EBUS et radioscopie (84,85).
- **L'utilisation de Cone Beam CT (imagerie par tomodensitométrie à faisceau conique)** pour le repérage de position au cours des prélèvements de lésion périphérique, à la place de la radioscopie avec moins d'irradiation du patient, qui nécessite une salle dédiée partagée par diverses spécialités (86).

## Recommandations

- La réalisation d'un scanner thoracique est obligatoire avant tout geste diagnostique d'une lésion suspecte pulmonaire.
- En présence d'une lésion endo-bronchique visible, la réalisation de 5 biopsies minimum est requise. L'association au brossage et à l'aspiration augmente la rentabilité du geste.
- En cas de lésion périphérique, la rentabilité de la bronchoscopie sera plus faible surtout si la lésion est <2cm. Une alternative diagnostique doit être envisagée s'il est cliniquement nécessaire de confirmer le diagnostic et/ou si la chirurgie est risquée
- Le recours à une endoscopie avec mini-sonde ou navigation électro-magnétique peut être utile, surtout si la ponction-biopsie sous scanner est risquée ou contre-indiquée.

<sup>1</sup> Thèse Lise Thibonnier pour le doctorat de médecine 2012 : Complémentarité de la ponction transbronchique à l'aveugle et de la ponction transbronchique écho-guidée pour le diagnostic des adénopathies médiastino-hilaires. Université de Clermont-Ferrand.



## RÉSUMÉ

- Pendant une endoscopie bronchique le patient doit être surveillé en continu au saturomètre.
- Un matériel de réanimation doit être disponible dans les locaux.
- Une supplémentation en oxygène doit être administrée en cas de désaturation de moins de 4% ou sat < 90% de plus de 1 minute pour réduire les risques de complications liées à l'hypoxie.
- Ces complications sont corrélées à la saturation initiale, la fonction respiratoire, les comorbidités, la sédation, et le type de prélèvement.
- En cas de risque élevé d'arythmie, la saturation en oxygène, la tension artérielle et la fréquence cardiaque doivent être optimisées et une surveillance post endoscopie doit être prévue.
- L'avis du cardiologue peut être souhaitable en cas de pathologie cardiaque connue, et nécessaire si l'endoscopie est indiquée alors qu'un IDM est récent de moins 4 semaines.
- Dans l'idéal, l'endoscopie doit être réalisée au moins 4 semaines après un IDM.
- La réalisation systématique d'un bilan de coagulation /plaquettes avant une bronchoscopie souple diagnostique chez un patient sans facteur de risque n'est pas nécessaire.
- En cas de facteurs de risque une numération plaquettaire et un bilan de coagulation est utile.
- Si des biopsies transbronchiques sont prévues, un bilan coagulation/plaquettes pré-opératoire est conseillé.
- En cas de biopsies prévues, l'arrêt des antithrombotiques est nécessaire et sera réalisé selon les recommandations officielles. L'héparine sera arrêtée selon sa demi-vie, la veille ou le jour même. L'AVK sera arrêté pour un INR ≤ 1,5 le jour du geste. L'ADO sera arrêté au moins 48h avant.
- En cas de biopsies prévues l'arrêt des antiagrégants plaquettaires 5 à 7 jours avant est nécessaire, en concertation avec le cardiologue référent. Il n'est pas nécessaire d'interrompre l'aspirine à petites doses.
- Chez un patient asthmatique, le contrôle de l'asthme doit être optimisé au mieux avant une fibroscopie, spécialement en cas de LBA ou biopsies.
- Chez un patient asthmatique, un traitement bronchodilatateur en nébulisation peut être envisagé avant le geste.
- Avant une bronchoscopie, chez un patient suspect de BPCO, il est recommandé de réaliser une spirométrie et si le TVO est sévère (VEMS < 40% de théorique et/ou SAT < 93%) une gazométrie est recommandée.
- Chez ces patients BPCO, l'apport d'oxygène et la sédation intraveineuse peuvent induire une hypercapnie. La sédation doit donc être évitée quand la PaCO<sub>2</sub> pré-endoscopie est élevée et l'apport en oxygène doit être contrôlé. Le traitement avant le geste doit être optimisé (VNI ?)
- La réalisation d'un scanner thoracique est obligatoire avant tout geste diagnostique d'une lésion suspecte pulmonaire
- En présence d'une lésion endobronchique visible, la réalisation de 5 biopsies minimum est requise. L'association de brossage et aspiration augmente la rentabilité du geste.
- En cas de lésion périphérique, la rentabilité de la bronchoscopie sera plus faible surtout si la lésion est < 2cm. Une alternative diagnostique doit être envisagée si il est cliniquement nécessaire de confirmer le diagnostic et/ou si la chirurgie est risquée
- Le recours à une endoscopie avec mini-sonde ou navigation électromagnétique peut être utile, surtout si la ponction-biopsie sous scanner est risquée ou contre-indiquée

## BONNES PRATIQUES EN ECHO-ENDOSCOPIE DIAGNOSTIQUE

### 1. Introduction

Les premières descriptions de l'échoendoscopie linéaire datent de 2003 (83). Il s'agit d'un endoscope à l'extrémité duquel est placée une sonde d'échographie miniaturisée. Cette technique permet de réaliser des ponctions en temps réel en visualisant en même temps l'image endobronchique et échographique. Elle permet d'explorer les stations 2R, 2L, 3P, 4R, 4L, 7, 10R, 10L, 11R, 11L, 12R et 12L et les lésions au contact de l'arbre trachéo-bronchique. Le mode doppler permet de repérer les structures vasculaires adjacentes.

### 2. Pré-requis : Cartographie des adénopathies (annexe 3)

Les classifications de Naruke (87) et Mountain & Dressler (88) ont été actualisées par l'*International Association for the Study of Lung Cancer* (IASLC) afin d'harmoniser la nomenclature des adénopathies (89).

Quelques remarques :

- Les stations ganglionnaires sont regroupées en zones.
- La limite entre les stations para-trachéales droites et gauches est déplacée jusqu'au bord latéral gauche de la trachée.
- Les limites des stations sont désormais clairement définies, notamment les stations 2 et 4. La limite inférieure de la station 2R est définie par l'intersection entre le bord inférieur du tronc veineux brachio-céphalique gauche et la trachée. Le bord inférieur de la station 4R est défini par le bord inférieur de l'azygos. A gauche, la limite inférieure de la station 2 correspond au bord supérieur de la crosse de l'aorte et celle de la station 4 au bord supérieur de l'artère pulmonaire gauche.

### 3. Aspects techniques

#### 3.1 Anesthésie et voie d'insertion :

L'écho-endoscopie bronchique est pratiquée sous anesthésie locale ou générale selon les centres. L'endoscope est inséré par voie endonasale, orale, ou via un masque laryngé ou une sonde d'intubation oro-trachéale (rendant difficile l'accès aux aires 2 et 4) (90).

#### 3.2 Critères échographiques de malignité :

Il n'existe pas de critère échographique suffisamment fiable pour s'abstenir d'une confirmation histologique. On peut malgré tout s'aider de certains critères pour optimiser le choix des adénopathies à prélever (90). Une forme arrondie, des contours distincts, une échogénicité hétérogène et de la nécrose centrale sont des caractéristiques échographiques en faveur de malignité (91). Lorsque ces 4 critères sont absents, les adénopathies sont bénignes dans 96% des cas (92). La forme arrondie est un critère de malignité fréquemment retrouvé (92–95).

Le critère de taille a également été étudié. Certaines études établissent un lien entre une adénopathie de taille augmentée et la présence de cancer (93,94) ce qui n'est pas confirmé par d'autres (92,96). Cela est probablement lié à l'utilisation de cut-off de tailles différentes.

La vascularisation permet également de suspecter la présence de malignité. L'absence de vascularisation ou la présence d'un seul vaisseau central sont des critères en faveur de bénignité (96,97). Inversement, une hypervascularisation sera suspecte de malignité (97).

Le Canada lymph Node Score basé sur la taille ( $<$  ou  $\geq$  1 cm de petit axe), la structure centrale (présence ou absence), la nécrose centrale (absence ou présence), les marges (indistinctes ou bien définies) a été proposé : un score  $\geq$  3 est associé à une sensibilité, spécificité, VPP, VPN 31.5%, 96.3%, 65.4%, and 86.5%, respectivement pour le diagnostic de malignité (98). Une étude prospective publiée en 2023 confirme ces résultats. Par contre, le taux de faux négatifs de 16,9% lorsque le score est de 0, confirme que le choix de réaliser une biopsie d'adénopathies sur les seuls critères échographiques ne peut être recommandée et doit faire l'objet d'essais prospectifs complémentaires (99).



### 3.3 Modalités de prélèvements

-Les prélèvements sont effectués avec une aiguille de 19, 21, 22 (90) ou 25 Gauge (100) . Même si les prélèvements obtenus avec les aiguilles de 19G sont de plus grandes dimensions, le diamètre de l'aiguille n'influence pas les performances diagnostiques de l'écho endoscopie bronchique (101). Il est possible également d'utiliser une pince à biopsie coreDX° pour optimiser les prélèvements en complément de la ponction à l'aiguille (102).

La réalisation de cryobiopsies au décours d'une EBUS semble techniquement faisable et sûre (103). Deux études prospectives ont comparés les performances entre l'EBUS avec ponctions transbronchiques et l'EBUS avec ponctions transbronchiques et adjonction de cryobiopsies (104,105). Les performances diagnostiques semblent identiques pour le diagnostic de cancer. L'adjonction de cryobiopsies permettrait l'obtention d'un matériel adéquate pour réaliser la NGS et déterminer le PDL1 dans 97% des cas contre 79%.

-Lors d'un staging ganglionnaire médiastinal, les stations 4R, 4L et 7 au minimum doivent être explorées et ponctionnées si une adénopathie mesure 5 mm ou plus (106,107). Le prélèvement systématique des adénopathies N3 hilaires TEP négatives reste controversé (108–110).

Pour éviter une contamination liée à l'utilisation de la même aiguille tout au long de l'examen, les ponctions sont réalisées successivement des sites N3 puis N2 puis N1 (106).

-Un nombre minimum de 3 ponctions par adénopathie permet d'obtenir une sensibilité de 95,3% et une valeur prédictive négative de 97,6% (111). Le taux de succès pour la réalisation des analyses de biologie moléculaire est de 88.6 à 100% selon les études, lorsque **4 passages** par adénopathies sont réalisés (112,113). Ainsi, l'American College of CHEST Physicians recommande un nombre minimum de 4 ponctions par ganglions. (90,114)

-L'application d'une aspiration ne semble pas modifier les performances de l'examen (115). En cas de prélèvement avec aspiration, si la ponction est hémorragique ou que l'on visualise des vaisseaux dans le ganglion à prélever, on peut réaliser les prélèvements sans aspiration (90).

### 3.4 Critères qualités des prélèvements

Un prélèvement est considéré comme contributif lorsqu'il met en évidence des lymphocytes (116).

### 3.5 Rapid On-Site Evaluation (ROSE)

L'analyse directe du matériel de ponction sur place par un cytopathologiste permet de diminuer le nombre de ponctions réalisées sur la cible principale (117,118) ainsi que le nombre de sites prélevés lorsque l'examen est réalisé à visée diagnostique (117). Cette technique n'améliore pas les performances diagnostiques de l'écho-endoscopie (119) et ne diminue pas la durée de la procédure. Elle peut permettre de diminuer les procédures annexes (120) et de vérifier la présence de matériel en quantité suffisante pour les recherches de biologie moléculaire.

### 3.6 Biologie moléculaire

Plusieurs études ont montré qu'il est possible de réaliser les recherches d'altérations oncogéniques de manière fiable et reproductible (121). Les prélèvements obtenus par écho-endoscopie bronchique permettent de réaliser les techniques de NGS (122). L'écho-endoscopie est un examen qui peut s'avérer utile dans le cadre de re-prélèvements à la recherche des mécanismes de résistances des ITK, dont la mutation T790M (123,124). La rentabilité de l'écho-endoscopie bronchique dans cette indication est influencée par les traitements antérieurs. Les antécédents de radiothérapie thoracique diminueraient les performances de cette technique (sensibilité de 83% et valeur prédictive négative à 76,5%) (125).

### 3.7 Programmed Death Ligand 1 (PDL1)

Les prélèvements cytologiques permettent une analyse de PDL1 dans environ 90% des cas (126,127).

Des études récentes confirment la concordance des résultats entre des prélèvements histologiques et cytologiques sur cytoblocs sous réserve de la présence d'au moins 100 cellules tumorales analysées, (129–131). Cette donnée doit donc apparaître sur les comptes-rendus anatomopathologiques.

## Recommandations

- Il est recommandé de réaliser l'écho-endoscopie bronchique sous sédation modérée à profonde.
- Pour un staging médiastinal, les stations 4R, 4L et 7 au minimum doivent être explorées et ponctionnées si une adénopathie est  $\geq$  à 5 mm.
- Les ponctions doivent être réalisées des stations N3, à N2 puis N1 (consensus).
- Les caractéristiques échographiques des adénopathies peuvent être utilisées pour évaluer le potentiel tumoral d'une adénopathie, mais un prélèvement doit toujours être obtenu pour confirmer un diagnostic (consensus).
- L'écho-endoscopie bronchique peut être réalisée avec ou sans ROSE.
- En l'absence de ROSE, il est recommandé de réaliser au moins 4 ponctions par ganglion (recommandation forte) pour un matériel suffisant aux diverses recherches, lorsqu'elles sont indiquées (biologie moléculaire ,NGS...).

## 4 Indications

### 4.1 Diagnostic et Staging des CBNPC

Il s'agit de la principale indication de l'écho-endoscopie bronchique. La sensibilité de cette technique est rapportée par Silvestri et al. à 89% (46 à 97% selon les études) avec une valeur prédictive négative de 91% (132). Elle éviterait 80% de médiastinoscopie, pour un coût moindre (133).

Les performances limitées du scanner et du TEP scanner pour détecter les métastases médiastinales (134) imposent le recours à un staging mini-invasif ou invasif. En effet, 30% des patients cN1 au TEP sont en réalité pN2-N3 (135) ; la valeur prédictive négative du TEP pour les tumeurs > 3 cm est de 89% (136). Par ailleurs 21,6% des tumeurs centrales classées cN0 au TEP sont en réalité pN2 (137).

Pour les patients sans métastase à distance, Il est donc recommandé de réaliser une écho-endoscopie de staging dans les cas suivants et, si son résultat est susceptible de changer la stratégie thérapeutique (106,132):

- Adénopathies médiastinales élargies au scanner et/ou TEP scanner positif
- Adénopathies médiastinales normales au scanner et positives au TEP scanner
- Ganglions médiastinaux normaux et non fixants au TEP si :
  - Tumeurs N1 au scanner et/ou TEP scanner,
  - Tumeur centrale,
  - Tumeur de plus de 3 cm surtout s'il s'agit d'un adénocarcinome fixant hautement le FDG (136).

Si la suspicion d'atteinte ganglionnaire reste élevée après une écho endoscopie négative ou non contributive, du fait d'une valeur prédictive négative variant avec la prévalence, et des meilleures performances de l'association écho-endoscopie bronchique + médiastinoscopie versus médiastinoscopie seule, il est recommandé de réaliser un staging chirurgical (106,132).

Néanmoins, il existe peu de données randomisées sur l'intérêt d'une confirmation par médiastinoscopie. Une étude prospective de non infériorité, réalisée entre 2017 et 2020, dans 23 centres en Belgique et aux Pays – Bas s'est intéressée à l'intérêt d'une confirmation par médiastinoscopie, des écho endoscopies bronchiques de staging. Successivement, 360 patients avec indication de staging médiastinal (adénomégalie médiastinale sup a 10mm et /ou pet avec lésions sup 2.5) ont été randomisés après écho-endoscopie en faveur d'une maladie cN0-N1. Une prise en charge chirurgicale d'emblée était réalisée chez 178 patients, alors que 182 patients bénéficiaient d'une médiastinoscopie de confirmation puis d'une résection tumorale chirurgicale. Après résection chirurgicale, le taux de N2 imprévus dans le groupe ayant bénéficié d'un staging par écho-endoscopie seule était de 8.8% contre 7.7% ( $P_{\text{noninferior}} = .0144$ ) dans le groupe ayant bénéficié d'un staging par écho-endoscopie puis médiastinoscopie. Le taux de prévalence d'envahissement médiastinal après EBUS négative est de 12,9%, identique à la littérature (et de 9.9% dans le bras chirurgie d'emblée).

Dans cette étude, la stratégie de staging par écho-endoscopie seule n'était pas inférieure à l'association écho-endoscopie bronchique puis médiastinoscopie, nuancant le recours systématique à la médiastinoscopie après écho-endoscopie bronchique négative. Le délai de chirurgie a été de 10 jours supplémentaire en moyenne dans le groupe avec ajout de médiastinoscopie. Le taux de mortalité à 30 jours/morbidity grave est de 12.9% dans le bras resection chirurgicale d'emblée versus 15.4% dans le bras avec médiastinoscopie ( $p=0.49$ ). A noter que le taux de N2 imprévus était plus important pour les tumeurs classées cN1 en imagerie, notamment dans le groupe écho-endoscopie seule (13,6%) témoignant des performances diagnostiques plus faibles dans cette population (138). L'ajout d'une écho-endoscopie oesophagienne augmenterait la sensibilité de 49 à 71% chez ces patients cN0-N1 (139).

L'écho-endoscopie bronchique est également recommandée comme méthode diagnostique pour les patients présentant une tumeur avec envahissement médiastinal, si elle constitue la technique disponible la moins invasive (66).

L'écho-endoscopie bronchique est indiquée pour le diagnostic de tumeur pulmonaire ayant un contact avec l'arbre bronchique (140–142).

#### 4.2 *Echoendoscopie bronchique et radiothérapie*

Un staging médiastinal par écho-endoscopie bronchique est une option pour les patients candidats à **une radiothérapie stéréotaxique** (143–146), notamment en cas de doute sur un envahissement hilair ou médiastinal à l'imagerie (147). Les essais sur le sujet n'ont pas mis en évidence d'impact sur la rechute locale ou la survie (148,149).

Dans le cadre d'**une radiochimiothérapie curative**, l'écho-endoscopie bronchique peut être utile pour définir les volumes de radiothérapie (150–152) afin notamment d'optimiser le traitement local et la dose aux organes à risque, sans preuve actuellement sur un impact en terme de récurrence locale ou de survie (153). L'étude prospective et multicentrique SEISMIC confirme l'intérêt d'un staging médiastinal avant radiochimiothérapie : elle rapporte 37% de résultats discordants entre l'EBUS et le TEP scanner. L'EBUS a permis d'identifier 12% de métastases ganglionnaires occultes au TEP. Par ailleurs, 20% des patients N2-N3 au TEP ont été reclassés N0-N1 par l'écho-endoscopie. Cela a permis, soit une diminution significative de la dose délivrée aux organes à risque, soit une modification thérapeutique (chirurgie). Pour les patients qui ont pu être opérés, il n'y avait pas d'erreur de staging due à l'EBUS (154).

#### 4.3 *Echoendoscopie bronchique et oesophagienne combinées (EBUS + EUS)*

Compléter l'écho-endoscopie bronchique par une écho-endoscopie oesophagienne permet un staging médiastinal complet en accédant aux stations 8 et 9 (plus rarement 5 et 6), au cours du même geste. Les stations 2L, 4L et 7 sont facilement accessibles, 2R et 4R plus difficilement. La technique combinée améliore de 13% la sensibilité du staging par rapport à l'écho-endoscopie bronchique seule.

La sensibilité de l'EBUS+EUS suivie d'un staging chirurgical est supérieure au staging chirurgical seul (155). En cas de négativité de l'EBUS+EUS, un staging chirurgical est recommandé, si la suspicion d'atteinte ganglionnaire est forte (156).

Lorsque les techniques combinées ne sont pas accessibles, l'écho-endoscopie bronchique seule est recommandée (156).

#### 4.4 *Re-staging des CBNPC*

L'écho-endoscopie bronchique peut permettre de ré-évaluer le médiastin après un traitement d'induction. Du fait d'une valeur prédictive négative très variable selon les études, une écho-endoscopie bronchique négative nécessite une confirmation par une technique chirurgicale (106).

La séquence diagnostique pourrait être la réalisation d'une écho-endoscopie bronchique de staging, et une médiastinoscopie de re-staging après un traitement d'induction (106).

#### 4.5 Diagnostic des CBPC

L'écho-endoscopie bronchique est un examen performant pour le diagnostic des carcinomes neuroendocrines à petites cellules. Sa sensibilité varie de 92 à 97,2% en fonction de la prévalence de la pathologie (157).

### Recommandations

- Pour les patients opérables, il est recommandé de réaliser une écho-endoscopie bronchique de staging +/- EUS dans les cas suivants

- Adénopathies médiastinales élargies au scanner et/ou TEP scanner positif
- Adénopathies médiastinales normales au scanner et positives au TEP scanner
- Adénopathies médiastinales normales au scanner et non-fixantes au TEP scanners si :
  - Tumeurs N1 au scanner et/ou TEP scanner
  - Tumeur centrale
  - Tumeur de plus de 3 cm surtout s'il s'agit d'un adénocarcinome fixant hautement le FDG

- Une écho-endoscopie négative (et contributive) n'a plus à être systématiquement confirmée par une technique de staging chirurgical.

-Si l'écho-endoscopie est non contributive, ~~une technique confirmative~~ une confirmation chirurgicale par médiastinoscopie est recommandée.

-Pour un traitement par radiothérapie :

- Dans le cadre d'une radiochimiothérapie curative, l'écho-endoscopie bronchique de staging initial est recommandée
- Dans le cadre d'une radiothérapie stéréotaxique, l'échoendoscopie bronchique est une option pour le staging médiastinal

### 5 Complications

L'écho-endoscopie bronchique est une technique sûre avec peu de complications rapportées (<1%, 0.05% d'effets indésirables graves) : pneumothorax/pneumomédiastin, complications infectieuses (médiastinite, abcès pulmonaire/pneumopathie, péricardite, sepsis), casse d'aiguille, défaillance respiratoire et cardiaque, fistules trachéo-médiastinales, sténose trachéale et décès (106,158-165).

### 6 Bonnes pratiques en échographie endobronchique

En 2023, un groupe de travail de la WABIP a proposé 12 indicateurs qualité basés sur une large revue de la littérature afin d'harmoniser et d'optimiser les pratiques en écho-endoscopie (linéaire et radiale) (165)

Une autre publication résume les différents marqueurs qualité de l'échographie endobronchique (166).

## ENDOSCOPIE INTERVENTIONNELLE

Historiquement, la bronchoscopie thérapeutique a été portée par l'introduction de la technologie laser dans l'arbre trachéo-bronchique puis par l'apparition des prothèses endobronchiques. Elle a incité à réapprendre la bronchoscopie rigide, un temps rendue obsolète par les fibres souples. Actuellement, elle prouve régulièrement son utilité dans la prise en charge du cancer bronchique, du stade le plus précoce (CIS) au stade plus avancé voire palliatif (obstruction ou compression tumorale), malgré le faible nombre d'essais cliniques de haut niveau de preuve. L'objectif de ce document est d'établir des recommandations dans l'utilisation de ces différentes techniques endoscopiques.

### TECHNIQUES D'ENDOSCOPIE INTERVENTIONNELLE

#### 1. Bronchoscopie rigide

**-Technique** : Le bronchoscope rigide est un tube métallique permettant d'intuber les voies aériennes et d'explorer la trachée, les bronches principales, le tronc intermédiaire et le début des bronches lobaires inférieures. Par sa rigidité, il permet de réséquer mécaniquement des tumeurs endobronchiques et d'assurer une bonne hémostase par tamponnement direct sur la zone hémorragique. Son large diamètre permet d'y insérer des instruments tels qu'une sonde d'aspiration, des pinces de résection, des sondes (cryode, thermocoagulation, fibres LASER...) et d'y glisser des prothèses endobronchiques. Pour des raisons de confort et de sécurité, son utilisation ne se conçoit que sous anesthésie générale. La ventilation artificielle est alors assurée par une dérivation au niveau de la tête du bronchoscope. **Une bronchoscopie souple préalable reste indispensable**, même rapide chez un patient très dyspnéique, afin d'évaluer précisément les caractéristiques de l'obstruction (localisation, bourgeon endoluminal ou compression extrinsèque...) mais aussi dans le but d'éliminer une paralysie bilatérale des cordes vocales responsable au moins en partie de la symptomatologie et nécessitant une prise en charge ORL (cordectomie) de première intention.

**-Indications** : La bronchoscopie rigide est indiquée en cas d'obstruction tumorale de l'arbre bronchique proximal ou de compression extrinsèque importante nécessitant la pose d'une endoprothèse. Elle n'est pas indispensable dans le traitement des cancers de stades précoces (carcinomes *in situ* ou micro-invasifs), dont le traitement repose sur des techniques compatibles avec la bronchoscopie souple. Les contre-indications à la bronchoscopie rigide sont la présence d'une instabilité du rachis cervical, d'un traumatisme maxillo-facial sévère et d'une pathologie endo-buccale ou laryngée obstructive (167).

**-Complications** : < 0,1%. Lésions des dents, plaies des lèvres, gencives, larynx, trachée et arbre bronchique, saignements sévères (167,168).

#### 2. Thermocoagulation haute fréquence et coagulation par argon-plasma

##### 2.1 Thermocoagulation haute fréquence

**-Technique** : Dérivée de l'électrocoagulation, elle utilise des sondes monopolaires qui appliquent un courant de haute fréquence entraînant l'échauffement des tissus entre 70 et 100°C afin de les détruire en surface. Il existe des sondes souples et des sondes rigides selon le type de bronchoscopie. **Indications** : La thermocoagulation est utilisée en cas de risque hémorragique important (hypervascularisation de surface, suspicion de tumeur carcinoïde...) pour déshydrater la tumeur en surface avant la résection mécanique au tube rigide ou pour contrôler un saignement persistant, par exemple sur le pied d'implantation de la tumeur. Une deuxième indication est le traitement des CIS non circonférentiels.

**-Complications** : Cette méthode simple, rapide, à effet immédiat et peu onéreuse a pour inconvénient d'entraîner des sténoses bronchiques si elle est employée de manière quasi-circonférentielle sur la paroi en raison de la cicatrisation fibreuse (169). Le risque de perforation bronchique est possible en cas d'utilisation du mode section mais négligeable en coagulation douce (96).



## 2.2 Coagulation par argon-plasma

**-Technique :** La coagulation par argon-plasma est une autre méthode de coagulation par courant de haute fréquence, plus particulièrement développée dans le traitement des lésions hémorragiques digestives. Un jet de gaz argon, dirigé vers la lésion au moyen d'une sonde souple, est ionisé par un courant électrique. L'ionisation se propage alors à travers le gaz argon et entraîne la coagulation du tissu sur quelques millimètres d'épaisseur, sans contact direct entre la sonde et les tissus.

**-Indications :** utile pour contrôler les saignements (93).

## 3. Cryothérapie

**-Technique :** Cette technique de congélation s'effectue par une cryode reliée à une bouteille de protoxyde d'azote comprimé. La détente du gaz amène très rapidement la cryode à une température de  $-89,5^{\circ}\text{C}$ . Il existe des cryodes souples et des cryodes rigides. L'effet de la cryothérapie est, à l'opposé de la thermocoagulation, d'action retardée, avec nécrose tissulaire et chute d'escarre en 8 à 15 jours. La cryoextraction permet de traiter les lésions obstructives avec un risque faible de complications (171). Son action en profondeur s'étend sur 3 à 5 mm.

**-Indications :** La cryothérapie peut être utilisée dans le traitement de lésions tumorales bourgeonnantes sans caractère d'urgence mais elle est surtout employée dans le traitement des CIS ou carcinomes micro-invasifs et dans le traitement du pied d'implantation tumoral après résection mécanique du bourgeon. Deux à trois séances sont souvent nécessaires pour obtenir une destruction complète.

**-Complications :** Le taux de complications à 30 jours est de 11% et correspond essentiellement à une hémorragie liée à l'évolution tumorale (172). Une fièvre dans les suites de l'endoscopie peut également être constatée, ainsi que l'obstruction des voies aériennes par la rétention de débris tissulaires engendrés par la cryothérapie. Une toilette bronchique 8-10 jours après la cryothérapie peut être utile (173). A l'inverse, il n'existe aucun risque de sténose fibreuse résiduelle ni de perforation. En effet, le tissu conjonctif et cartilagineux sain est résistant au froid ce qui rend cette technique très sûre.

## 4. Laser

**-Techniques :** Différents types de laser sont utilisés en médecine. En pneumologie interventionnelle, le plus répandu est le laser Nd-YAG car ses caractéristiques physiques permettent d'obtenir à la fois une vaporisation des tissus et un effet coagulant selon la puissance utilisée et surtout selon la distance entre l'extrémité de la fibre et le tissu, ce qui fait varier la densité de puissance. Le laser peut être employé en bronchoscopie rigide ou souple. Le tissu tumoral étant réséqué mécaniquement, il est préférable d'employer le laser en bronchoscopie rigide, son utilisation en fibroscopie souple imposant la vaporisation tumorale plus risquée avec augmentation du temps d'intervention.

**-Indications :** La pénétration difficilement contrôlable du faisceau rend, en général, le laser non indiqué pour le traitement des CIS et carcinomes micro-invasifs. Cette technique est de moins en moins utilisée dans le traitement des tumeurs bronchiques. Un autre type de laser, le laser CO<sub>2</sub>, est par contre employé en chirurgie ORL pour des gestes de désobstruction endobronchique par laryngo-suspension.

**-Complications :** Le risque majeur est la perforation (167,168,174). Son effet maximal se produit en profondeur, la destruction est peu appréciable en surface, et s'effectue sans aucune sélectivité tissulaire. Il est donc recommandé d'utiliser le laser avec la plus faible énergie possible, et de privilégier l'effet coagulant plus que la vaporisation.

## 5. Photothérapie dynamique

**-Technique :** Cette méthode entraîne la nécrose retardée des cellules tumorales préalablement sensibilisées par un photosensibilisant, le Photofrin<sup>®</sup>, administré par injections intraveineuses. Les zones pathologiques sont ensuite éclairées par une fibre laser en bronchoscopie souple sous anesthésie locale.

**-Indications :** Elle agit sur 6 à 7 mm d'épaisseur. Elle est indiquée sur des lésions peu étendues (10 mm en surface). Elle est donc réservée au traitement des CIS et carcinomes micro-invasifs, où elle est la technique la plus étudiée dans la littérature. Un essai randomisé de 42 patients présentant un CBNPC central IIIA-B

initialement non résecable retrouve une amélioration du taux de résection complète après chimiothérapie néo-adjuvante et photothérapie dynamique *versus* une chimiothérapie néo-adjuvante seule (R0 respectivement 89% et 54%) (175).

**-Complications :** Cette technique complexe, onéreuse, a pour effets secondaires une photosensibilisation cutanée retardée pouvant être sévère et contraignante, un risque de sténose bronchique et une chute d'escarre dans les 8 à 15 jours suivant le geste (167,168,173,176).

## 6. Curiethérapie à haut débit endobronchique

**-Technique :** Elle consiste à placer dans la bronche un cathéter vecteur en bronchoscopie souple sous anesthésie locale, cathéter dans lequel la source d'irradiation, l'iridium 192, est déplacée pas à pas par ordinateur, afin de respecter la dosimétrie calculée préalablement. Le temps d'irradiation dure quelques minutes, le nombre de séances varient entre 1 et 5 au rythme d'une séance par semaine.

**-Indications :** Cette technique est efficace dans le traitement des CIS ou carcinomes micro-invasifs. Dans un essai randomisé concernant 224 patients ayant bénéficié d'une résection sub-lobaire pour CBNPC, il n'y a pas eu de diminution du taux de rechute locale dans le bras « curiethérapie sur moignon bronchique » (177).

**-Complications :** Sténose radique, perforation bronchique, hémoptysie massive retardée (environ 7%) souvent fatale (178) dont il est souvent difficile de dire si elle est réellement liée à des lésions radiques ou bien à l'évolution naturelle du cancer bronchique.

## 7. Prothèses endobronchiques

**-Techniques :** Les deux types de prothèses endobronchiques utilisées dans la pathologie maligne trachéo-bronchique sont les prothèses en silicone et les prothèses métalliques couvertes (c'est-à-dire que leur maillage est entouré d'un film plastique ou en silicone afin d'éviter l'envahissement de la prothèse à travers les mailles par la tumeur évolutive). Elles sont placées sous bronchoscopie rigide. Il existe depuis peu, la possibilité de réaliser des prothèses silicone sur mesure en impression 3D. Ces prothèses peuvent être intéressantes dans des situations anatomiques complexes et peuvent être discutées au cas par cas, plutôt chez les patients avec des sténoses post-thérapeutiques compte tenu du délai de fabrication de ces dernières. Le coût est à la charge de l'établissement (179).

**-Indications :** Leur indication principale est la présence, ou persistance après désobstruction, d'une compression extrinsèque réduisant le calibre bronchique ou trachéal de plus de 50%. La place d'une prothèse en prévention d'une rechute locale en absence de compression extrinsèque est discutée. Plus rarement, elles sont utilisées en association avec une prothèse œsophagienne en cas de fistule œso-trachéale ou œso-bronchique.

**-Complications :** Peu fréquentes, surtout dans un contexte néoplasique palliatif où l'espérance de vie du patient est souvent réduite, diminuant d'autant les risques de complications à long terme. Une prothèse correctement placée n'entraîne ni toux, ni dyspnée, ni infection (180). La migration de prothèse (181) est rare mais peut survenir en cas de fonte tumorale par la chimio- et / ou la radiothérapie avec levée de la compression extrinsèque. L'encombrement de la prothèse par les sécrétions bronchiques (181) est plus fréquent, notamment chez des patients asthéniques avec force de toux réduite. La mise en place d'une prothèse endobronchique impose la **fluidification « à vie » des sécrétions** par des aérosols de sérum physiologique (x 3 / jour) ou des mucolytiques (ex : acétylcystéine, 3 sachets per os /j). De ce risque d'encombrement découle **la seule contre-indication formelle des prothèses endobronchiques : la présence d'une trachéotomie**, en raison de l'assèchement majeur des sécrétions dans la prothèse par l'air sec directement inhalé via la trachée. Enfin, à plus long terme, peuvent se développer des granulomes (182) obstructifs ou hémorragiques aux extrémités de la prothèse mais en fait, en pratique, le débordement de cette dernière par la tumeur évolutive est plus fréquente. Le groupe d'experts international WABIP, réunissant 17 centres dans le monde publie en 2024 des recommandations de bonnes pratiques dans la désobstruction/pose de prothèse sur sténose tumorale, validant à nouveau l'intérêt du geste sur la qualité de vie, l'amélioration fonctionnelle, la survie... sans différence entre prothèses en silicone ou prothèses métalliques (183)

## INDICATIONS EN ENDOSCOPIE INTERVENTIONNELLE

---

### 1. CBNPC au stade précoce : carcinome in situ (CIS) et micro-invasif (radio-oculte, < 3 mm de profondeur)

Lors de l'endoscopie initiale, les zones biopsiées doivent être clairement précisées et localisées. Avant traitement, une endoscopie souple avec autofluorescence ou Narrow Band Imaging (NBI) est recommandée, pour permettre une cartographie précise des lésions et la recherche d'autres lésions pré-cancéreuses en raison du phénomène de cancérisation de champ (184). Les lésions à traiter doivent être accessibles et localisées.

#### 1.1 Carcinome in situ

##### - Pourquoi traiter ?

Plusieurs études (185–187) ont montré que les CIS pouvaient régresser mais aussi persister ou évoluer vers un carcinome invasif dans 21 à 56% des cas. Cette évolution imprévisible incite à les traiter. Un scanner thoracique est recommandé.

##### - Pourquoi un traitement endoscopique ?

La résection chirurgicale n'est pas à privilégier d'emblée en raison de l'incertitude de l'évolution des CIS. Elle peut par ailleurs rendre le patient inopérable en cas d'apparition ultérieure d'un authentique cancer bronchique dans un autre territoire. La prise en charge par voie endoscopique a montré son efficacité tout en préservant le parenchyme pulmonaire et la fonction respiratoire du patient.

##### - Quels moyens thérapeutiques ?

La cryothérapie (172,173,188), la thermocoagulation (170,189), la photothérapie dynamique (189–191) sont à privilégier en première intention. La curiethérapie endobronchique (192–194) est à réserver dans certains cas particuliers, en deuxième intention (171). Elles sont efficaces et réalisables en endoscopie souple sous anesthésie locale. Le taux de réponse complète obtenu avec ces techniques se situe entre 80 et 94% selon les études (188–195).

La cryothérapie est la méthode qui paraît la mieux adaptée en raison de sa capacité à épargner le tissu sain et de l'absence de risque de sténose bronchique cicatricielle ou de perforation.

La thermocoagulation n'est pas adaptée pour les lésions (quasi-)circonférentielles en raison du risque de sténose bronchique cicatricielle.

La photothérapie dynamique est la méthode la mieux étudiée dans cette indication mais elle reste lourde et onéreuse et présente des effets indésirables comme le risque de sténose bronchique cicatricielle ou une photosensibilité persistant plusieurs semaines. Dans l'étude de Usuda *et al.*, le photosensibilisant utilisé n'est pas le Photofrin® mais une molécule de 2<sup>ème</sup> génération, le NPe6, susceptible de pouvoir traiter des lésions de diamètre > 10 mm (191).

- L'utilisation du laser Nd :YAG (196) expose au risque important de perforation bronchique et n'est donc pas recommandée dans cette indication (184).

#### 1.2 Carcinomes micro-invasifs

##### - Pourquoi traiter ?

Le carcinome micro-invasif est un cancer évolutif. Un bilan d'extension est nécessaire, avec notamment la réalisation d'un PET scan, afin de vérifier l'absence d'envahissement ganglionnaire, et à distance.

##### - Quels moyens thérapeutiques ?

La résection chirurgicale reste le traitement de référence. Des alternatives non chirurgicales sont possibles, notamment la curiethérapie endo-bronchique (194). Les cas doivent être présentés en RCP.



### 1.3 Quel suivi après traitement endoscopique des CIS et carcinomes micro-invasifs ?

Le taux de récurrence sur la zone traitée est compris entre 0 et 28% selon les études (188–190,192–195), sous la forme d'un nouveau CIS ou d'un carcinome invasif. Il est donc conseillé d'effectuer une surveillance par endoscopie bronchique souple 3 mois après le geste, puis tous les 6 mois pendant 5 ans en raison de ce risque de récurrence ou du risque d'apparition d'autres lésions (phénomène de cancérisation de champ). Dans cette indication, il est conseillé d'utiliser l'auto-fluorescence ou le NBI. Les auteurs de ce document préconisent également un scanner thoracique annuel pendant cette période.

## 2. Obstruction des voies aériennes proximales

**Une bronchoscopie souple préalable reste indispensable**, même rapide chez un patient très dyspnéique, afin d'évaluer précisément les caractéristiques de l'obstruction (localisation, bourgeon endoluminal ou compression extrinsèque...) mais aussi dans le but d'éliminer une paralysie bilatérale des cordes vocales responsable au moins en partie de la symptomatologie et nécessitant une prise en charge ORL de première intention (cordectomie). Un scanner thoracique, avec reconstructions 3D si possible, permet d'évaluer la viabilité de l'arbre bronchique et du parenchyme pulmonaire d'aval et d'aider au choix de la prothèse (197).

### 2.1 Par une tumeur maligne endoluminale bourgeonnante

#### - Pourquoi traiter ?

Il est recommandé de traiter une obstruction proximale par une tumeur bourgeonnante afin de diminuer la dyspnée, de lever une atélectasie, de diminuer le risque d'hémoptysie et d'infection sous-sténotique (198). La désobstruction bronchique avant tout traitement anti-cancéreux permet d'améliorer l'état respiratoire et général du patient et donc sa tolérance aux traitements. La survie est améliorée si la désobstruction est réalisée précocement (199). L'adjonction d'un traitement complémentaire paraît également améliorer la survie (199,200).

La désobstruction bronchique ramène le pronostic de la maladie à celui d'un stade équivalent sans obstruction centrale. Trois études récentes confirment l'amélioration de la dyspnée, de la capacité à l'exercice, du VEMS, de la CV forcée, et de la qualité de vie après une bronchoscopie interventionnelle pour obstruction maligne (201–203). Dans SPOC, on note une amélioration de la qualité de vie dans les 2 bras (stent/pas de stent) avec un effet prolongé dans le bras stent (204).

Dans une autre étude les facteurs associés à une amélioration de la dyspnée et de la qualité de vie chez les patients présentant un cancer avec obstruction des voies aériennes centrales étaient, entre autres : les patients naïfs de traitement, un délai court entre le diagnostic oncologique et la désobstruction, une meilleure fonction respiratoire et le fait de recevoir une chimiothérapie après la désobstruction (205).

En cas de détresse respiratoire aiguë, ces effets sont suffisamment bénéfiques et immédiats pour justifier un transfert en réanimation et l'intubation du patient dans l'attente du geste endoscopique (206,207), après évaluation du rapport bénéfice risque.

Une bronchoscopie rigide thérapeutique peut également être intéressante dans les CBNPC localisés (stades IIIb) associés à une obstruction centrale. Dans cette cohorte rétrospective multicentrique, les patients ayant eu une désobstruction endobronchique avaient une meilleure survie à 1 an (HR 2,1 IC95% : 1,1 ; 4,8, p = 0,003). Il existait également une différence favorable en terme d'hospitalisations (p=0,03), intervalle sans symptômes (p=0,02) et de survenue d'une atélectasie (P=0,01) (208).

#### - Quand traiter/Qui traiter ?

Les critères objectifs que les auteurs de ce document retiennent pour poser l'indication d'une désobstruction bronchique sont (167,168,171,174) :

- CBNPC proximal accessible au bronchoscope rigide : trachée, carène, bronches souches, tronc intermédiaire
- Obstruction > 50% ou très symptomatique

- Voies aériennes et poumon fonctionnels et sains au-delà de l'obstruction
- PS  $\leq$  2 en dehors de l'altération de l'état général directement liée à l'obstruction

Le carcinome bronchique à petites cellules n'est pas une bonne indication de désobstruction en raison de l'efficacité rapide attendue de la chimiothérapie  $\pm$  radiothérapie, sauf en cas d'échappement à ces traitements (171).

Une étude rétrospective identifie un groupe de patients bénéficiant d'une meilleure survie après bronchoscopie interventionnelle (désobstruction +/- pose stent) : les carcinomes épidermoïdes recevant un traitement spécifique (médiane = 13 mois,  $p < 0,0001$ ). Les groupes de patients atteints d'adénocarcinome, de cancers à grandes cellules et pour lesquels la classification ASA (*American Society of Anesthesiology*) est à 4 ont le plus mauvais pronostic (0,8 et 2,7 mois respectivement,  $p < 0,0001$ ). De manière générale, les facteurs de mauvais pronostic étaient : un score ASA élevé, l'histologie adénocarcinome, une maladie métastatique et l'absence de traitement spécifique (209).

#### - Quels moyens thérapeutiques ?

En bronchoscopie rigide sous anesthésie générale, plus rapide et plus sûre (possibilité d'hémostase et d'aspiration « haut débit ») que l'endoscopie souple : résection mécanique seule ou associée au laser Nd/YAG ou à la thermocoagulation. Dans cette indication, la thermocoagulation paraît aussi sûre et efficace que le laser pour un coût inférieur (210).

La cryothérapie et la photothérapie dynamique sont également efficaces mais ne sont pas adaptées à la désobstruction bronchique en raison de leur action retardée. Elles peuvent cependant être utilisées en l'absence d'obstruction critique (6,198,211).

Après désobstruction et récupération d'un diamètre  $> 50\%$  de la normale, l'intérêt de la pose d'une prothèse endobronchique afin de diminuer le risque de récurrence est discuté. Dans l'essai prospectif randomisé SPOC, les premiers résultats montrent une diminution de 29% du risque de ré-obstruction ou de décès (HR=0,71) dans le bras « endoprothèse ». Cet impact est statistiquement significatif dans le sous-groupe de patients ayant déjà reçu une ligne de traitement. La désobstruction améliore tous les paramètres de qualité de vie et ce résultat est prolongé jusqu'à un an par la pose de prothèses. En termes de risque de ré-obstruction, la pose de prothèse après désobstruction a un intérêt si le patient n'est pas en première ligne de chimiothérapie. Si par contre une première ligne est appliquée (doublets avec sels de platine) l'efficacité de ce traitement fait que le bénéfice de l'effet barrière de la prothèse n'existe plus statistiquement (212).

Le registre EpiGETIF publié en 2024, analyse de vraie vie sur 36 centres français de 2019 à 2022 a inclus 2118 patients nécessitant une désobstruction endobronchique pour sténose tumorale dont 40% étaient oxygénorequérant, 6.7% sous ventilation mécanique et 46.3% n'avaient encore jamais reçu de traitement pour le cancer. 67.3% des patients ont bénéficié d'une résection endobronchique mécanique et 9.8% par laser avec pose de prothèse dans 54.7% des cas (55% de silicone) apportant une amélioration de 4 points en dyspnée de Borg dans 96.3 % des cas pour 10% de complications en majorité minimes. Dans cette étude, la survie était améliorée par l'association à un traitement oncologique (213)

La radiothérapie permet de lever une atélectasie dans 54% des cas (214). Si une radiothérapie externe est envisagée, il faut privilégier, dans la mesure du possible, la pose d'une prothèse en silicone.

La curiethérapie endobronchique par endoscopie souple ne doit pas être utilisée en situation d'urgence car son action est retardée. Elle est efficace seule (215–218) mais ses résultats sont meilleurs si elle est combinée à une radiothérapie thoracique externe (178) ou à une désobstruction par bronchoscopie rigide. Cependant une revue récente de 14 essais cliniques randomisés ne permet pas de conclure à un intérêt de la curiethérapie endobronchique dans le contrôle des symptômes ou en terme de survie en comparaison d'une radiothérapie externe ou d'une désobstruction par laser (219). L'utilisation en routine de la curiethérapie endobronchique dans la prise en charge initiale d'une obstruction maligne n'est donc pas recommandée (220).

## 2.2 Par une compression tumorale extrinsèque

La pose d'une prothèse endobronchique est indiquée si le calibre trachéal ou bronchique est réduit de 50% ou plus (181,221). Elle permet de diminuer la dyspnée (222) et d'améliorer les valeurs spirométriques (223). Mise en place quand le Performance Status est < 4, elle pourrait améliorer significativement la survie (224). Dans cette indication, seules les prothèses en silicone ou les prothèses métalliques couvertes sont recommandées. Si une radiothérapie externe est envisagée, il faut privilégier, dans la mesure du possible, la pose d'une prothèse en silicone.

La mise en place d'une prothèse endobronchique impose la **fluidification « à vie » des sécrétions** par des aérosols de sérum physiologique (x 3 / jour) ou des mucolytiques (ex : acétylcystéine, 3 sachets per os /j). De ce risque d'encombrement découle **la seule contre-indication formelle des prothèses endobronchiques : la présence d'une trachéotomie**, en raison de l'assèchement majeur des sécrétions dans la prothèse par l'air sec directement inhalé via la trachée.

## 3. Situations particulières

### 3.1 Hémoptysie d'origine néoplasique

Un geste d'endoscopie interventionnelle est recommandé en cas d'hémoptysie provenant d'une lésion maligne proximale (198). Les techniques efficaces sont le tamponnement direct de la zone hémorragique avec le bronchoscope pour contrôler un saignement important, la résection mécanique du tissu tumoral, le laser Nd/YAG, la coagulation par l'argon-plasma, la thermocoagulation, la mise en place d'une endoprothèse (167,168).

### 3.2 Fistule trachéo- ou broncho-œsophagienne par un cancer bronchique

Cette situation survenant en règle générale en fin de vie (survie spontanée de 1 à 7 semaines selon les études), la prise en charge doit être palliative, ce qui exclut un geste chirurgical (198).

Le traitement recommandé est la mise en place d'une double prothèse : prothèse endobronchique métallique couverte et prothèse endo-œsophagienne (198).

Si les 2 prothèses ne peuvent être placées dans le même temps opératoire, il est habituellement conseillé de placer la prothèse endobronchique en premier. En effet, la prothèse œsophagienne, par ses propriétés expansives, risque de comprimer la trachée et d'entraîner une détresse respiratoire aiguë (198).

Cependant les auteurs de ce document préconisent une attitude plus pragmatique qui consiste à poser en premier la prothèse œsophagienne **après avoir vérifié le calibre des voies aériennes en bronchoscopie souple**. L'expérience montre qu'une prothèse œsophagienne bien placée suffit généralement à contrôler la fistule. Une prothèse endobronchique sera posée dans un second temps si le patient reste symptomatique à la reprise de l'alimentation, si le calibre de la trachée ou de la bronche en regard est réduit de plus de 50% ou bien, *a fortiori*, en cas d'aggravation de la fistule avec migration de la prothèse œsophagienne dans l'arbre bronchique.

Malgré cette prise en charge, la reprise d'une alimentation normale, sans dysphagie ni fausse-route, est difficile et une alimentation entérale par gastrostomie ou parentérale peut s'avérer nécessaire.

#### Recommandations :

L'indication de prothèse doit être discutée de manière collégiale en prenant en compte le pronostic global de la maladie et la qualité de vie des patients porteurs de prothèse.

### 3.3 Tumeurs carcinoïdes typiques

**La chirurgie avec curage ganglionnaire est le traitement standard des tumeurs carcinoïdes typiques et atypiques (cf. référentiel tumeurs bronchiques neuro-endocrines).** La résection par endoscopie interventionnelle exclusive est une alternative en cas de contre-indication chirurgicale, d'exérèse parenchymateuse disproportionnée ou de refus du patient (225). Les dossiers doivent être discutés en RCP

avec présence d'un chirurgien thoracique formé aux exérèses complexes. Une étude rétrospective récente suggère que la résection endoscopique pré-opératoire, permettrait d'augmenter les possibilités de chirurgie d'épargne pulmonaire (226).

L'endoscopie interventionnelle est une alternative à la chirurgie en cas de contre-indication, exérèses disproportionnées ou de refus de celle-ci **si tous les critères suivants sans exception** sont réunis (227):

- Nature **typique** confirmée à l'examen anatomo-pathologique de la totalité de la pièce de résection endoscopique
- Lésion **polypoïde strictement endoluminale** et **facilement accessible**
- **Absence d'adénopathie thoracique** au scanner
- **Résection endoscopique complète**, confirmée à distance du geste par des biopsies multiples et répétées du pied d'implantation.

Un doute concernant un seul de ces critères doit obligatoirement faire reconsidérer le geste chirurgical, d'emblée ou après le geste endoscopique si celui-ci a déjà été réalisé dans un but diagnostique ou curatif.

Une étude prospective sur 112 patients a évalué les possibilités de bronchoscopie interventionnelle exclusive dans le traitement des tumeurs carcinoïdes. La bronchoscopie interventionnelle était suivie d'un traitement chirurgical uniquement s'il existait une maladie extra-luminale, un résidu non accessible en bronchoscopie ou une récurrence tardive. Dans cette étude, 42% des patients ont bénéficié d'une bronchoscopie interventionnelle exclusive avec un taux de récurrence de 12% (228).

Le traitement endoscopique associe résection mécanique complète et traitement local du pied d'implantation, par exemple par cryothérapie (227).

Il faut noter que la résection endoscopique ne permet pas le contrôle d'un éventuel envahissement ganglionnaire.

Le taux de récurrence après résection endoscopique exclusive varie entre 0 et 6% (227,229–231). Il est donc conseillé une surveillance radiologique et endoscopique (avec biopsies sur le pied d'implantation) semestrielle pendant 5 ans puis annuelle jusqu'à 10 ans minimum. En cas de récurrence, même tardive, la résection chirurgicale est fortement recommandée.



ANNEXE 1 : EXEMPLE DE CHECK-LIST

### CHECK-LIST

## « SÉCURITÉ DU PATIENT EN ENDOSCOPIE BRONCHIQUE »

Version 2013

Identification du patient  
Étiquette du patient ou  
Nom, prénom, date de naissance

Établissement : ..... Heure (début) : .....

Date endoscopie : ..... Pneumologue : .....

Anesthésiste / IADE : ..... Coordonnateur check-list : .....

La check-list a pour but de vérifier, de manière croisée au sein de l'équipe, que les différents points critiques ont été pris en compte et que les mesures adéquates ont été prises. Le coordonnateur check-list est celui qui en vérifie les items - le plus souvent, un personnel infirmier en coordination avec le pneumologue et l'anesthésiste responsables de l'intervention.

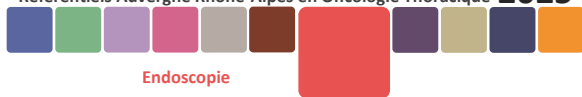
AVANT L'ENDOSCOPIE (avec ou sans anesthésie)	APRÈS L'ENDOSCOPIE
<p><b>1</b> L'identité du patient est correcte :</p> <ul style="list-style-type: none"> <li>le patient a décliné son identité, sinon, <i>par défaut</i>, autre moyen de vérification de son identité</li> </ul> <p><input type="checkbox"/> Oui <input type="checkbox"/> Non</p> <p><b>2</b> Le patient est à jeun</p> <p><input type="checkbox"/> Oui <input type="checkbox"/> Non</p> <p><b>3</b> Vérification croisée de situations spécifiques entre les membres de l'équipe médico-soignante concernant notamment la gestion des antiagrégants plaquettaires et/ou des anticoagulants</p> <p><input type="checkbox"/> Oui <input type="checkbox"/> Non applicable</p> <p><b>4</b> Le matériel nécessaire pour l'intervention est opérationnel :</p> <ul style="list-style-type: none"> <li>pour la partie endoscopique</li> <li>pour la partie anesthésique</li> </ul> <p><input type="checkbox"/> Oui <input type="checkbox"/> Non <input type="checkbox"/> Non applicable</p> <p><b>5</b> Vérification croisée par l'équipe de points critiques et des mesures adéquates à prendre :</p> <ul style="list-style-type: none"> <li>allergie du patient</li> <li>risque de saignement important</li> </ul> <p><input type="checkbox"/> Oui <input type="checkbox"/> Non <input type="checkbox"/> Non applicable</p> <p><b>6</b> Patient suspect ou atteint d'EST (en cas de réponse positive, l'endoscopie doit être considérée comme un acte à risque de transmission d'ATMC et il convient de se référer aux procédures en cours dans l'établissement en lien avec l'instruction n° DGS/R13/2011/449).</p> <p><input type="checkbox"/> Oui <input type="checkbox"/> Non</p>	<p><b>7</b> Confirmation orale par le personnel auprès de l'équipe de l'étiquetage des prélèvements, pièces opératoires, etc.</p> <p><input type="checkbox"/> Oui <input type="checkbox"/> Non <input type="checkbox"/> Non applicable</p> <p><b>8</b> Les prescriptions pour les suites immédiates de l'endoscopie sont faites de manière conjointe</p> <p><input type="checkbox"/> Oui <input type="checkbox"/> Non</p> <p>En cas d'écart avec la check-list, précisez la décision choisie</p> <p>.....</p> <p>.....</p> <p>.....</p> <p>.....</p> <p>.....</p> <p>.....</p>



La réponse « Oui » à un item valide sa vérification croisée au sein de l'équipe. Si cette vérification n'a pu être réalisée, la réponse « Non » doit être cochée. L'item « Non applicable » correspond aux situations où le critère n'est pas applicable.

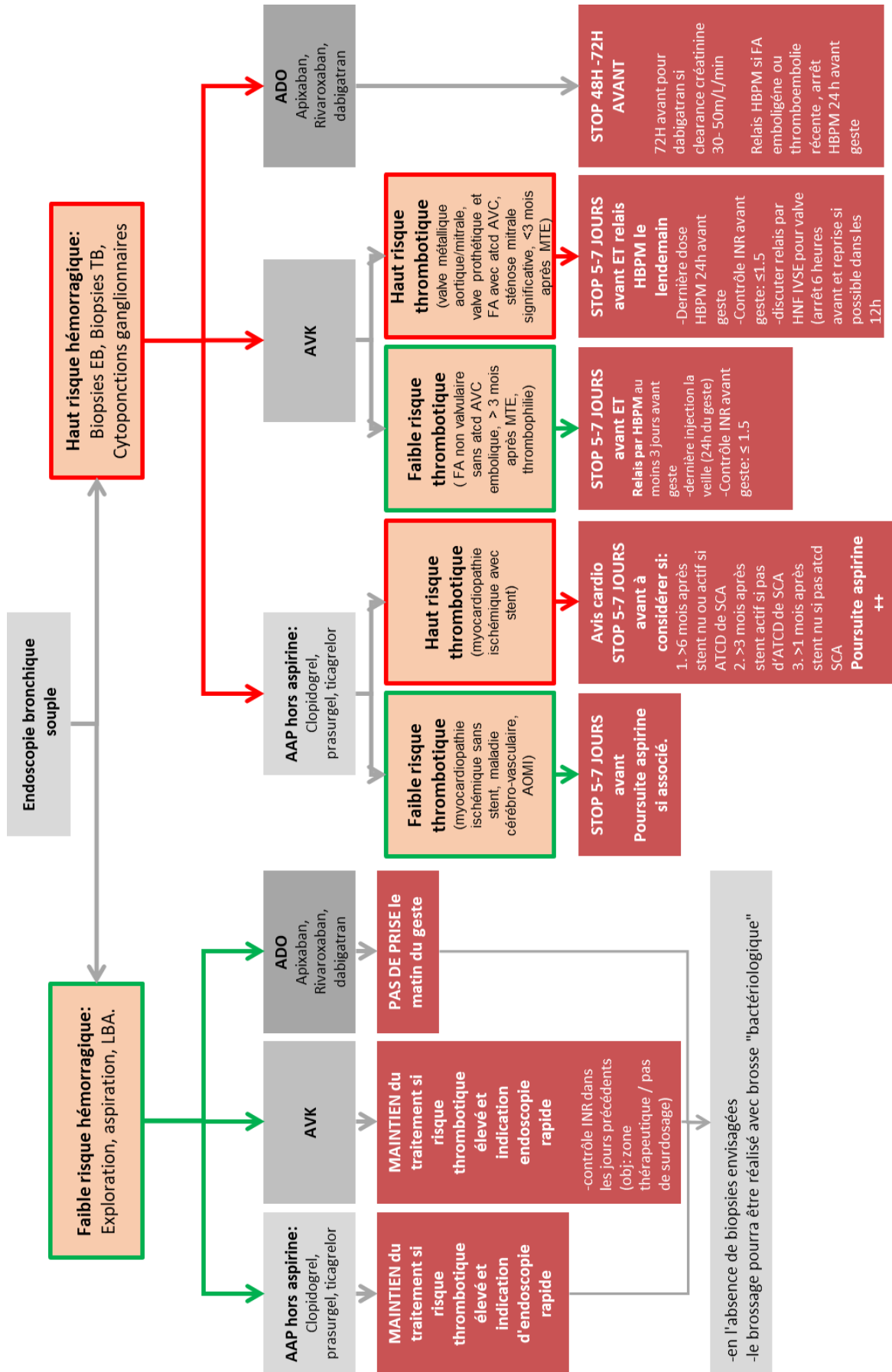


Figure 1 – Proposition de check-list préopératoire pour l'endoscopie bronchique (HAS/FFP).



## ANNEXE 2 : AIDE A LA DECISION POUR LA GESTION PERI-OPERATOIRE DES ANTICOAGULANTS ET DES ANTI-AGREGANTS EN ENDOSCOPIE BRONCHIQUE

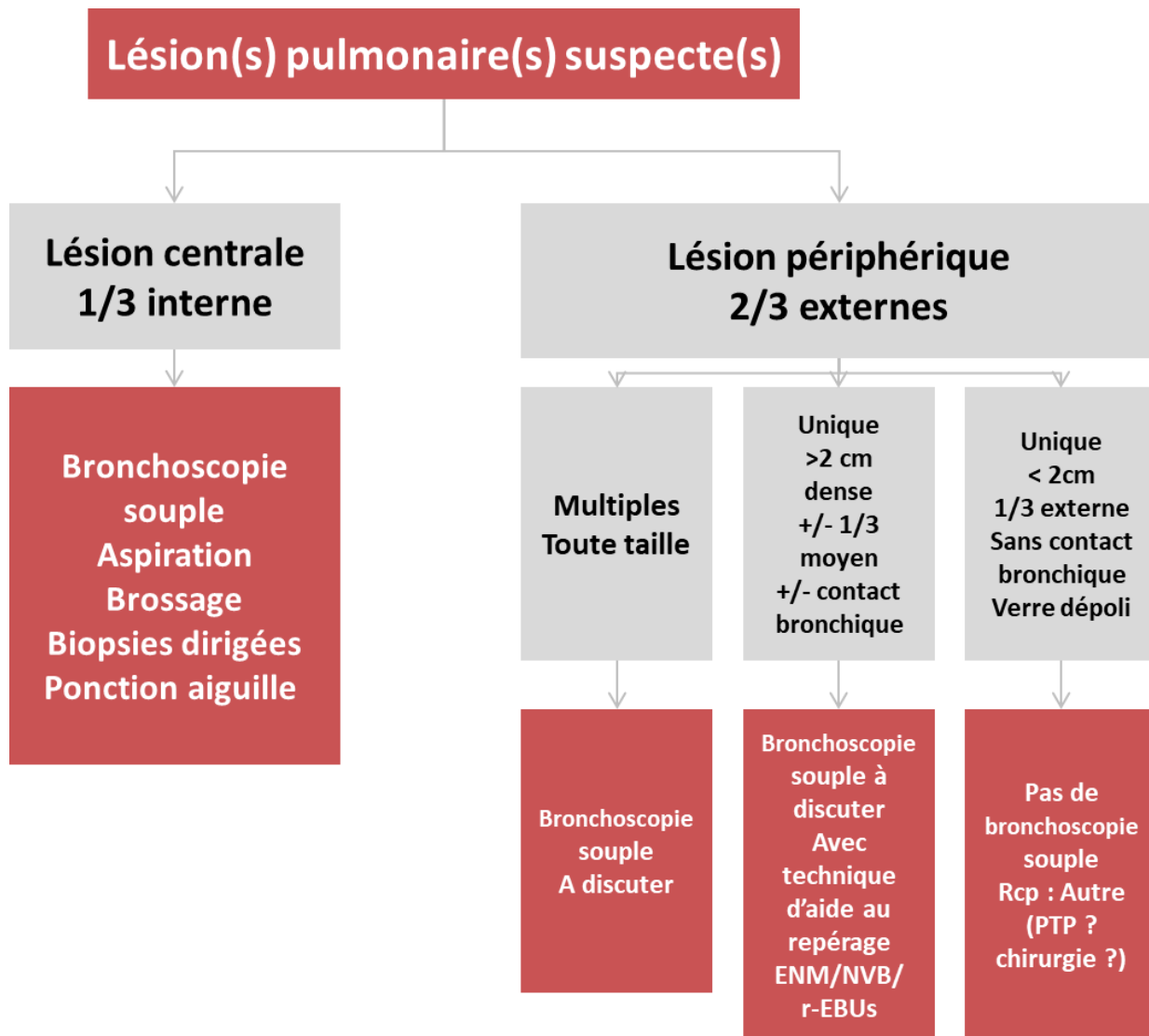
---



**Figure 2 – Algorithme d’aide à la décision sur la gestion péri-opératoire des anticoagulants et anti-agrégant pour l’endoscopie bronchique**

LBA : Lavage broncho-alvéolaire – EB : Endobronchique – SCA : Syndrome coronaire aigue – ATCD : Antécédent - INR: international normalised ratio - FA: fibrillation auriculaire, MTE : maladie Thrombo-Embolique - HBPM: héparine de bas poids moléculaire – ADO : Anticoagulant Direct Oral.

**ANNEXE 3 : ARBRE DECISIONNEL POUR LES INDICATIONS DE BRONCHOSCOPIE**



**Figure 3 - Algorithme décisionnel pour les indications de bronchoscopie. Adapté de :**

*Thèse Andréa Le Beller pour le doctorat de médecine 2021: Intérêt de la fibroscopie bronchique dans l'exploration d'un nodule pulmonaire périphérique. Université Claude Bernard LYON 1 ; Thèse Juliette Raeth et Cécile Malbert pour le doctorat de médecine 2022 : Different pathways to lung cancer diagnosis in a real life setting. Université Grenoble Alpes.*





**ANNEXE 4: CARTOGRAPHIE DES ADENOPATHIES MEDIASTINALES (IASLC)**

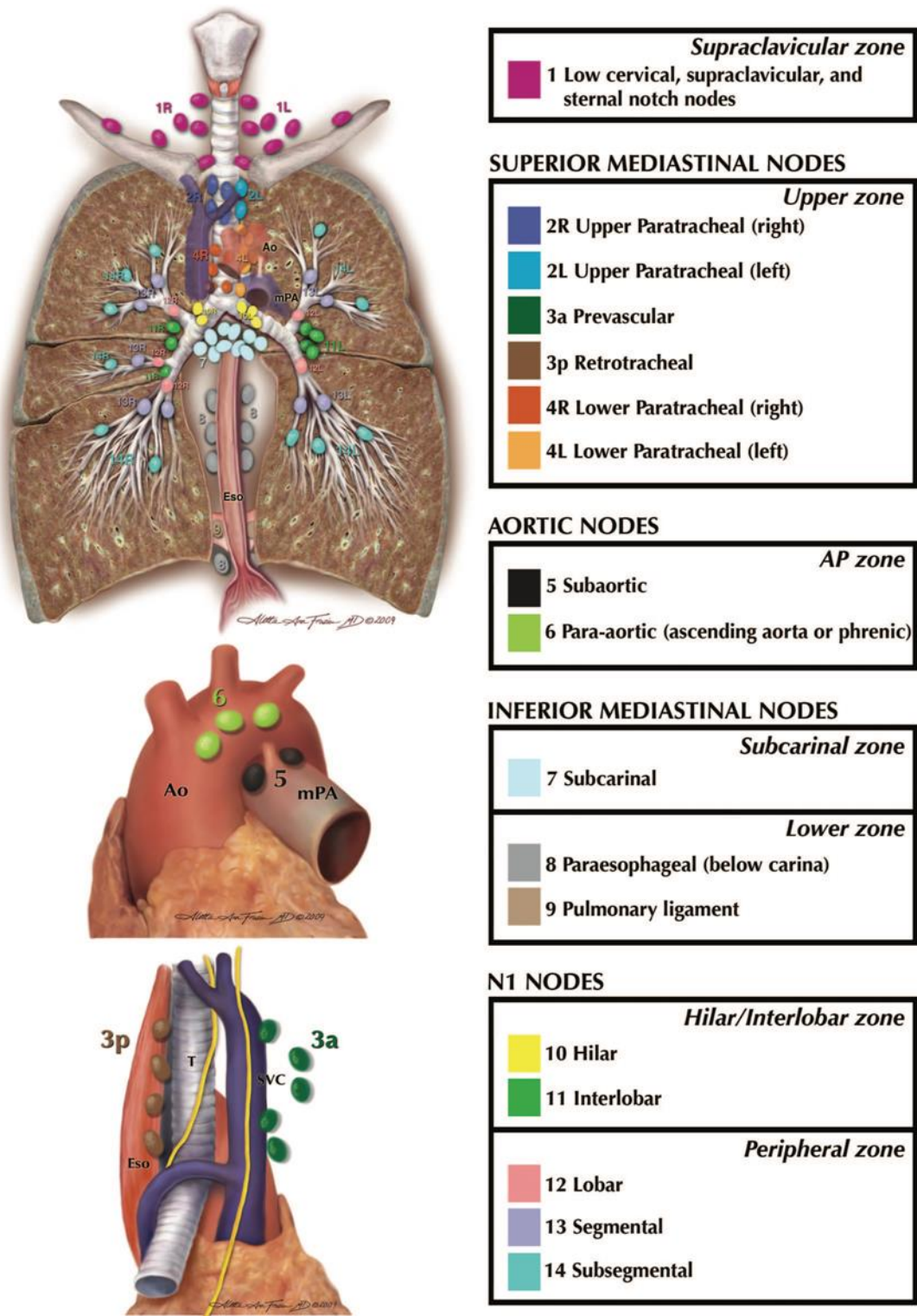
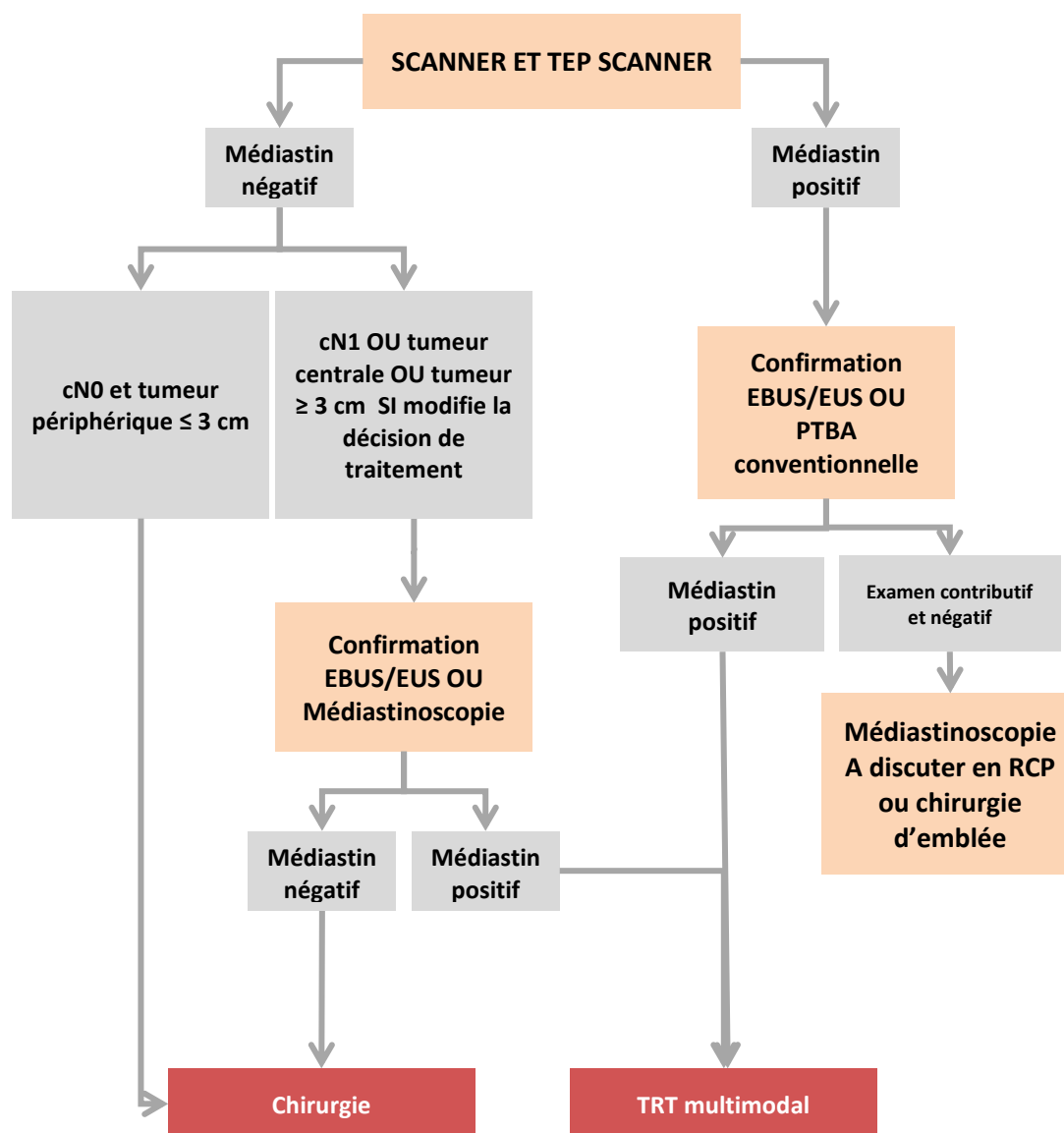


Figure 4 – Anatomie descriptive des ganglions lymphatiques médiastinaux selon l’IASLC. (232)

## ANNEXE 5: RECOMMANDATIONS POUR LE STAGING MEDIASTINAL DES CANCERS BRONCHIQUES



**Figure 5** Proposition d’algorithme décisionnel pour le *staging* médiastinal des cancers bronchiques (106)  
EBUS : Echo-endoscopie endo bronchique / EUS : Echoendoscopie Endo-Oesopahagienne / PTBA : Ponction transbronchique à l’aveugle.

## ANNEXE 6 : TECHNIQUES DISPONIBLES POUR LA PRISE EN CHARGE DES OBSTRUCTIONS MALIGNES DES VOIES AERIENNES CENTRALES

TECHNIQUE	ANESTHESIE	PRINCIPE	INDICATIONS	AVANTAGES	INCONVENIENTS
<b>Désobstruction mécanique</b>	Générale	Réséction avec le bronchoscope et les pinces	Lésions endobronchiques proximales, peu hémorragiques	Rapide Coût	20% de complications sévères (saignements, perforations)
<b>Laser</b>	Anesthésie générale et bronchoscopie rigide recommandées, sauf sténoses et procédures	Pulsations dans l'axe bronchique à 30-50 W Fibroscope souple ou rigide	Obstructions proximales sévères endobronchiques ou mixtes	Efficacité immédiate et prolongée Peu de complications	Coût Perforation Fistules broncho-vasculaires
<b>Thermo-coagulation -argon plasma (CAP)</b>	Anesthésie générale et bronchoscopie rigide recommandées, sauf sténoses limitées et procédures courtes	Courant électrique haute fréquence +/- jet de gaz argon	Obstructions proximales endobronchiques ou mixte	Efficacité immédiate Coût Risque de perforation faible CAP : lésions étendues et hémorragiques	Cicatrisation fibreuse avec sténose bronchique si traitement circonférentiel
<b>Cryothérapie</b>	Anesthésie générale et bronchoscopie rigide recommandées, sauf sténoses limitées et procédures courtes	Détente de protoxyde d'azote Cycles rapides de gel et lents de dégel	Obstruction non critique	Coût Technique simple Pas de risque de perforation Efficacité prolongée Action synergique avec la chimio	Effet retardé Nécessité d'une fibroaspiration à distance
<b>Photothérapie dynamique</b>	Anesthésie générale et bronchoscopie rigide recommandée, sauf sténoses limitées et procédures courtes	Activation d'un photosensibilisant par une source lumineuse	Obstruction non critique	Contrôle des symptômes (hémoptysies) Efficacité prolongée	Technique contraignante Effet retardé Rétention de matériel tumoral → fibroaspiration Phototoxicité
<b>Stent silicone</b>	Générale	Utilisation d'un pousse prothèse inséré dans le bronchoscope rigide	Compressions extrinsèques ou mixtes	Bonne tolérance Peu de granulome ni de lésions muco-ciliaires ischémiques Retrait facile	Altération de la clairance Risque de migration (compression extrinsèque)
<b>Stent métallique</b>	Anesthésie générale et bronchoscopie rigide recommandées	Auto-expansive A l'aide d'un guide sous contrôle radiologique ou au bronchoscope rigide Fibroscope souple ou rigide	2 <sup>ème</sup> intention, sauf si lésions très nécrotiques ou distorsion importante	Pose facile Utilisation fibro souple possible Respect de la clairance muco-ciliaire	Complications fréquentes : granulome, perforations Retrait difficile

Tableau 2 - Techniques disponibles pour la prise en charge des obstructions malignes des voies aériennes centrales, d'après (171)

## ANNEXE 7 : ALGORITHME POUR LA PRISE EN CHARGE DES OBSTRUCTIONS MALIGNES DES VOIES AERIENNES CENTRALES

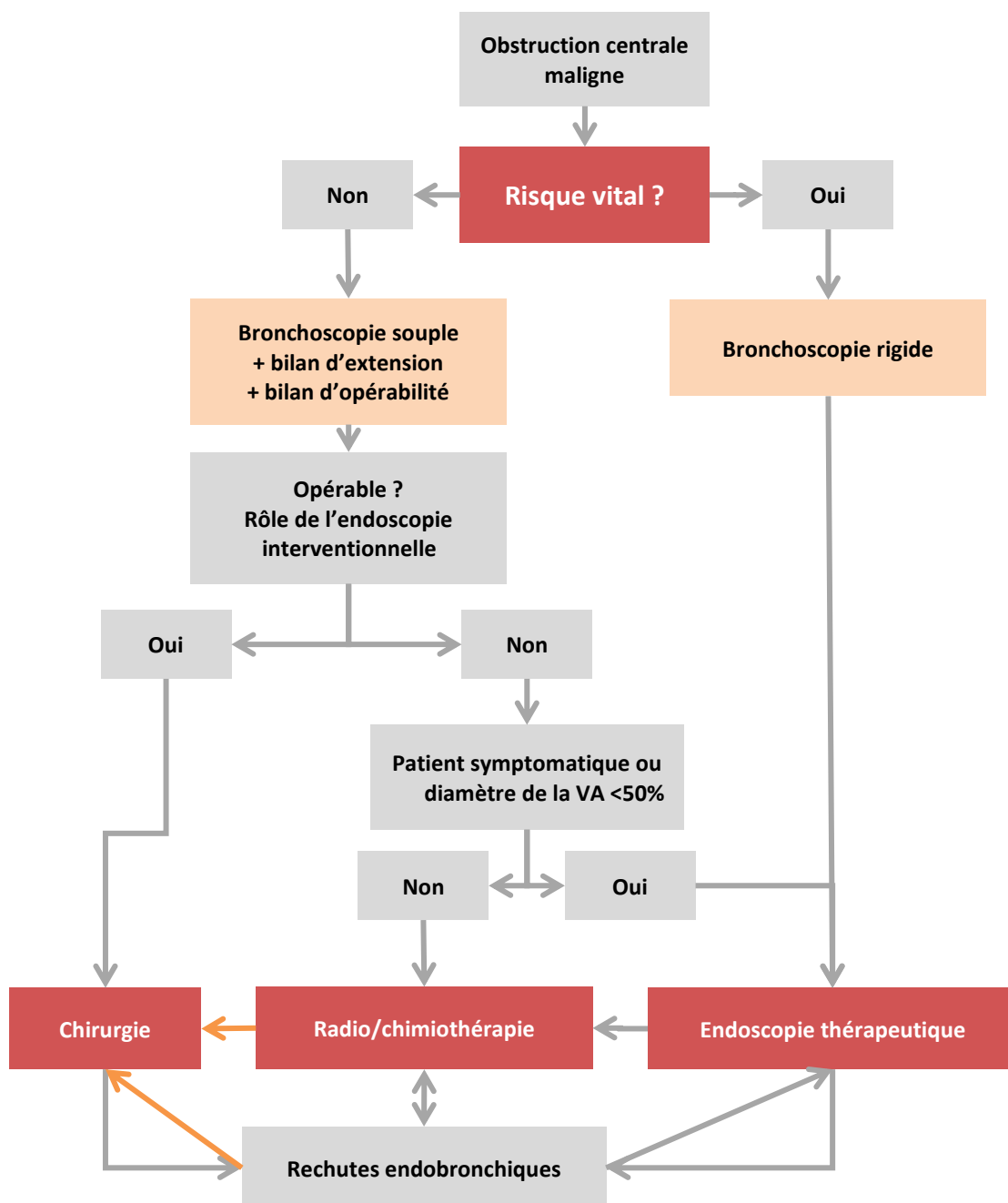


Figure 6 - Algorithme pour la prise en charge des obstructions malignes des voies aériennes centrales.  
Flèches orange : circonstances rares. VA : voie aérienne (Extrait de (174))


**ANNEXE 8 : ANNUAIRE DES CENTRES EN REGION AUVERGNE-RHONE-ALPES**

ville	centre	responsables	numéro	courriel	gestes
Annecy	CH Annecy	S. Hominal M. Abelleira		<a href="mailto:shominal@ch-annecygenevois.fr">shominal@ch-annecygenevois.fr</a> <a href="mailto:mabelleira@ch-annecygenevois.fr">mabelleira@ch-annecygenevois.fr</a>	Minisonde
Annemasse	CH Alpes Léman	L. Petit T. Laurent	04 50 82 29 98	<a href="mailto:lpetit@ch-alpes-leman.fr">lpetit@ch-alpes-leman.fr</a>	Echoendoscopie
Clermont- Ferrand	Chu Gabriel- Montpied Pneumologie	H. Janicot G. Jeannin P. Merle	04 73 75 40 44 (ide)	<a href="mailto:hjanicot@chu-clermontferrand.fr">hjanicot@chu-clermontferrand.fr</a> <a href="mailto:gjeannin@chu-clermontferrand.fr">gjeannin@chu-clermontferrand.fr</a> <a href="mailto:pmerle@chu-clermontferrand.fr">pmerle@chu-clermontferrand.fr</a>	Auto fluorescence Cryothérapie Echoendoscopie Minisonde
	CAC Jean Perrin	A. Béllière Radiothérapie	04 73 27 81 42	<a href="mailto:aurelie.belliere@clermont.unicancer.fr">aurelie.belliere@clermont.unicancer.fr</a>	Curiethérapie endobronchique
		L. Thibonnier M. Filaire JB. Chadeyras G. Galvaing A. Naamee	04 73 27 81 21	<a href="mailto:Lise.thibonnier@clermont.unicancer.fr">Lise.thibonnier@clermont.unicancer.fr</a> <a href="mailto:marc.fillaire@clermont.unicancer.fr">marc.fillaire@clermont.unicancer.fr</a> <a href="mailto:jean-baptiste.chadeyras@clermont.....">jean-baptiste.chadeyras@clermont.....</a> <a href="mailto:geraud.galvaing@clermont.unicancer.fr">geraud.galvaing@clermont.unicancer.fr</a> <a href="mailto:adel.naamee@clermont.unicancer.fr">adel.naamee@clermont.unicancer.fr</a>	Bronchoscopie rigide Prothèses Echoendoscopie Minisonde Thermocoagulation Auto fluorescence
Chambéry	CH MS Chambéry Pneumologie	A. Baranzelli C. Herreman J. Pelletier	04 79 96 50 86	<a href="mailto:anne.baranzelli@ch-metropole-savoie.fr">anne.baranzelli@ch-metropole-savoie.fr</a> <a href="mailto:chloe.herreman@ch-metropole-savoie.fr">chloe.herreman@ch-metropole-savoie.fr</a> <a href="mailto:julie.pelletier@ch-metropole-savoie.fr">julie.pelletier@ch-metropole-savoie.fr</a>	Echoendoscopie
Grenoble	CHU Michallon Pneumologie	F. Arbib	04 76 76 58 34	<a href="mailto:farbib@chu-grenoble.fr">farbib@chu-grenoble.fr</a> <a href="mailto:abriault@chu-grenoble.fr">abriault@chu-grenoble.fr</a>	Bronchoscopie rigide Prothèses Thermocoagulation Cryothérapie Echoendoscopie Mini sonde
Lyon	CHU Hôpital Croix Rousse	W. Chumbi Flores (Pneumologie)	07 72 07 17 34	<a href="mailto:washington.chumbi-flores@chu-lyon.fr">washington.chumbi-flores@chu-lyon.fr</a>	Auto fluorescence Minisonde Echoendoscopie
		P. Cérouse C. Daveau (ORL)	04 26 73 27 70 04 26 73 27 74	<a href="mailto:philippe.ceruse@chu-lyon.fr">philippe.ceruse@chu-lyon.fr</a> <a href="mailto:clementine.daveau@chu-lyon.fr">clementine.daveau@chu-lyon.fr</a> <a href="mailto:carine.fuchsmann@chu-lyon.fr">carine.fuchsmann@chu-lyon.fr</a>	Bronchoscopie rigide Prothèses Laser
	CHU Hôpital Lyon Sud	L. Gérinière M. Locatelli	04 78 86 44 01	<a href="mailto:laurence.geriniere@chu-lyon.fr">laurence.geriniere@chu-lyon.fr</a> <a href="mailto:myriam.locatelli-sanchez@chu-lyon.fr">myriam.locatelli-sanchez@chu-lyon.fr</a>	Echoendoscopie Mini sonde
	CHU Hôpital Louis Pradel	G. Drevet A. Luchez	04 72 35 74 64	<a href="mailto:gabrielle.drevet@chu-lyon.fr">gabrielle.drevet@chu-lyon.fr</a> <a href="mailto:antoine.luchez@gmail.com">antoine.luchez@gmail.com</a>	Bronchoscopie rigide Prothèses
	Hôpital Privé Jean Mermoz	M. Veaudor	04 78 77 51 43	<a href="mailto:martin.veaudor@gmail.com">martin.veaudor@gmail.com</a>	Echo-endoscopie
	Médipôle	F. Magne	04 87 65 01 23	<a href="mailto:f.magne@resamut.fr">f.magne@resamut.fr</a>	Echo-endoscopie
	CAC Léon Bérard	V. Avrillon J. Dubrez M. Pérol	04 78 78 27 62	<a href="mailto:virginie.avrillon@lyon.unicancer.fr">virginie.avrillon@lyon.unicancer.fr</a> <a href="mailto:jean.dubrez@lyon.unicancer.fr">jean.dubrez@lyon.unicancer.fr</a>	Echo-endoscopie Bronchoscopie rigide Cryothérapie souple Curiethérapie
Saint-Etienne	CHU Hôpital Nord Pneumologie	M. Jacob L. Filaire O. Tiffet	04 77 82 83 11	<a href="mailto:mathilde.jacob@chu-st-etienne.fr">mathilde.jacob@chu-st-etienne.fr</a> <a href="mailto:laura.filaire@chu-st-etienne.fr">laura.filaire@chu-st-etienne.fr</a> <a href="mailto:olivier.tiffet@chu-st-etienne.fr">olivier.tiffet@chu-st-etienne.fr</a>	Auto fluorescence Echo-endoscopie Navigation EM- Minisonde Bronchoscopie rigide Prothèses Thermocoagulation Cryothérapie
	Hôpital Privé de la LOIRE	A. Luchez N. Chebib	04 87 66 17 62	<a href="mailto:bronchoscopie.hpl@gmail.com">bronchoscopie.hpl@gmail.com</a> <a href="mailto:antoine.luchez@gmail.com">antoine.luchez@gmail.com</a>	Bronchoscopie rigide Echo-endoscopie Minisonde Prothèses
Villefranche sur Saône	Hôpital Nord- Ouest Pneumologie	D. Arpin L. Falchero L. Odier A. Lebon	04 74 09 27 22/23	<a href="mailto:darpin@hno.fr">darpin@hno.fr</a> <a href="mailto:lfalchero@hno.fr">lfalchero@hno.fr</a> <a href="mailto:lodier@hno.fr">lodier@hno.fr</a> <a href="mailto:alebon@hno.fr">alebon@hno.fr</a>	Echo-endoscopie

## REFERENCES

1. Facciolo N, Patelli M, Gasparini S, Lazzari Agli L, Salio M, Simonassi C, et al. Incidence of complications in bronchoscopy. Multicentre prospective study of 20,986 bronchoscopies. *Monaldi Arch Chest Dis Arch Monaldi Mal Torace*. mars 2009;71(1):8-14.
2. Hehn BT, Haponik E, Rubin HR, Lechtzin N, Diette GB. The relationship between age and process of care and patient tolerance of bronchoscopy. *J Am Geriatr Soc*. juill 2003;51(7):917-22.
3. Bechara RI. Practice and Complications of Flexible Bronchoscopy With Biopsy Procedures. *J Bronchol Interv Pulmonol*. juill 2005;12:139-42.
4. McLaughlin CW, Skabelund AJ, Easterling ER, Morris MJ. The Safety and Utility of Fiberoptic Bronchoscopy in the Very Elderly. *J Bronchol Interv Pulmonol*. oct 2018;25(4):300-4.
5. British Thoracic Society Bronchoscopy Guidelines Committee, a Subcommittee of Standards of Care Committee of British Thoracic Society. British Thoracic Society guidelines on diagnostic flexible bronchoscopy. *Thorax*. mars 2001;56 Suppl 1:i1-21.
6. Du Rand IA, Barber PV, Goldring J, Lewis RA, Mandal S, Munavvar M, et al. British Thoracic Society guideline for advanced diagnostic and therapeutic flexible bronchoscopy in adults. *Thorax*. nov 2011;66 Suppl 3:iii1-21.
7. Du Rand IA, Blaikley J, Booton R, Chaudhuri N, Gupta V, Khalid S, et al. British Thoracic Society guideline for diagnostic flexible bronchoscopy in adults: accredited by NICE. *Thorax*. août 2013;68 Suppl 1:i1-44.
8. Febvre M, Trosini-Desert V, Atassi K, Hermant C, Colchen A, Raspaud C, et al. [Diagnostic flexible bronchoscopy. Recommendations of the Endoscopy Working Group of the French Society of Pulmonary Medicine]. *Rev Mal Respir*. déc 2007;24(10):1363-92.
9. van Zwam JP, Kapteijns EFG, Lahey S, Smit HJM. Flexible bronchoscopy in supine or sitting position: a randomized prospective analysis of safety and patient comfort. *J Bronchol Interv Pulmonol*. janv 2010;17(1):29-32.
10. Yildiz P, Özgül A, Yılmaz V. Changes in oxygen saturation in patients undergoing fiberoptic bronchoscopy. *Chest*. mars 2002;121(3):1007-8.
11. Milman N, Faurshou P, Grode G, Jørgensen A. Pulse oximetry during fiberoptic bronchoscopy in local anaesthesia: frequency of hypoxaemia and effect of oxygen supplementation. *Respir Int Rev Thorac Dis*. 1994;61(6):342-7.
12. Fang WF, Chen YC, Chung YH, Woon WT, Tseng CC, Chang HW, et al. Predictors of oxygen desaturation in patients undergoing diagnostic bronchoscopy. *Chang Gung Med J*. juin 2006;29(3):306-12.
13. Jones AM, O'Driscoll R. Do all patients require supplemental oxygen during flexible bronchoscopy? *Chest*. juin 2001;119(6):1906-9.
14. Schiffman PL, Westlake RE, Fourre JA, Leonard ET. Arterial oxygen saturation and cardiac rhythm during transoral fiberoptic bronchoscopy. *J Med Soc N J*. sept 1982;79(10):723-6.
15. La Combe B, Messika J, Labbé V, Razazi K, Maitre B, Sztrymf B, et al. High-flow nasal oxygen for bronchoalveolar lavage in acute respiratory failure patients. *Eur Respir J*. avr 2016;47(4):1283-6.
16. Longhini F, Pelaia C, Garofalo E, Bruni A, Placida R, Iaquina C, et al. High-flow nasal cannula oxygen therapy for outpatients undergoing flexible bronchoscopy: a randomised controlled trial. *Thorax*. janv 2022;77(1):58-64.
17. Ouellette DR. Elevation of the Double Product During Flexible Bronchoscopy...: *Journal of Bronchology & Interventional Pulmonology*. *J Bronchol Interv Pulmonol*. avr 2008;15:73-7.
18. Davies L, Mister R, Spence DP, Calverley PM, Earis JE, Pearson MG. Cardiovascular consequences of fiberoptic bronchoscopy. *Eur Respir J*. mars 1997;10(3):695-8.
19. Katz AS, Michelson EL, Stawicki J, Holford FD. Cardiac arrhythmias. Frequency during fiberoptic bronchoscopy and correlation with hypoxemia. *Arch Intern Med*. avr 1981;141(5):603-6.
20. Dweik RA, Mehta AC, Meeker DP, Arroliga AC. Analysis of the safety of bronchoscopy after recent acute myocardial infarction. *Chest*. sept 1996;110(3):825-8.
21. Dunagan DP, Burke HL, Aquino SL, Chin R, Adair NE, Haponik EF. Fiberoptic bronchoscopy in coronary care unit patients: indications, safety, and clinical implications. *Chest*. déc 1998;114(6):1660-7.
22. Cordasco EM, Mehta AC, Ahmad M. Bronchoscopically induced bleeding. A summary of nine years' Cleveland clinic experience and review of the literature. *Chest*. oct 1991;100(4):1141-7.
23. Bernasconi M, Koegelenberg CFN, Koutsokera A, Ogna A, Casutt A, Nicod L, et al. Iatrogenic bleeding during flexible bronchoscopy: risk factors, prophylactic measures and management. *ERJ Open Res*. avr 2017;3(2).
24. Bjørtuft O, Brosstad F, Boe J. Bronchoscopy with transbronchial biopsies: measurement of bleeding volume and evaluation of the predictive value of coagulation tests. *Eur Respir J*. nov 1998;12(5):1025-7.
25. Diette GB, Wiener CM, White P. The higher risk of bleeding in lung transplant recipients from bronchoscopy is independent of traditional bleeding risks: results of a prospective cohort study. *Chest*. févr 1999;115(2):397-402.
26. Trosini-Désert V, Vergnon JM, Collet JP, Montalescot G, Similowski T, Groupe d'Endoscopie bronchique de Langue Française. [Fiberoptic bronchoscopy and anti-platelet agents: a risk-benefit analysis]. *Rev Mal Respir*. janv 2007;24(1):48-56.
27. Kozak EA, Brath LK. Do « screening » coagulation tests predict bleeding in patients undergoing fiberoptic bronchoscopy with biopsy? *Chest*. sept 1994;106(3):703-5.
28. Zahredine I, Atassi K, Fuhrman C, Febvre M, Maitre B, Housset B. [Impact of prior biological assessment of coagulation on the hemorrhagic risk of fiberoptic bronchoscopy]. *Rev Mal Respir*. juin 2003;20(3 Pt 1):341-6.
29. Abuqayyas S, Raju S, Bartholomew JR, Abu Hweij R, Mehta AC. Management of antithrombotic agents in patients undergoing flexible bronchoscopy. *Eur Respir Rev Off J Eur Respir Soc*. 30 sept 2017;26(145).
30. Metha N. LWW. [cité 9 nov 2016]. Should Renal Insufficiency Be a Relative Contraindication to...: *Journal of Bronchology & Interventional Pulmonology*. Disponible sur: [http://journals.lww.com/bronchology/Fulltext/2005/04000/Should\\_Renal\\_Insufficiency\\_Be\\_a\\_Relative.5.aspx](http://journals.lww.com/bronchology/Fulltext/2005/04000/Should_Renal_Insufficiency_Be_a_Relative.5.aspx)
31. Jain P, Sandur S, Meli Y, Arroliga AC, Stoller JK, Mehta AC. Role of flexible bronchoscopy in immunocompromised patients with lung infiltrates. *Chest*. févr 2004;125(2):712-22.
32. Shannon VR, Andersson BS, Lei X, Champlin RE, Kontoyiannis DP. Utility of early versus late fiberoptic bronchoscopy in the evaluation of new pulmonary infiltrates following hematopoietic stem cell transplantation. *Bone Marrow Transplant*. avr 2010;45(4):647-55.
33. Weiss SM, Hert RC, Gianola FJ, Clark JG, Crawford SW. Complications of fiberoptic bronchoscopy in thrombocytopenic patients. *Chest*. oct 1993;104(4):1025-8.
34. Rebulla P. Platelet transfusion trigger in difficult patients. *Transfus Clin Biol*. juin 2001;8(3):249-54.
35. Febvre M. [Systematic evaluation of hemostasis before a bronchoscopy--against]. *Rev Mal Respir*. janv 1999;16 Suppl 3:S69-70.
36. Veitch AM, Baglin TP, Gershlick AH, Harnden SM, Tighe R, Cairns S, et al. Guidelines for the management of anticoagulant and antiplatelet therapy in patients undergoing endoscopic procedures. *Gut*. sept 2008;57(9):1322-9.



37. Veitch AM, Vanbiervliet G, Gershlick AH, Boustiere C, Baglin TP, Smith LA, et al. Endoscopy in patients on antiplatelet or anticoagulant therapy, including direct oral anticoagulants: British Society of Gastroenterology (BSG) and European Society of Gastrointestinal Endoscopy (ESGE) guidelines. *Endoscopy*. avr 2016;48(4):385-402.
38. Pathak V, Allender JE, Grant MW. Management of anticoagulant and antiplatelet therapy in patients undergoing interventional pulmonary procedures. *Eur Respir Rev Off J Eur Respir Soc*. 30 sept 2017;26(145).
39. Siegal DM, Curnutte JT, Connolly SJ, Lu G, Conley PB, Wiens BL, et al. Andexanet Alfa for the Reversal of Factor Xa Inhibitor Activity. *N Engl J Med*. 17 déc 2015;373(25):2413-24.
40. Herth FJF, Becker HD, Ernst A. Aspirin does not increase bleeding complications after transbronchial biopsy. *Chest*. oct 2002;122(4):1461-4.
41. Hittelet A, Devière J. Management of anticoagulants before and after endoscopy. *Can J Gastroenterol J Can Gastroenterol*. mai 2003;17(5):329-32.
42. Yousfi M, Gostout CJ, Baron TH, Hernandez JL, Keate R, Fleischer DE, et al. Postpolypectomy lower gastrointestinal bleeding: potential role of aspirin. *Am J Gastroenterol*. sept 2004;99(9):1785-9.
43. Ernst A, Eberhardt R, Wahidi M, Becker HD, Herth FJF. Effect of routine clopidogrel use on bleeding complications after transbronchial biopsy in humans. *Chest*. mars 2006;129(3):734-7.
44. Stather DR, MacEachern P, Chee A, Tremblay A. Safety of endobronchial ultrasound-guided transbronchial needle aspiration for patients taking clopidogrel: a report of 12 consecutive cases. *Respir Int Rev Thorac Dis*. 2012;83(4):330-4.
45. Meena N, Abouzgheib W, Patolia S, Rosenheck J, Boujaoude Z, Bartter T. EBUS-TBNA and EUS-FNA: Risk Assessment for Patients Receiving Clopidogrel. *J Bronchol Interv Pulmonol*. oct 2016;23(4):303-7.
46. Gil HI, Choe J, Jeong BH, Um SW, Jeon K, Hahn JY, et al. Safety of endobronchial ultrasound-guided transbronchial needle aspiration in patients with lung cancer within a year after percutaneous coronary intervention. *Thorac Cancer*. 2018;9(11):1390-7.
47. Webb TN, Flanagan E, Martin R, Parks C, Bechara RI. Effect of Routine Clopidogrel Use on Bleeding Complications After Endobronchial Ultrasound-guided Fine Needle Aspiration. *J Bronchol Interv Pulmonol*. janv 2019;26(1):10-4.
48. Cadroy Y, Thalamos C, Sakariassen K, Boneu B. Superior efficacy of clopidogrel plus acetylsalicylic acid compared with extended-release dipyridamole plus acetylsalicylic acid in preventing arterial thrombogenesis in healthy volunteers. *Thromb Res*. 2005;116(4):293-300.
49. Collet JP, Himbet F, Steg PG. Myocardial infarction after aspirin cessation in stable coronary artery disease patients. *Int J Cardiol*. déc 2000;76(2-3):257-8.
50. Collet JP, Montalescot G, Blanchet B, Tanguy ML, Golmard JL, Choussat R, et al. Impact of prior use or recent withdrawal of oral antiplatelet agents on acute coronary syndromes. *Circulation*. 19 oct 2004;110(16):2361-7.
51. Kafuza GL, Joseph J, Lee JR, Raizner ME, Raizner AE. Catastrophic outcomes of noncardiac surgery soon after coronary stenting. *J Am Coll Cardiol*. avr 2000;35(5):1288-94.
52. Kariyawasam HH, Aizen M, Kay AB, Robinson DS. Safety and tolerability of three consecutive bronchoscopies after allergen challenge in volunteers with mild asthma. *Thorax*. juin 2007;62(6):557-8.
53. Elston WJ, Whittaker AJ, Khan LN, Flood-Page P, Ramsay C, Jeffery PK, et al. Safety of research bronchoscopy, biopsy and bronchoalveolar lavage in asthma. *Eur Respir J*. sept 2004;24(3):375-7.
54. Tapanainen L, Lindqvist A, Halme M, Laitinen LA. Investigative bronchoscopy and endobronchial biopsy is well tolerated in hyperreactive asthma patients. *Respir Med*. juin 2002;96(6):466-8.
55. Peacock AJ, Benson-Mitchell R, Godfrey R. Effect of fiberoptic bronchoscopy on pulmonary function. *Thorax*. janv 1990;45(1):38-41.
56. Chechani V. Flexible Bronchoscopy in Patients with Hypercapnia. *Journal of Bronchology & Interventional Pulmonology. J Bronchol Interv Pulmonol*. juill 2000;7:226-32.
57. Rivera MP, Mehta AC, American College of Chest Physicians. Initial diagnosis of lung cancer: ACCP evidence-based clinical practice guidelines (2nd edition). *Chest*. sept 2007;132(3 Suppl):1315-148S.
58. van der Drift MA, van der Wilt GJ, Thunnissen FBJM, Janssen JP. A prospective study of the timing and cost-effectiveness of bronchial washing during bronchoscopy for pulmonary malignant tumors. *Chest*. juill 2005;128(1):394-400.
59. McLean AN, Semple PA, Franklin DH, Petrie G, Millar EA, Douglas JG. The Scottish multi-centre prospective study of bronchoscopy for bronchial carcinoma and suggested audit standards. *Respir Med*. sept 1998;92(9):1110-5.
60. Acharya K V, B U, Shenoy A, Holla R. Utility of Various Bronchoscopy Modalities in Lung Cancer Diagnosis. *Asian Pac J Cancer Prev APJCP*. 27 2017;18(7):1931-6.
61. Dasgupta A, Jain P, Minai OA, Sandur S, Meli Y, Arroliga AC, et al. Utility of transbronchial needle aspiration in the diagnosis of endobronchial lesions. *Chest*. mai 1999;115(5):1237-41.
62. Shure D, Fedullo PF. Transbronchial needle aspiration in the diagnosis of submucosal and peribronchial bronchogenic carcinoma. *Chest*. juill 1985;88(1):49-51.
63. Gellert AR, Rudd RM, Sinha G, Geddes DM. Fiberoptic bronchoscopy: effect of multiple bronchial biopsies on diagnostic yield in bronchial carcinoma. *Thorax*. sept 1982;37(9):684-7.
64. Popovich J, Kvale PA, Eichenhorn MS, Radke JR, Ohorodnik JM, Fine G. Diagnostic accuracy of multiple biopsies from flexible fiberoptic bronchoscopy. A comparison of central versus peripheral carcinoma. *Am Rev Respir Dis*. mai 1982;125(5):521-3.
65. Dietel M, Bubendorf L, Dingemans AMC, Dooms C, Elmberger G, García RC, et al. Diagnostic procedures for non-small-cell lung cancer (NSCLC): recommendations of the European Expert Group. *Thorax*. févr 2016;71(2):177-84.
66. Rivera MP, Mehta AC, Wahidi MM. Establishing the diagnosis of lung cancer: Diagnosis and management of lung cancer, 3rd ed: American College of Chest Physicians evidence-based clinical practice guidelines. *Chest*. mai 2013;143(5 Suppl):e142S-65S.
67. Minami D, Nakasuka T, Ando C, Iwamoto Md Y, Sato K, Fujiwara K, et al. Bronchoscopic diagnosis of peripheral pulmonary lung cancer employing sedation with fentanyl and midazolam. *Respir Investig*. sept 2017;55(5):314-7.
68. Bertoletti L, Robert A, Cottier M, Chambonniere ML, Vergnon JM. Accuracy and feasibility of electromagnetic navigated bronchoscopy under nitrous oxide sedation for pulmonary peripheral opacities: an outpatient study. *Respir Int Rev Thorac Dis*. 2009;78(3):293-300.
69. Gildea TR, Mazzone PJ, Karnak D, Meziane M, Mehta AC. Electromagnetic navigation diagnostic bronchoscopy: a prospective study. *Am J Respir Crit Care Med*. 1 nov 2006;174(9):982-9.
70. Makris D, Scherpereel A, Leroy S, Bouchindhomme B, Faivre JB, Remy J, et al. Electromagnetic navigation diagnostic bronchoscopy for small peripheral lung lesions. *Eur Respir J*. juin 2007;29(6):1187-92.
71. Eberhardt R, Anantham D, Herth F, Feller-Kopman D, Ernst A. Electromagnetic navigation diagnostic bronchoscopy in peripheral lung lesions. *Chest*. juin 2007;131(6):1800-5.
72. Folch EE, Bowling MR, Pritchett MA, Murgu SD, Nead MA, Flandes J, et al. NAVIGATE 24-Month Results: Electromagnetic Navigation Bronchoscopy for Pulmonary Lesions at 37 Centers in Europe and the United States. *J Thorac Oncol Off Publ Int Assoc Study Lung Cancer*. avr 2022;17(4):519-31.
73. Steinfurt DP, Vincent J, Heinze S, Antippa P, Irving LB. Comparative effectiveness of radial probe endobronchial ultrasound versus CT-guided needle biopsy for evaluation of peripheral pulmonary lesions: a randomized pragmatic trial. *Respir Med*. nov 2011;105(11):1704-11.



74. Steinfurt DP, Khor YH, Manser RL, Irving LB. Radial probe endobronchial ultrasound for the diagnosis of peripheral lung cancer: systematic review and meta-analysis. *Eur Respir J.* avr 2011;37(4):902-10.
75. Han Y, Kim HJ, Kong KA, Kim SJ, Lee SH, Ryu YJ, et al. Diagnosis of small pulmonary lesions by transbronchial lung biopsy with radial endobronchial ultrasound and virtual bronchoscopic navigation versus CT-guided transthoracic needle biopsy: A systematic review and meta-analysis. *PLoS One.* 2018;13(1):e0191590.
76. Jiang S, Xie F, Mao X, Ma H, Sun J. The value of navigation bronchoscopy in the diagnosis of peripheral pulmonary lesions: A meta-analysis. *Thorac Cancer.* mai 2020;11(5):1191-201.
77. Nakai T, Matsumoto Y, Suzuk F, Tsuchida T, Izumo T. Predictive factors for a successful diagnostic bronchoscopy of ground-glass nodules. *Ann Thorac Med.* sept 2017;12(3):171-6.
78. Huang CT, Tsai YJ, Ho CC, Yu CJ. The value of repeat radial-probe endobronchial ultrasound-guided transbronchial biopsy after initial non-diagnostic results in patients with peripheral pulmonary lesions. *BMC Pulm Med.* 17 oct 2017;17(1):132.
79. Hong KS, Jang JG, Ahn JH. Radial probe endobronchial ultrasound-guided transbronchial lung biopsy for the diagnosis of cavitary peripheral pulmonary lesions. *Thorac Cancer.* juin 2021;12(11):1735-42.
80. Ho ATN, Gorothi R, Lee R, Chawla M, Patolia S. Solitary Lung Nodule: CT-Guided Transthoracic Biopsy vs Transbronchial Biopsy With Endobronchial Ultrasound and Flexible Bronchoscope, a Meta-Analysis of Randomized Controlled Trials. *Lung.* 1 févr 2023;201(1):85-93.
81. Yutaka Y, Sato T, Isowa M, Murata Y, Tanaka S, Yamada Y, et al. Electromagnetic navigation bronchoscopy versus virtual bronchoscopy navigation for improving the diagnosis of peripheral lung lesions: analysis of the predictors of successful diagnosis. *Surg Today.* juin 2022;52(6):923-30.
82. Sun J, Criner GJ, Dibardino D, Li S, Nader D, Lam B, et al. Efficacy and safety of virtual bronchoscopic navigation with fused fluoroscopy and vessel mapping for access of pulmonary lesions. *Respirol Carlton Vic.* mai 2022;27(5):357-65.
83. Mehta AC, Wang KP. Teaching conventional transbronchial needle aspiration. A continuum. *Ann Am Thorac Soc.* déc 2013;10(6):685-9.
84. Chen AC, Pastis NJ, Mahajan AK, Khandhar SJ, Simoff MJ, Machuzak MS, et al. Robotic Bronchoscopy for Peripheral Pulmonary Lesions. *Chest.* févr 2021;159(2):845-52.
85. Kalchier-Dekel O, Connolly JG, Lin IH, Husta BC, Adusumilli PS, Beattie JA, et al. Shape-Sensing Robotic-Assisted Bronchoscopy in the Diagnosis of Pulmonary Parenchymal Lesions. *Chest.* févr 2022;161(2):572-82.
86. Hohenforst-Schmidt W, Banckwitz R, Zarogoulidis P, Vogl T, Darwiche K, Goldberg E, et al. Radiation Exposure of Patients by Cone Beam CT during Endobronchial Navigation - A Phantom Study. *J Cancer.* 2014;5(3):192-202.
87. Naruke T, Suemasu K, Ishikawa S. Lymph node mapping and curability at various levels of metastasis in resected lung cancer. *J Thorac Cardiovasc Surg.* déc 1978;76(6):832-9.
88. Mountain CF. Regional lymph node classification for lung cancer staging. 1997;(111):1710-7.
89. Rusch VW, Crowley J, Giroux DJ, Goldstraw P, Im JG, Tsuboi M, et al. The IASLC Lung Cancer Staging Project: Proposals for the revision of the N descriptors in the forthcoming seventh edition of the TNM classification for lung cancer. *J Thorac Oncol.* juill 2007;2(7):603-12.
90. Wahidi MM, Herth F, Yasufuku K, Shepherd RW, Yarmus L, Chawla M, et al. Technical Aspects of Endobronchial Ultrasound-Guided Transbronchial Needle Aspiration: CHEST Guideline and Expert Panel Report. *Chest.* mars 2016;149(3):816-35.
91. Hylton DA, Kidane B, Spicer J, Turner S, Churchill I, Sullivan K, et al. Endobronchial Ultrasound Staging of Operable Non-small Cell Lung Cancer. *Chest.* juin 2021;159(6):2470-6.
92. Fujiwara T, Yasufuku K, Nakajima T, Chiyo M, Yoshida S, Suzuki M, et al. The Utility of Sonographic Features During Endobronchial Ultrasound-Guided Transbronchial Needle Aspiration for Lymph Node Staging in Patients With Lung Cancer: A Standard Endobronchial Ultrasound Image Classification System. *Chest.* avr 2010;138(3):641-7.
93. Memoli JSW, El-Bayoumi E, Pastis NJ, Tanner NT, Gomez M, Huggins JT, et al. Using endobronchial ultrasound features to predict lymph node metastasis in patients with lung cancer. *Chest.* déc 2011;140(6):1550-6.
94. Garcia-Olivé I, Monsó E, Andreo F, Sanz J, Castellà E, Llatjós M, et al. Sensitivity of linear endobronchial ultrasonography and guided transbronchial needle aspiration for the identification of nodal metastasis in lung cancer staging. *Ultrasound Med Biol.* août 2009;35(8):1271-7.
95. Wang L, Wu W, Hu Y, Teng J, Zhong R, Han B, et al. Sonographic Features of Endobronchial Ultrasonography Predict Intrathoracic Lymph Node Metastasis in Lung Cancer Patients. *Ann Thorac Surg.* oct 2015;100(4):1203-9.
96. Satterwhite LG, Berkowitz DM, Parks CS, Bechara RI. Central intranodal vessels to predict cytology during endobronchial ultrasound transbronchial needle aspiration. *J Bronchol Interv Pulmonol.* oct 2011;18(4):322-8.
97. Nakajima T, Anayama T, Shingyoji M, Kimura H, Yoshino I, Yasufuku K. Vascular image patterns of lymph nodes for the prediction of metastatic disease during EBUS-TBNA for mediastinal staging of lung cancer. *J Thorac Oncol Off Publ Int Assoc Study Lung Cancer.* juin 2012;7(6):1009-14.
98. Hylton DA, Turner S, Kidane B, Spicer J, Xie F, Farrokhyar F, et al. The Canada Lymph Node Score for prediction of malignancy in mediastinal lymph nodes during endobronchial ultrasound. *J Thorac Cardiovasc Surg.* juin 2020;159(6):2499-2507.e3.
99. He RX, Hylton DA, Bédard ELR, Johnson S, Laing B, Valji A, et al. Clinical Validation of the Canada Lymph Node Score for Endobronchial Ultrasound. *Ann Thorac Surg.* juin 2023;115(6):1456-62.
100. Okubo Y, Matsumoto Y, Tanaka M, Imabayashi T, Uezono Y, Watanabe S ichi, et al. Clinical validity of 25-gauge endobronchial ultrasound-guided transbronchial needle in lymph node staging of lung cancer. *J Thorac Dis.* mai 2021;13(5):3033-41.
101. Doods C, Vander Borgh S, Yserbyt J, Testelmans D, Wauters E, Nackaerts K, et al. A Randomized Clinical Trial of Flex 19G Needles versus 22G Needles for Endobronchial Ultrasonography in Suspected Lung Cancer. *Respir Int Rev Thorac Dis.* 2018;96(3):275-82.
102. Legodec J, Ammar Y, Vaunois B, Tchouhadjian C, Thomas G, Escarguel B. Biopsies médiastinales à la pince en échoendoscopie bronchique : utilisation du nouveau dispositif Core-Dx en routine. *Rev Mal Respir.* janv 2019;36:A231.
103. Genova C, Tagliabue E, Mora M, Aloè T, Dono M, Salvi S, et al. Potential application of cryobiopsy for histo-molecular characterization of mediastinal lymph nodes in patients with thoracic malignancies: a case presentation series and implications for future developments. *BMC Pulm Med.* déc 2022;22(1):5.
104. Fan Y, Zhang AM, Wu XL, Huang ZS, Kontogianni K, Sun K, et al. Transbronchial needle aspiration combined with cryobiopsy in the diagnosis of mediastinal diseases: a multicentre, open-label, randomised trial. *Lancet Respir Med.* mars 2023;11(3):256-64.
105. Zhang J, Guo JR, Huang ZS, Fu WL, Wu XL, Wu N, et al. Transbronchial mediastinal cryobiopsy in the diagnosis of mediastinal lesions: a randomised trial. *Eur Respir J.* déc 2021;58(6):2100055.
106. De Leyn P, Doods C, Kuzdzal J, Lardinois D, Passlick B, Rami-Porta R, et al. Revised ESTS guidelines for preoperative mediastinal lymph node staging for non-small-cell lung cancer. *Eur J Cardio-Thorac Surg Off J Eur Assoc Cardio-Thorac Surg.* mai 2014;45(5):787-98.
107. Doods C, Muylle I, Yserbyt J, Ninane V. Endobronchial ultrasound in the management of non-small cell lung cancer. *Eur Respir Rev Off J Eur Respir Soc.* 1 juin 2013;22(128):169-77.
108. Sainz Zúñiga PV, Martínez-Zayas G, Molina S, Grosu HB, Arain MH, Ost DE. Is Biopsy of Contralateral Hilar N3 Lymph Nodes With



- Negative PET-CT Scan Findings Necessary When Performing Endobronchial Ultrasound Staging? *Chest*. avr 2021;159(4):1642-51.
109. Bordas-Martinez J, Vercher-Conejero JL, Rodriguez-González G, Cubero N, Lopez-Lisbona RM, Diez-Ferrer M, et al. N3 hilar sampling decision in the staging of mediastinal lung cancer. *ERJ Open Res*. juill 2021;7(3):00116-2021.
110. Serra P, Centeno C, Sanz-Santos J, Torky M, Baeza S, Mendiluce L, et al. Is it necessary to sample the contralateral nodal stations by EBUS-TBNA in patients with lung cancer and clinical N0 / N1 on PET-CT? *Lung Cancer*. avr 2020;142:9-12.
111. Lee HS, Lee GK, Lee HS, Kim MS, Lee JM, Kim HY, et al. Real-time endobronchial ultrasound-guided transbronchial needle aspiration in mediastinal staging of non-small cell lung cancer: how many aspirations per target lymph node station? *Chest*. août 2008;134(2):368-74.
112. Ece D, Keser SH, Çağlayan B, Salepçi B, Güler GB, Sensu S, et al. Endobronchial ultrasound-guided transbronchial fine needle aspiration: Determinants of adequacy. *Turk Gogus Kalp Damar Cerrahisi Derg*. janv 2018;26(1):123-31.
113. Zhang Y, Xie F, Mao X, Zheng X, Li Y, Zhu L, et al. Determining factors of endobronchial ultrasound-guided transbronchial needle aspiration specimens for lung cancer subtyping and molecular testing. *Endosc Ultrasound*. 2019;8(6):404-11.
114. Gilbert CR, Dust C, Argento AC, Feller-Kopman D, Gonzalez AV, Herth F, et al. Acquisition and Handling of Endobronchial Ultrasound Transbronchial Needle Samples: An American College of Chest Physicians Clinical Practice Guideline. *Chest*. 27 sept 2024;S0012-3692(24)05276-0.
115. Casal RF, Staerckel GA, Ost D, Almeida FA, Uzbek MH, Eapen GA, et al. Randomized clinical trial of endobronchial ultrasound guided biopsy with and without aspiration. *Chest*. sept 2012;142(3):568-73.
116. Nasir BS, Yasufuku K, Liberman M. When Should Negative Endobronchial Ultrasonography Findings be Confirmed by a More Invasive Procedure? *Ann Surg Oncol*. 10 janv 2017;
117. Oki M, Saka H, Kitagawa C, Kogure Y, Murata N, Adachi T, et al. Rapid on-site cytologic evaluation during endobronchial ultrasound-guided transbronchial needle aspiration for diagnosing lung cancer: a randomized study. *Respir Int Rev Thorac Dis*. 2013;85(6):486-92.
118. Murakami Y, Oki M, Saka H, Kitagawa C, Kogure Y, Ryuge M, et al. Endobronchial ultrasound-guided transbronchial needle aspiration in the diagnosis of small cell lung cancer. *Respir Investig*. mai 2014;52(3):173-8.
119. Griffin AC, Schwartz LE, Baloch ZW. Utility of on-site evaluation of endobronchial ultrasound-guided transbronchial needle aspiration specimens. *CytoJournal*. 2011;8:20.
120. van der Heijden EHF, Casal RF, Trisolini R, Steinfors DP, Hwangbo B, Nakajima T, et al. Guideline for the acquisition and preparation of conventional and endobronchial ultrasound-guided transbronchial needle aspiration specimens for the diagnosis and molecular testing of patients with known or suspected lung cancer. *Respir Int Rev Thorac Dis*. 2014;88(6):500-17.
121. Sakairi Y, Nakajima T, Yasufuku K, Ikebe D, Kageyama H, Soda M, et al. EML4-ALK fusion gene assessment using metastatic lymph node samples obtained by endobronchial ultrasound-guided transbronchial needle aspiration. *Clin Cancer Res Off J Am Assoc Cancer Res*. 15 oct 2010;16(20):4938-45.
122. Chaddha U, Hogarth DK, Murgu S. The role of endobronchial ultrasound transbronchial needle aspiration for programmed death ligand 1 testing and next generation sequencing in advanced non-small cell lung cancer. *Ann Transl Med*. août 2019;7(15):351.
123. Izumo T, Matsumoto Y, Chavez C, Tsuchida T. Re-biopsy by endobronchial ultrasound procedures for mutation analysis of non-small cell lung cancer after EGFR tyrosine kinase inhibitor treatment. *BMC Pulm Med*. 26 juill 2016;16(1):106.
124. Goag EK, Lee JM, Chung KS, Kim SY, Leem AY, Song JH, et al. Usefulness of Bronchoscopic Rebiopsy of Non-Small Cell Lung Cancer with Acquired Resistance to Epidermal Growth Factor Receptor-Tyrosine Kinase Inhibitor. *J Cancer*. 2018;9(6):1113-20.
125. Kim J, Kang HJ, Moon SH, Lee JM, Kim HY, Lee GK, et al. Endobronchial Ultrasound-Guided Transbronchial Needle Aspiration for Re-biopsy in Previously Treated Lung Cancer. *Cancer Res Treat Off J Korean Cancer Assoc*. oct 2019;51(4):1488-99.
126. Heymann JJ, Bulman WA, Swinarski D, Pagan CA, Crapanzano JP, Haghghi M, et al. PD-L1 expression in non-small cell lung carcinoma: Comparison among cytology, small biopsy, and surgical resection specimens. *Cancer Cytopathol*. déc 2017;125(12):896-907.
127. Biswas A, Leon ME, Drew P, Fernandez-Bussy S, Furtado LV, Jantz MA, et al. Clinical performance of endobronchial ultrasound-guided transbronchial needle aspiration for assessing programmed death ligand-1 expression in nonsmall cell lung cancer. *Diagn Cytopathol*. mai 2018;46(5):378-83.
128. Wang Y, Wu J, Deng J, She Y, Chen C. The detection value of PD-L1 expression in biopsy specimens and surgical resection specimens in non-small cell lung cancer: a meta-analysis. *J Thorac Dis*. juill 2021;13(7):4301-10.
129. Sakakibara R, Inamura K, Tambo Y, Ninomiya H, Kitazono S, Yanagitani N, et al. EBUS-TBNA as a Promising Method for the Evaluation of Tumor PD-L1 Expression in Lung Cancer. *Clin Lung Cancer*. sept 2017;18(5):527-534.e1.
130. Skov BG, Skov T. Paired Comparison of PD-L1 Expression on Cytologic and Histologic Specimens From Malignancies in the Lung Assessed With PD-L1 IHC 28-8pharmDx and PD-L1 IHC 22C3pharmDx. *Appl Immunohistochem Mol Morphol AIMM*. août 2017;25(7):453-9.
131. Büttner R, Gosney JR, Skov BG, Adam J, Motoi N, Bloom KJ, et al. Programmed Death-Ligand 1 Immunohistochemistry Testing: A Review of Analytical Assays and Clinical Implementation in Non-Small-Cell Lung Cancer. *J Clin Oncol Off J Am Soc Clin Oncol*. 20 oct 2017;JCO2017747642.
132. Silvestri GA, Gonzalez AV, Jantz MA, Margolis ML, Gould MK, Tanoue LT, et al. Methods for staging non-small cell lung cancer: Diagnosis and management of lung cancer, 3rd ed: American College of Chest Physicians evidence-based clinical practice guidelines. *Chest*. mai 2013;143(5 Suppl):e211S-50S.
133. Chouaid C, Salaün M, Gounant V, Febvre M, Vergnon JM, Jouniaux V, et al. Clinical efficacy and cost-effectiveness of endobronchial ultrasound-guided transbronchial needle aspiration for preoperative staging of non-small-cell lung cancer: Results of a French prospective multicenter trial (EVIEPEB). *PLoS One*. 2019;14(1):e0208992.
134. Silvestri GA, Gould MK, Margolis ML, Tanoue LT, McCrory D, Tolosa E, et al. Non invasive staging of non-small cell lung cancer. *Chest*. 2007;132(3 suppl):178S-201S.
135. Hishida T, Yoshida J, Nishimura M, Nishiwaki Y, Nagai K. Problems in the current diagnostic standards of clinical N1 non-small cell lung cancer. *Thorax*. juin 2008;63(6):526-31.
136. Wang J, Welch K, Wang L, Kong FMS. Negative predictive value of positron emission tomography and computed tomography for stage T1-2N0 non-small-cell lung cancer: a meta-analysis. *Clin Lung Cancer*. mars 2012;13(2):81-9.
137. Lee PC, Port JL, Korst RJ, Liss Y, Meherally DN, Altorki NK. Risk factors for occult mediastinal metastases in clinical stage I non-small cell lung cancer. *Ann Thorac Surg*. juill 2007;84(1):177-81.
138. Bousema JE, Dijkgraaf MGW, van der Heijden EHF, Verhagen AFTM, Annema JT, van den Broek FJC, et al. Endosonography With or Without Confirmatory Mediastinoscopy for Resectable Lung Cancer: A Randomized Clinical Trial. *J Clin Oncol Off J Am Soc Clin Oncol*. 1 août 2023;41(22):3805-15.
139. Leong TL, Loveland PM, Gorelik A, Irving L, Steinfors DP. Preoperative Staging by EBUS in cN0/N1 Lung Cancer: Systematic Review and Meta-Analysis. *J Bronchol Interv Pulmonol*. juill 2019;26(3):155-65.
140. Nakajima T, Yasufuku K, Fujiwara T, Chiyo M, Sekine Y, Shibuya K, et al. Endobronchial ultrasound-guided transbronchial needle aspiration for the diagnosis of intrapulmonary lesions. *J Thorac Oncol Off Publ Int Assoc Study Lung Cancer*. sept 2008;3(9):985-8.
141. Tournoy KG, Rintoul RC, van Meerbeeck JP, Carroll NR, Praet M, BATTERY RC, et al. EBUS-TBNA for the diagnosis of central parenchymal lung lesions not visible at routine bronchoscopy. *Lung Cancer Amst Neth*. janv 2009;63(1):45-9.



142. Zhao H, Xie Z, Zhou ZL, Sui XZ, Wang J. Diagnostic value of endobronchial ultrasound-guided transbronchial needle aspiration in intrapulmonary lesions. *Chin Med J (Engl)*. nov 2013;126(22):4312-5.
143. Sarwate D, Sarkar S, Krinsky WS, Burgan CM, Patel K, Evans R, et al. Optimization of mediastinal staging in potential candidates for stereotactic radiosurgery of the chest. *J Thorac Cardiovasc Surg*. juill 2012;144(1):81-6.
144. Steinfurt DP, Siva S, Leong TL, Rose M, Herath D, Antippa P, et al. Systematic Endobronchial Ultrasound-guided Mediastinal Staging Versus Positron Emission Tomography for Comprehensive Mediastinal Staging in NSCLC Before Radical Radiotherapy of Non-small Cell Lung Cancer: A Pilot Study. *Medicine (Baltimore)*. févr 2016;95(8):e2488.
145. Schonewolf CA, Verma V, Post CM, Berman AT, Frick MA, Vachani A, et al. Outcomes of invasive mediastinal nodal staging versus positron emission tomography staging alone for early-stage non-small cell lung cancer treated with stereotactic body radiation therapy. *Lung Cancer Amst Neth*. 14 juill 2017;
146. Vial MR, Khan KA, O'Connell O, Peng SA, Gomez DR, Chang JY, et al. Endobronchial Ultrasound-Guided Transbronchial Needle Aspiration in the Nodal Staging of Stereotactic Ablative Body Radiotherapy Patients. *Ann Thorac Surg*. mai 2017;103(5):1600-5.
147. Hashimoto K, Daddi N, Giuliani M, Hope A, Le LW, Czarnecka K, et al. The role of endobronchial ultrasound-guided transbronchial needle aspiration in stereotactic body radiation therapy for non-small cell lung cancer. *Lung Cancer Amst Neth*. sept 2018;123:1-6.
148. Mullins BT, Moore DT, Rivera MP, Marks LB, Akulian J, Pearlstein KA, et al. The impact of pathologic staging of the hilar/mediastinal nodes on outcomes in patients with early-stage NSCLC receiving stereotactic body radiotherapy. *J Thorac Dis*. févr 2021;13(2):1045-54.
149. George B, Baydoun A, Bhat S, Bailey L, Arsenault T, Sun Y, et al. Invasive Nodal Staging via Endobronchial Ultrasound and Outcome in Patients Treated with Stereotactic Body Radiation Therapy for Early-Stage Non-Small Cell Lung Cancer - Results from a Single Institution Study. *Clin Lung Cancer*. juin 2024;25(4):e181-8.
150. Guberina M, Darwiche K, Hautzel H, Ploenes T, Pöttgen C, Guberina N, et al. Impact of EBUS-TBNA in addition to [18F]FDG-PET/CT imaging on target volume definition for radiochemotherapy in stage III NSCLC. *Eur J Nucl Med Mol Imaging*. août 2021;48(9):2894-903.
151. Cole AJ, Hardcastle N, Turgeon GA, Thomas R, Irving LB, Jennings BR, et al. Systematic endobronchial ultrasound-guided transbronchial needle aspiration improves radiotherapy planning in non-small cell lung cancer. *ERJ Open Res*. juill 2019;5(3):00004-2019.
152. Kennedy WR, Samson PP, Gabani P, Nikitas J, Bradley JD, Roach MC, et al. Impact of invasive nodal staging on regional and distant recurrence rates after SBRT for inoperable stage I NSCLC. *Radiother Oncol*. sept 2020;150:206-10.
153. Le Pechoux C, Faivre-Finn C, Ramella S, McDonald F, Manapov F, Putora PM, et al. ESTRO ACROP guidelines for target volume definition in the thoracic radiation treatment of small cell lung cancer. *Radiother Oncol*. nov 2020;152:89-95.
154. Steinfurt DP, Kothari G, Wallace N, Hardcastle N, Rangamuwa K, Dieleman EMT, et al. Systematic endoscopic staging of mediastinum to guide radiotherapy planning in patients with locally advanced non-small-cell lung cancer (SEISMIC): an international, multicentre, single-arm, clinical trial. *Lancet Respir Med*. juin 2024;12(6):467-75.
155. Annema JT, van Meerbeeck JP, Rintoul RC, Dooms C, Deschepere E, Dekkers OM, et al. Mediastinoscopy vs endosonography for mediastinal nodal staging of lung cancer: a randomized trial. *JAMA*. 24 nov 2010;304(20):2245-52.
156. Vilmann P, Clementsen PF, Colella S, Siemsen M, De Leyn P, Dumonceau JM, et al. Combined endobronchial and esophageal endosonography for the diagnosis and staging of lung cancer: European Society of Gastrointestinal Endoscopy (ESGE) Guideline, in cooperation with the European Respiratory Society (ERS) and the European Society of Thoracic Surgeons (ESTS). *Endoscopy*. juin 2015;47(6):c1.
157. Dong Z, Li H, Jiang H, Wu C. Evaluation of cytology in lung cancer diagnosis based on EBUS-TBNA. *J Cytol*. juin 2017;34(2):73-7.
158. Uchimura K, Yamasaki K, Hirano Y, Sakagami K, Kido T, Mukae H, et al. The Successful Removal of a Broken Needle as an Unusual Complication of Endobronchial Ultrasound-guided Transbronchial Needle Aspiration (EBUS-TBNA): A Case Report and Literature Review. *J UOEH*. 2019;41(1):35-40.
159. Bante N, Singh A, Gupta A, Mittal A, Suri JC. Accidental breakage of needle tip during endobronchial ultrasound-guided transbronchial needle aspiration: A case report and review of literature. *Lung India Off Organ Indian Chest Soc*. 2021;38(1):80-3.
160. Castro-Varela A, Molina S, Grosu HB. Tracheomediastinal Fistula Formation After Endobronchial Ultrasound Transbronchial Needle Aspiration While on Bevacizumab Treatment. *Cureus*. 30 mars 2021;13(3):e14189.
161. Jang JG, Ahn JH, Lee SS. Delayed onset of mediastinitis with tracheomediastinal fistula following endobronchial ultrasound-guided transbronchial needle aspiration; A case report. *Thorac Cancer*. avr 2021;12(7):1134-6.
162. Grau A, Lozano C, Gallego M. Tracheal stenosis after endobronchial ultrasound-guided transbronchial needle aspiration. *Thorax*. juin 2023;78(6):631.
163. Navani N, Brown JM, Nankivell M, Woolhouse I, Harrison RN, Jeebun V, et al. Suitability of endobronchial ultrasound-guided transbronchial needle aspiration specimens for subtyping and genotyping of non-small cell lung cancer: a multicenter study of 774 patients. *Am J Respir Crit Care Med*. 15 juin 2012;185(12):1316-22.
164. Miller DR, Mydin HH, Marshall ADL, Devereux GS, Currie GP. Fatal haemorrhage following endobronchial ultrasound-transbronchial needle aspiration: an unfortunate first. *QJM Mon J Assoc Physicians*. mars 2013;106(3):295-6.
165. Steinfurt DP, Evison M, Witt A, Tsaknis G, Kheir F, Manners D, et al. Proposed quality indicators and recommended standard reporting items in performance of EBUS bronchoscopy: An official World Association for Bronchology and Interventional Pulmonology Expert Panel consensus statement. *Respirology*. 2023;28(8):722-43.
166. Steward M, Dickson C. Sonography Endobronchial Assessment, Protocols, and Interpretation. In: *StatPearls [Internet]*. Treasure Island (FL): StatPearls Publishing; 2023 [cité 22 déc 2023]. Disponible sur: <http://www.ncbi.nlm.nih.gov/books/NBK570578/>
167. Bolliger CT, Mathur PN, Beamis JF, Becker HD, Cavaliere S, Colt H, et al. ERS/ATS statement on interventional pulmonology. European Respiratory Society/American Thoracic Society. *Eur Respir J*. févr 2002;19(2):356-73.
168. Ernst A, Silvestri GA, Johnstone D, American College of Chest Physicians. Interventional pulmonary procedures: Guidelines from the American College of Chest Physicians. *Chest*. mai 2003;123(5):1693-717.
169. Verkindre C, Brichet A, Maurage CA, Ramon P, Homasson JP, Marquette CH. Morphological changes induced by extensive endobronchial electrocautery. *Eur Respir J*. oct 1999;14(4):796-9.
170. Tremblay A, Marquette CH. Endobronchial electrocautery and argon plasma coagulation: a practical approach. *Can Respir J J Can Thorac Soc*. juin 2004;11(4):305-10.
171. Guibert N, Mazieres J, Marquette CH, Rouviere D, Didier A, Hermant C. Integration of interventional bronchoscopy in the management of lung cancer. *Eur Respir Rev Off J Eur Respir Soc*. sept 2015;24(137):378-91.
172. Lee SH, Choi WJ, Sung SW, Kim YK, Kim CH, Zo JI, et al. Endoscopic cryotherapy of lung and bronchial tumors: a systematic review. *Korean J Intern Med*. juin 2011;26(2):137-44.
173. Vergnon JM, Huber RM, Moghissi K. Place of cryotherapy, brachytherapy and photodynamic therapy in therapeutic bronchoscopy of lung cancers. *Eur Respir J*. juill 2006;28(1):200-18.
174. Vergnon JM. [Supportive care. Endoscopic treatments for lung cancer]. *Rev Mal Respir*. oct 2008;25(8 Pt 2):35160-166.
175. Akopov A, Rusanov A, Gerasin A, Kazakov N, Urtenova M, Chistyakov I. Preoperative endobronchial photodynamic therapy



- improves resectability in initially irresectable (inoperable) locally advanced non small cell lung cancer. *Photodiagnosis Photodyn Ther.* sept 2014;11(3):259-64.
- 176.Moghissi K, Dixon K, Thorpe JAC, Stringer M, Oxtoby C. Photodynamic therapy (PDT) in early central lung cancer: a treatment option for patients ineligible for surgical resection. *Thorax.* mai 2007;62(5):391-5.
- 177.Fernando HC, Landreneau RJ, Mandrekar SJ, Nichols FC, Hillman SL, Heron DE, et al. Impact of brachytherapy on local recurrence rates after sublobar resection: results from ACOSOG Z4032 (Alliance), a phase III randomized trial for high-risk operable non-small-cell lung cancer. *J Clin Oncol Off J Am Soc Clin Oncol.* 10 août 2014;32(23):2456-62.
- 178.Speiser BL, Spratling L. Remote afterloading brachytherapy for the local control of endobronchial carcinoma. *Int J Radiat Oncol Biol Phys.* 15 mars 1993;25(4):579-87.
- 179.Guibert N, Didier A, Moreno B, Lepage B, Leyx P, Plat G, et al. Treatment of complex airway stenoses using patient-specific 3D-engineered stents: a proof-of-concept study. *Thorax.* août 2019;74(8):810-3.
- 180.LWW [Internet]. [cité 28 sept 2015]. Seven-Year Experience with the Dumon Prosthesis.: *Journal of Bronchology & Interventional Pulmonology.* Disponible sur: [http://journals.lww.com/bronchology/Fulltext/1996/01000/Seven-Year\\_Experience\\_with\\_the\\_Dumon\\_Prosthesis\\_3.aspx](http://journals.lww.com/bronchology/Fulltext/1996/01000/Seven-Year_Experience_with_the_Dumon_Prosthesis_3.aspx)
- 181.Ernst A, Feller-Kopman D, Becker HD, Mehta AC. Central airway obstruction. *Am J Respir Crit Care Med.* 15 juin 2004;169(12):1278-97.
- 182.Husain SA, Finch D, Ahmed M, Morgan A, Hetzel MR. Long-term follow-up of ultraflex metallic stents in benign and malignant central airway obstruction. *Ann Thorac Surg.* avr 2007;83(4):1251-6.
- 183.Chaddha U, Agrawal A, Kurman J, Ortiz-Comino R, Dutau H, Freitag L, et al. World Association for Bronchology and Interventional Pulmonology (WABIP) guidelines on airway stenting for malignant central airway obstruction. *Respirol Carlton Vic.* juill 2024;29(7):563-73.
- 184.Wisnivesky JP, Yung RCW, Mathur PN, Zulueta JJ. Diagnosis and treatment of bronchial intraepithelial neoplasia and early lung cancer of the central airways: Diagnosis and management of lung cancer, 3rd ed: American College of Chest Physicians evidence-based clinical practice guidelines. *Chest.* mai 2013;143(5 Suppl):e263S-77S.
- 185.Bota S, Auliac JB, Paris C, Métayer J, Sesboué R, Nouvet G, et al. Follow-up of bronchial precancerous lesions and carcinoma in situ using fluorescence endoscopy. *Am J Respir Crit Care Med.* 1 nov 2001;164(9):1688-93.
- 186.Venmans BJ, van Boxem TJ, Smit EF, Postmus PE, Sutedja TG. Outcome of bronchial carcinoma in situ. *Chest.* juin 2000;117(6):1572-6.
- 187.Jeremy George P, Banerjee AK, Read CA, O'Sullivan C, Falzon M, Pezzella F, et al. Surveillance for the detection of early lung cancer in patients with bronchial dysplasia. *Thorax.* janv 2007;62(1):43-50.
- 188.Deygas N, Froudarakis M, Ozenne G, Vergnon JM. Cryotherapy in early superficial bronchogenic carcinoma. *Chest.* juill 2001;120(1):26-31.
- 189.Mathur PN, Edell E, Sutedja T, Vergnon JM, American College of Chest Physicians. Treatment of early stage non-small cell lung cancer. *Chest.* janv 2003;123(1 Suppl):176S-180S.
- 190.Edell ES, Cortese DA. Photodynamic therapy in the management of early superficial squamous cell carcinoma as an alternative to surgical resection. *Chest.* nov 1992;102(5):1319-22.
- 191.Usuda J, Ichinose S, Ishizumi T, Hayashi H, Ohtani K, Maehara S, et al. Outcome of photodynamic therapy using NPe6 for bronchogenic carcinomas in central airways >1.0 cm in diameter. *Clin Cancer Res Off J Am Assoc Cancer Res.* 1 avr 2010;16(7):2198-204.
- 192.Pérol M, Caliendo R, Pommier P, Malet C, Montbarbon X, Carrie C, et al. Curative irradiation of limited endobronchial carcinomas with high-dose rate brachytherapy. Results of a pilot study. *Chest.* mai 1997;111(5):1417-23.
- 193.Marsiglia H, Baldeyrou P, Lartigau E, Briot E, Haie-Meder C, Le Chevalier T, et al. High-dose-rate brachytherapy as sole modality for early-stage endobronchial carcinoma. *Int J Radiat Oncol Biol Phys.* 1 juin 2000;47(3):665-72.
- 194.Aumont-le Guilcher M, Prevost B, Sunyach MP, Peiffert D, Maingon P, Thomas L, et al. High-dose-rate brachytherapy for non-small-cell lung carcinoma: a retrospective study of 226 patients. *Int J Radiat Oncol Biol Phys.* 15 mars 2011;79(4):1112-6.
- 195.van Boxem TJ, Venmans BJ, Schramel FM, van Mourik JC, Golding RP, Postmus PE, et al. Radiographically occult lung cancer treated with fibreoptic bronchoscopic electrocautery: a pilot study of a simple and inexpensive technique. *Eur Respir J.* janv 1998;11(1):169-72.
- 196.Cavaliere S, Foccoli P, Toninelli C. Nd: YAG Laser Therapy in Lung Cancer: An 11-Year Experience...: *Journal of Bronchology & Interventional Pulmonology.* *J Bronchol Interv Pulmonol [Internet].* [cité 20 sept 2015]; Disponible sur: [http://journals.lww.com/bronchology/Fulltext/1994/04000/Nd\\_YAG\\_Laser\\_Therapy\\_in\\_Lung\\_Cancer\\_An\\_11\\_Year.6.aspx](http://journals.lww.com/bronchology/Fulltext/1994/04000/Nd_YAG_Laser_Therapy_in_Lung_Cancer_An_11_Year.6.aspx)
- 197.Asimakopoulos G, Beeson J, Evans J, Maiwand MO. Cryosurgery for malignant endobronchial tumors: analysis of outcome. *Chest.* juin 2005;127(6):2007-14.
- 198.Simoff MJ, Lally B, Slade MG, Goldberg WG, Lee P, Michaud GC, et al. Symptom management in patients with lung cancer: Diagnosis and management of lung cancer, 3rd ed: American College of Chest Physicians evidence-based clinical practice guidelines. *Chest.* mai 2013;143(5 Suppl):e455S-97S.
- 199.Jeon K, Kim H, Yu CM, Koh WJ, Suh GY, Chung MP, et al. Rigid bronchoscopic intervention in patients with respiratory failure caused by malignant central airway obstruction. *J Thorac Oncol Off Publ Int Assoc Study Lung Cancer.* mai 2006;1(4):319-23.
- 200.Han CC, Prasetyo D, Wright GM. Endobronchial palliation using Nd:YAG laser is associated with improved survival when combined with multimodal adjuvant treatments. *J Thorac Oncol Off Publ Int Assoc Study Lung Cancer.* janv 2007;2(1):59-64.
- 201.Oviatt PL, Stather DR, Michaud G, Maceachern P, Tremblay A. Exercise capacity, lung function, and quality of life after interventional bronchoscopy. *J Thorac Oncol Off Publ Int Assoc Study Lung Cancer.* janv 2011;6(1):38-42.
- 202.Ost DE, Ernst A, Grosu HB, Lei X, Diaz-Mendoza J, Slade M, et al. Therapeutic bronchoscopy for malignant central airway obstruction: success rates and impact on dyspnea and quality of life. *Chest.* mai 2015;147(5):1282-98.
- 203.Zaric B, Kovacevic T, Stojisic V, Sarcev T, Kocic M, Urosecic M, et al. Neodymium yttrium-aluminium-garnet laser resection significantly improves quality of life in patients with malignant central airway obstruction due to lung cancer. *Eur J Cancer Care (Engl).* juill 2015;24(4):560-6.
- 204.Dutau H, Di Palma F, Thibout Y, Febvre M, Cellerin L, Naudin F, et al. Impact of Silicone Stent Placement in Symptomatic Airway Obstruction due to Non-Small Cell Lung Cancer – A French Multicenter Randomized Controlled Study: The SPOC Trial. *Respiration.* 2020;99(4):344-52.
- 205.Ong P, Grosu HB, Debiane L, Casal RF, Eapen GA, Jimenez CA, et al. Long-term quality-adjusted survival following therapeutic bronchoscopy for malignant central airway obstruction. *Thorax.* 25 sept 2018;thoraxjnl-2018-211521.
- 206.Murgu S, Langer S, Colt H. Bronchoscopic intervention obviates the need for continued mechanical ventilation in patients with airway obstruction and respiratory failure from inoperable non-small-cell lung cancer. *Respir Int Rev Thorac Dis.* 2012;84(1):55-61.
- 207.Boyd M, Rubio E. The utility of interventional pulmonary procedures in liberating patients with malignancy-associated central airway obstruction from mechanical ventilation. *Lung.* oct 2012;190(5):471-6.
- 208.Marchioni A, Andrisani D, Tonelli R, Piro R, Andreani A, Cappiello GF, et al. Integrated interventional bronchoscopy in the treatment of locally advanced non-small lung cancer with central Malignant airway Obstructions: a multicentric RETrospective study (EVERMORE). *Lung Cancer.* oct 2020;148:40-7.

209. Guibert N, Mazieres J, Lepage B, Plat G, Didier A, Hermant C. Prognostic factors associated with interventional bronchoscopy in lung cancer. *Ann Thorac Surg.* janv 2014;97(1):253-9.
210. Wahidi MM, Unroe MA, Adlakha N, Beyea M, Shofer SL. The use of electrocautery as the primary ablation modality for malignant and benign airway obstruction. *J Thorac Oncol Off Publ Int Assoc Study Lung Cancer.* sept 2011;6(9):1516-20.
211. Simone CB, Friedberg JS, Glatstein E, Stevenson JP, Sterman DH, Hahn SM, et al. Photodynamic therapy for the treatment of non-small cell lung cancer. *J Thorac Dis.* févr 2012;4(1):63-75.
212. Vergnon JM, Thibout Y, Dutau H. Is a stent required after initial resection of an obstructive lung cancer. The lessons of the SPOC trial, the first randomized study in interventional bronchoscopy. *ERS Int Congr* 2013.
213. Guibert N, Roy P, Amari L, Legodec J, Escarguel B, Fournier C, et al. Therapeutic bronchoscopy for malignant central airway obstruction: Introduction to the EpiGETIF registry. *Respirol Carlton Vic.* juin 2024;29(6):505-12.
214. Nihei K, Ishikura S, Kawashima M, Ogino T, Ito Y, Ikeda H. Short-course palliative radiotherapy for airway stenosis in non-small cell lung cancer. *Int J Clin Oncol.* oct 2002;7(5):284-8.
215. Dagnault A, Ebacher A, Vigneault E, Boucher S. Retrospective study of 81 patients treated with brachytherapy for endobronchial primary tumor or metastasis. *Brachytherapy.* sept 2010;9(3):243-7.
216. Manali ED, Stathopoulos GT, Gildea TR, Fleming P, Thornton J, Xu M, et al. High dose-rate endobronchial radiotherapy for proximal airway obstruction due to lung cancer: 8-year experience of a referral center. *Cancer Biother Radiopharm.* avr 2010;25(2):207-13.
217. Hauswald H, Stoiber E, Rochet N, Lindel K, Grehn C, Becker HD, et al. Treatment of recurrent bronchial carcinoma: the role of high-dose-rate endoluminal brachytherapy. *Int J Radiat Oncol Biol Phys.* 1 juin 2010;77(2):373-7.
218. de Aquino Gorayeb MM, Gregório MG, de Oliveira EQ, Aisen S, Carvalho H de A. High-dose-rate brachytherapy in symptom palliation due to malignant endobronchial obstruction: a quantitative assessment. *Brachytherapy.* oct 2013;12(5):471-8.
219. Reveiz L, Rueda JR, Cardona AF. Palliative endobronchial brachytherapy for non-small cell lung cancer. *Cochrane Database Syst Rev.* 2012;12:CD004284.
220. Rodrigues G, Macbeth F, Burmeister B, Kelly KL, Bezjak A, Langer C, et al. Consensus statement on palliative lung radiotherapy: third international consensus workshop on palliative radiotherapy and symptom control. *Clin Lung Cancer.* janv 2012;13(1):1-5.
221. Bolliger CT, Sutudja TG, Strausz J, Freitag L. Therapeutic bronchoscopy with immediate effect: laser, electrocautery, argon plasma coagulation and stents. *Eur Respir J.* juin 2006;27(6):1258-71.
222. Saji H, Furukawa K, Tsutsui H, Tsuboi M, Ichinose S, Usuda J, et al. Outcomes of airway stenting for advanced lung cancer with central airway obstruction. *Interact Cardiovasc Thorac Surg.* oct 2010;11(4):425-8.
223. Vergnon JM, Costes F, Bayon MC, Emonot A. Efficacy of tracheal and bronchial stent placement on respiratory functional tests. *Chest.* mars 1995;107(3):741-6.
224. Razi SS, Lebovics RS, Schwartz G, Sancheti M, Belsley S, Connery CP, et al. Timely airway stenting improves survival in patients with malignant central airway obstruction. *Ann Thorac Surg.* oct 2010;90(4):1088-93.
225. Caplin ME, Baudin E, Ferolla P, Filosso P, Garcia-Yuste M, Lim E, et al. Pulmonary neuroendocrine (carcinoid) tumors: European Neuroendocrine Tumor Society expert consensus and recommendations for best practice for typical and atypical pulmonary carcinoids. *Ann Oncol Off J Eur Soc Med Oncol ESMO.* août 2015;26(8):1604-20.
226. Neuberger M, Hapfelmeier A, Schmidt M, Gesierich W, Reichenberger F, Morresi-Hauf A, et al. Carcinoid tumours of the lung and the « PEPPS » approach: evaluation of preoperative bronchoscopic tumour debulking as preparation for subsequent parenchyma-sparing surgery. *BMJ Open Respir Res.* 2015;2(1):e000090.
227. Bertoletti L, Elleuch R, Kaczmarek D, Jean-François R, Vergnon JM. Bronchoscopic cryotherapy treatment of isolated endoluminal typical carcinoid tumor. *Chest.* nov 2006;130(5):1405-11.
228. Brokx HAP, Paul MA, Postmus PE, Sutudja TG. Long-term follow-up after first-line bronchoscopic therapy in patients with bronchial carcinoids. *Thorax.* mai 2015;70(5):468-72.
229. Luckraz H, Amer K, Thomas L, Gibbs A, Butchart EG. Long-term outcome of bronchoscopically resected endobronchial typical carcinoid tumors. *J Thorac Cardiovasc Surg.* juill 2006;132(1):113-5.
230. Fuks L, Fruchter O, Amital A, Fox BD, Abdel Rahman N, Kramer MR. Long-term follow-up of flexible bronchoscopic treatment for bronchial carcinoids with curative intent. *Diagn Ther Endosc.* 2009;2009:782961.
231. Neyman K, Sundset A, Naalsund A, Espinoza A, Solberg S, Kongerud J, et al. Endoscopic treatment of bronchial carcinoids in comparison to surgical resection: a retrospective study. *J Bronchol Interv Pulmonol.* janv 2012;19(1):29-34.
232. Rusch VW, Asamura H, Watanabe H, Giroux DJ, Rami-Porta R, Goldstraw P. The IASLC Lung Cancer Staging Project: A Proposal for a New International Lymph Node Map in the Forthcoming Seventh Edition of the TNM Classification for Lung Cancer. *J Thorac Oncol.* mai 2009;4(5):568-77.



## DECLARATION DES LIENS D'INTERETS

Les personnes ci-dessous ont déclaré des liens d'intérêt en oncologie thoracique pour des participations à des congrès, séminaires ou formations ; des bourses ou autre financement ; des rémunérations personnelles ; des intéressements ; ou tout autre lien pertinent dans les 3 dernières années :

ABDAYEM P : MSD, Janssen, Pfizer, Pierre Fabre, Astrazeneca, Net Cancer.  
 AUDIGIER VALETTE C : Roche, BMS, MSD, Pfizer, Astrazeneca, Sanofi, Janssen, Amgen, Biodena care.  
 ARPIN D : MSD, Takeda, Regeneron, Astrazeneca.  
 BARRITAU M : Astrazeneca, Roche.  
 BENZAQUEN J : Astrazeneca, Sanofi, Takeda, Amgen, J&J  
 BIGAY L : BMS, Astrazeneca, MSD, Takeda, Janssen, Roche, Sanofi, Novocure.  
 BOMBARON P : Astrazeneca, Janssen  
 BOUSSAGEAON M : Astrazeneca, Janssen, Roche  
 COURAUD S. : Adène, Amgen, Astra Zeneca, BD, BMS, Boehringer, Canon, Chiesi, Chugai, Fabentech, Health Event, Immedica, Janssen, Laidet, Lilly, MaaT pharma, MSD, Novartis, Pfizer, Pierre Fabre, Regeneron, Roche, Sanofi, SNCF, Pharmamar Takeda, Transdiag, Sanofi, Volition.  
 DECROISSETTE C : Roche, BMS, Novocure, MSD, Astrazeneca, Amgen, Takeda, Pfizer.  
 DESSEIGNE M : Sanofi  
 DREVET G : Astrazeneca  
 DURUISSEAUX M : BMS, MSD, Roche, Takeda, Pfizer, Astrazeneca, Novartis, Amgen, Janssen, Boehringer, Merus, GSK, Lilly, Nanostring, Guardant.  
 FALCHERO L: Roche, Astrazeneca, Chiesi, MSD, BMS, Sanofi, Amgen, Pfizer.  
 FONTAINE DELARUELLE : MSD  
 FOREST Fabien : Astrazeneca, MSD, Pierre Fabre, BMS  
 FOURNEL P. : Takeda, BMS, MSD, Astrazeneca, Sanofi, Janssen  
 GILLE R: Astrazeneca, Takeda.  
 GIROUX LEPRIEUR E: Amgen, BMS, Astrazeneca, Janssen, MSD, Novartis, Pfizer, Roche, Sanofi, Takeda.  
 HULO P: Regeneron, Pfizer, Daiichi, Sanofi, BMS, Astrazeneca.  
 JOUAN M: Menarini.  
 LE BON M: BMS, Astrazeneca, MSD.  
 LE PECHOUX C: Astrazeneca, Roche, Varian, Janssen, Ose immunotherapeutics  
 LE TREUT J.: BMS, Roche  
 LOCATELLI SANCHEZ M: BMS, Pfizer, Bastide  
 MAGNE F : Sanofi, Roche, Astrazeneca.  
 MARTEL LAFFAY I: MSD, Kiowa Kirin, Takeda  
 MASTROIANNI B: Amgen, Astrazeneca, Janssen, Viatrix, Laroche Posay, D Médica, Pfizer, BMS, Roche, Novartis, Daiichi, Merck, Vifor  
 MERLE P: BMS, Pfizer.  
 MONNET I: Regeneron, BMS, Oxyvie  
 MORO-SIBILOT D: Lilly, Amgen, Roche, MSD, BMS, Abbvie, Takeda, Pfizer, Astrazeneca, Pierre Fabre oncologie.  
 NAKAD A: Sanofi, BMS  
 ODIER L: Pfizer, Takeda, Sanofi, Janssen.  
 PAULUS V: Astrazeneca, BMS, Sanofi, Amgen, Pfizer.  
 PATOIR A.: Astrazeneca, MSD.  
 PAYEN L: Astrazeneca, Inovotion, Volition, Seqone, SophiaGenetics, Oncosema, Pacbio, Biorad  
 PEROL M: Astrazeneca, Roche, Lilly, Daiichi, GSK, Pfizer, MSD, BMS, Novartis, Takeda, Sanofi, Pierre Fabre, Amgen, Abbvie, Janssen, Ipsen, Esai, Novocure, AnHeart Therapeutics, Illumina, Nuvation bio  
 PIERRET T : Takeda, Pfizer, Roche, MSD, BMS, Janssen, SANOFI, Astrazeneca, Regeneron  
 RANCHON F : BMS, Novartis, Janssen.  
 SOUQUET P-J: AstraZeneca, MSD, BMS, Pfizer, Takeda, Léo Pharma.  
 SWALDUZ A: Amgen, Astrazeneca, Boehringer, Ipsen, Janssen, Lilly, MSD, Pfizer, Roche, Takeda, Sanofi, BMS, Daiichi, Sanofi, Regeneron  
 TAVIOT B: BMS, Asten.  
 THIBONNIER L: Astrazeneca, MSD.  
 TOFFART AC: Astrazeneca, BMS, MSD, Roche, Pfizer, Takeda, Janssen, Amgen, Sanofi, Astellas Pharma, Dizal pharmaceuticals, Mirati, OSE Immunotherapeutics, Turning point therapeutics, GSK, Lilly, Regeneron.  
 WATKIN E: Astrazeneca, MSD, Janssen, BMS  
 ZALCMAN G: Roche, BMS, MSD, Amgen, Takeda, Pfizer, Astrazeneca

Les autres participants et membres des groupes de travail n'ont déclaré aucun lien d'intérêt en oncologie thoracique.  
 Aucun participant ou membre d'un groupe de travail n'a rapporté de lien d'intérêt avec l'industrie du tabac.


## MENTIONS LEGALES


La réunion de mise à jour des référentiels (édition 2025) a été organisée par l'Association de Recherche d'Information Scientifique et Thérapeutique en Oncologie Thoracique (ARISTOT).

Les partenaires institutionnels 2025 d'ARISTOT sont : **Amgen, Astra Zeneca, Bristol-Myers Squibb, Chugai, Daiichi-Sankyo, Janssen, Immedica, Lilly, MSD, PharmaMar, Pierre Fabre, Pfizer, Regeneron, Roche, et Takeda.**

Les référentiels en oncologie thoracique Auvergne-Rhône-Alpes 2025 sont édités par ARISTOT qui en est le propriétaire exclusif (y compris des versions antérieures). Ils sont diffusés à titre gratuit par le(s) partenaire(s) dûment autorisé(s) et mandaté(s) par ARISTOT.

### Pour citer le référentiel :

 Gérinière L, Lucher A, Thibonnier L, et le comité de rédaction des référentiels Auvergne Rhône-Alpes en oncologie thoracique. Référentiel Endoscopie bronchique diagnostique et thérapeutique en oncologie thoracique : actualisation 2025. ARISTOT 2025. Accessible sur <http://referentiels-aristot.com/>

 Gérinière L, Lucher A, Thibonnier L, on behalf of the editing committee of Auvergne Rhône-Alpes Guidelines in Thoracic Oncology. [Guidelines on Diagnostic and Therapeutic Bronchoscopy in Lung cancers: 2025 Update]. ARISTOT 2025 [French], Available from <http://referentiels-aristot.com/>

### Licence :



Cette œuvre est mise à disposition sous licence CC BY-NC-ND 4.0 :  
**Attribution - Pas d'Utilisation Commerciale - Pas de Modification 4.0 International.**

-Avertissement-

Ceci est un résumé (et non pas un substitut) de la licence.

Vous êtes autorisé à :

- Partager — copier, distribuer et communiquer le matériel par tous moyens et sous tous formats
- L'Offrant ne peut retirer les autorisations concédées par la licence tant que vous appliquez les termes de cette licence.

Selon les conditions suivantes :

- Attribution — Vous devez créditer l'Œuvre, intégrer un lien vers la licence et indiquer si des modifications ont été effectuées à l'Œuvre. Vous devez indiquer ces informations par tous les moyens raisonnables, sans toutefois suggérer que l'Offrant vous soutient ou soutient la façon dont vous avez utilisé son Œuvre.
- Pas d'Utilisation Commerciale — Vous n'êtes pas autorisé à faire un usage commercial de cette Œuvre, tout ou partie du matériel la composant.
- Pas de modifications — Dans le cas où vous effectuez un remix, que vous transformez, ou créez à partir du matériel composant l'Œuvre originale, vous n'êtes pas autorisé à distribuer ou mettre à disposition l'Œuvre modifiée.
- Pas de restrictions complémentaires — Vous n'êtes pas autorisé à appliquer des conditions légales ou des mesures techniques qui restreindraient légalement autrui à utiliser l'Œuvre dans les conditions décrites par la licence.

Pour voir une copie de cette licence, visitez <http://creativecommons.org/licenses/by-nc-nd/4.0/> ou écrivez à Creative Commons, PO Box 1866, Mountain View, CA 94042, USA.

Pour toute demande d'utilisation commerciale ou de modification, veuillez contacter :

Association ARISTOT  
Service de Pneumologie Aiguë et Cancérologie Thoracique  
Hôpital Lyon Sud  
165 Chemin du Grand Revoyet  
69495 Pierre Bénite CEDEX

### Une édition

